

ENDOMETRIOSIS GANGLIONAR. REVISION DE UN CASO ASOCIADO A CARCINOMA IN SITU DE CUELLO UTERINO.

* Dr. Félix Enrique Díaz González.

INTRODUCCION:

Desde su descripción inicial en el año 1829 y posteriormente con la introducción en el año 1961 de las teorías de Sampson, la endometriosis es considerada como una entidad clínica frecuente. En su conjunto se define la endometriosis como una proliferación de mucosa uterina ectópica; su ubicación habitual es a nivel del músculo uterino, constituyendo la variante de endometriosis interna o adenomiosis, entidad ésta que dicho sea de paso en un 90—98 o/o de los casos es funcionalmente inactiva; por otro lado encontramos los focos endometriales de localización extrauterina, los cuales pueden tener localizaciones muy variadas, siendo las más frecuentes, ovarios, ligamentos uterinos, trompas, recto sigmoide, vejiga, etc., entidades éstas que en un alto porcentaje de casos son funcionalmente activas.

Una variante rara de endometriosis externa la constituye la aparición de focos de glándulas endometriales, estroma endometrial o ambos a nivel de estructuras ganglionares.

En este trabajo comunicamos focos de endometriosis ganglionar, localizados a nivel sub-capsular, en gánglios de las cadenas ilíaca interna izquierda e ilíaca externa derecha, asociado a carcinoma In Situ de Cuello Uterino; caracterizando morfológicamente, esta entidad y estableciendo puntos diagnósticos diferenciales con patología ganglionar metastásica.

* Profesor de Patología de la Universidad Autónoma de Santo Domingo (UASD) y la Universidad Central del Este (UCE).

Patólogo de la Clínica Dr. Rodríguez Santos, Santo Domingo.

MATERIAL Y METODO

En el presente caso se ha estudiado pieza de histerectomía con doble anexectomía y gánglios de la cadena ilíaca interna izquierda y cadena ilíaca externa derecha. Diversos fragmentos representativos fueron incluidos en parafina y cortados a 4 micras de espesor y teñidas las secciones con Hematoxilina-Eosina.

CASO PRESENTADO

M. P. M., de 29 años de edad, a quien por biopsia previa se le diagnosticó carcinoma de cuello uterino in situ; nos remiten pieza de histerectomía con doble anexectomía y ganglios linfáticos.

ESTUDIO ANATOMO-PATOLOGICO. MACROSCOPICO.

Utero de 8x5x4 cms. de diámetro, cuello con orificio externo permeable, irregular y rasgado; los ovarios miden el mayor 5 cms. y el menor 4 cms. de diámetro, mostrando una superficie de corte en la cual se observan numerosas cavidades quísticas, de tamaño variable y con contenido seroso y gran cuerpo amarillo; las trompas conservan sus características habituales; conjuntamente se reciben estructuras ganglionares, de color blanquecino pardo, duro elásticas, midiendo el mayor de ellos 1.3 cms.; se selecciona material para su estudio microscópico.

MICROSCOPICO:

El estudio microscópico del material muestra localiza-

dos a nivel de una estructura ganglionar correspondiente a la cadena ilíaca interna izquierda focos constituido por glándula endometrial dilatada, carente de estroma, localizada a nivel sub-capsular y conteniendo en su luz restos de material acidófilo y sin signos de actividad. (Fig.1). A nivel de uno de los ganglios de la cadena ilíaca externa derecha y también de localización sub-capsular, se visualiza un foco de estroma endometrial, en cuyo seno se observa una glándula endometrial dilatada, con abundante contenido acidófilo y sin signos de actividad. (Fig. 2-3-4).

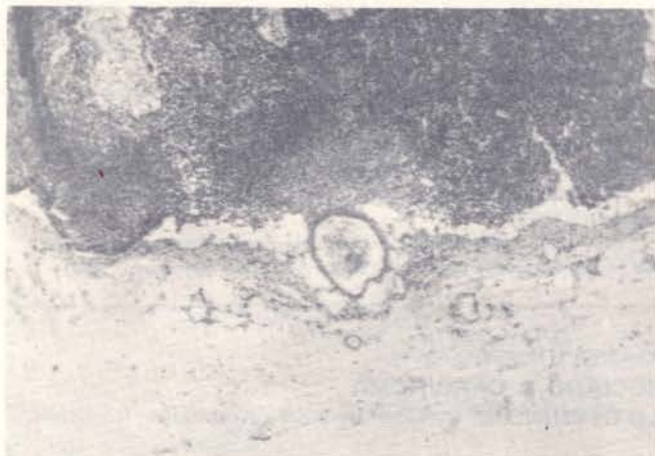

FIG. No. 1: Glándula endometrial, sin estroma, localización sub-capsular. Paciente de 29 años de edad.

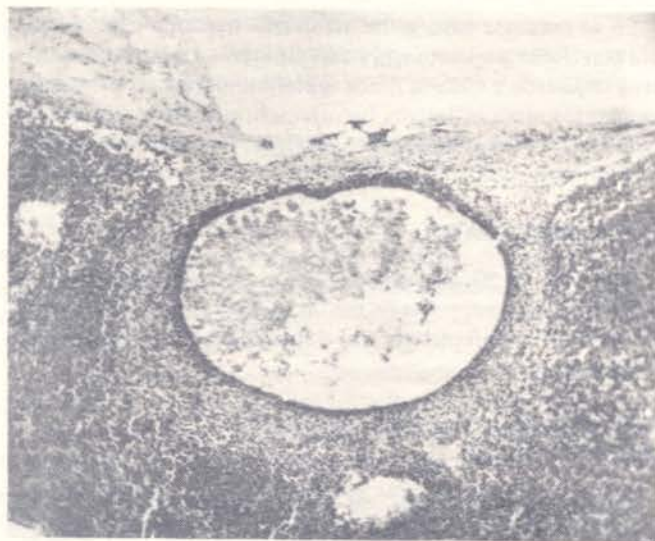


FIG. No. 2: Estroma endometrial en cuyo seno existe una glándula endometrial quísticamente dilatada; localización sub-capsular.

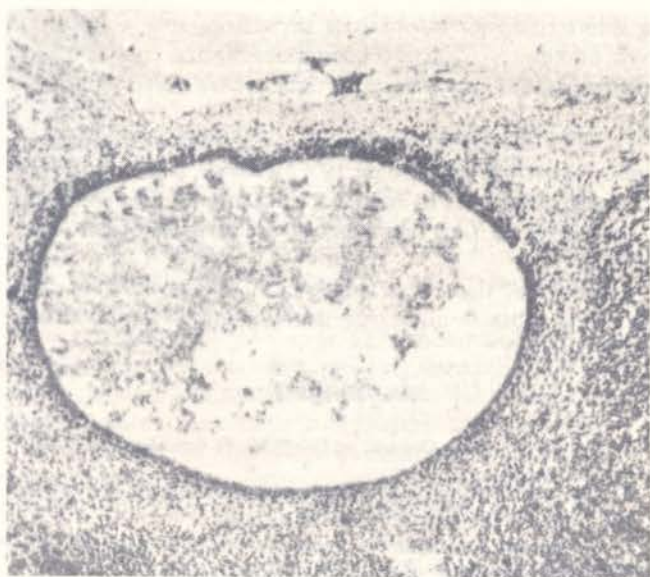


FIG. No. 3: Glándula y estroma endometrial, de localización sub-capsular; se puede observar la gran dilatación glandular y su contenido abundante, acidófilo.

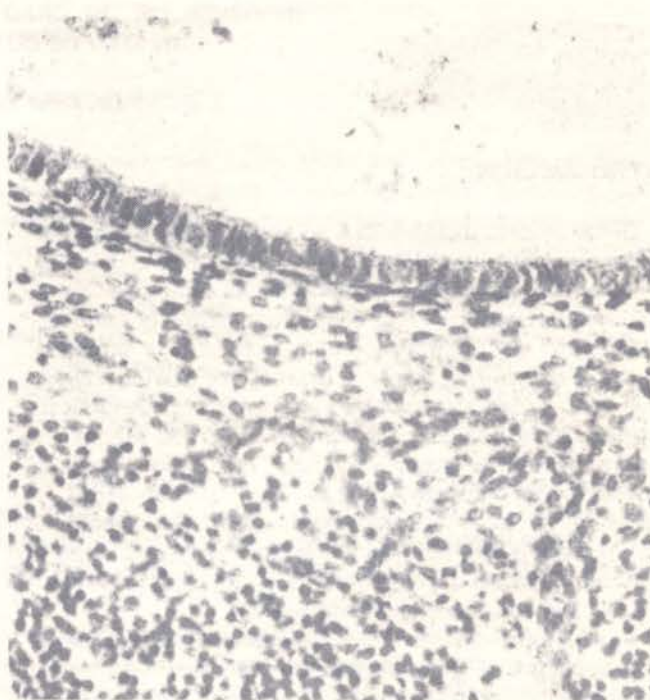


FIG. No. 4: Mayor aumento, en el que se puede apreciar el epitelio de revestimiento sin signos de actividad, restos de material acidófilo en la luz glandular y estroma endometrial típico.

Diagnóstico; Carcinoma in situ de cuello uterino. Endometriosis ganglionar.

COMENTARIO:

La endometriosis ganglionar es una entidad que suele pasar desapercibida con relativa frecuencia, pudiendo en determinadas circunstancias, siempre y cuando no se tenga en cuenta dicha entidad, conducir al diagnóstico errado de metástasis a estructuras ganglionares por un adenocarcinoma.

Asímismo y para ilustración de los lectores incluimos un corto resumen sobre las diversas teorías etiopatogénicas que se han formulado sobre dicha entidad; dentro de estas podemos señalar el refluo al travez de la trompa uterina durante el período menstrual, dando lugar a una implantación peritoneal, como propugna Sampson, o como propone Novak y Woodruff a partir de focos de metaplasia celómica, o como proponen Sibily y col., los cuales consideran como factor coadyuvante el hiperestrinismo y por último co-

mo proponen Hobbs, Bortnick y Javert, la embolia por vía linfática y/o hemática, estas últimas muy discutidas.

La localización de los focos de endometriosis ganglionar al igual que las otras variantes de endometriosis, pueden estar constituidos por estroma endometrial, de forma ocasional por una glándula única, quísticamente dilatada, con atrofia de su epitelio y sin estroma circundante y/o por ambos, como ocurre en los dos focos descritos en el presente caso. Por último señalamos que estas entidades pasan por lo general clínicamente desapercibidas.

RESUMEN:

Reseñamos la escasa proporción de casos de endometriosis ganglionar diagnosticados, presentando uno, en el cual se observan dos focos sub-capsulares de Endometriosis Externa,

localizados en ganglios de las cadenas ilíaca interna izquierda e ilíaca externa derecha, describiendo sus caracteres histológicos y comparando dichos casos con otros publicados.

BIBLIOGRAFIA

- Novak and Woodruff: Endometriosis pélvica, 30, 506-526, 1974.
Ackerman, E. V. y Rosai, J. Surgical pathology: 18, 793-794, 1974.
Krieg, H. y Brunner, H: Extragenital endometriosis: Differential diagnosis and surgical problems, Dtsch. Med. Wsch. 98-6, 239, 1973.
Stevenson, C. S.: Symposium on endometriosis, Clin. Obstet. Gynec. 3:411, 1960.
Williams, Obst. Endometriosis, 24, 517, 1979.
Robbins-Cotran, Endometriosis: 26, 1265-1268, 1979.
J. R. Anderson-Muir, Endometriosis: 23, 1014-1015, 1977.
Loyal Davis-Christopher: Endometriosis externa: 30, 878-881, 1970.
Peery and Miller's: The Female Genital System; Endometriosis: 20, 741-744, 1978.
-