

## SECCION RADIOGRAFICA Y TOMOGRAFICA

## PSEUDOTUMOR ORBITARIO COMO CAUSA DE EXOFTALMIA UNILATERAL

## Reporte de Caso

- \* Dr. José M. Paliza
- + Dr. Rafael Abad
- o Dr. Leandro Lozada
- \* Dra. Ana M. Navarro
- \* Roxanne de Traverso.

Paciente masculino, de 44 años de edad sin antecedentes particulares referido para Tomografía Axial por presentar una exoftalmia derecha, dolorosa, con limitación de los movimientos oculares, de varias semanas de evolución.

La Tomografía mostró una lesión ocupante (Fig.1) retro-ocular derecha, mal limitada, de densidad heterogénea, llenando completamente la porción retro-ocular de la órbita,

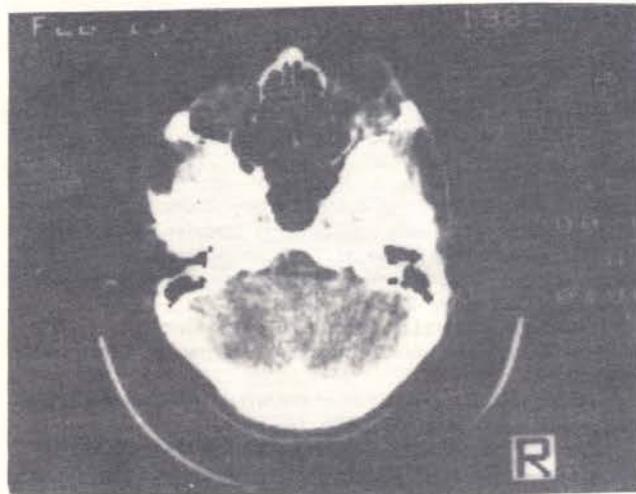


Fig. No.1

sin modificaciones óseas asociadas, originándose aparentemente en la porción postero-superior de la órbita. La inyección de contraste causó un realce difuso de la lesión. El diagnóstico fue lesión neoplásica, probablemente de origen linfomatoso y Pseudotumor como segunda posibilidad. El paciente fue intervenido quirúrgicamente y el reporte patológico fue el de Reacción Inflamatoria de origen Indeterminado.

## FIGURA 1

## DISCUSION:

Los pseudotumores orbitarios son lesiones reactivas de etiología desconocida que simulan neoplasias o enfermedades in-

- \* Diagnóstica, S. A.
- + Oftalmólogo
- o Neurocirujano

flamatorias de la órbita, en particular oftalmopatía tiroidea.<sup>1,2,3</sup>

Presentan clínicamente una instalación rápida y frecuentemente producen exoftalmía, edema palpebral, quemosis, dolor y limitación de los movimientos oculares.<sup>1,3</sup> Suelen presentarse siguiendo uno de cinco patrones anatómicos: 1)—Lacri-

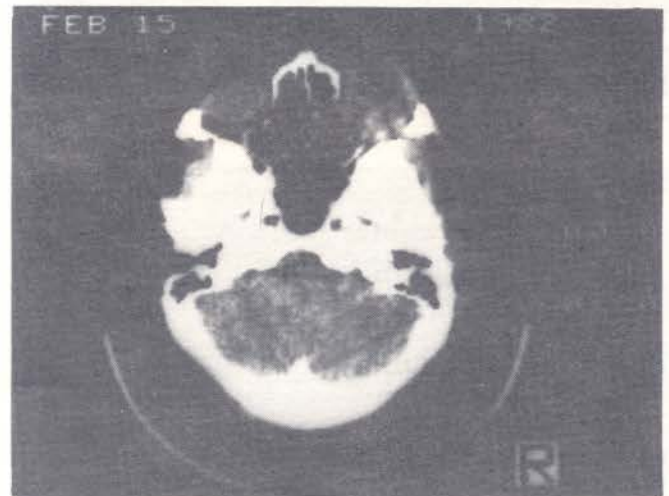


Fig. No.2

males. 2)— Anteriores. 3)— Posteriores. 4)— Difusos y 5)— Miosíticos.

La Tomografía Axial permite visualizar a la perfección la órbita y su contenido, incluso, con algunos modelos perfeccionados se pueden visualizar la vascularización intraorbitaria.<sup>4</sup>

El diagnóstico diferencial de una exoftalmía unilateral es complejo, ya que deben ser tomadas en consideración una serie de patologías. La exoftalmía tiroidea es generalmente bilateral, los tumores del nervio óptico (gliomas, meningiomas o neuromas) generalmente presentan una localización posterior y suelen ser bien limitados, a diferencia de los pseudotumores, las neoplasias lacrimales, así como las neoplasias de vecindad que suelen acompañarse de lesiones óseas concomitantes. La toma de contraste presenta un valor relativo porque los pseudotumores toman el contraste en la mayoría de los casos, aunque de manera heterogénea.<sup>1,2,3</sup>

El pseudotumor forma parte del cuadro clínico con cier-

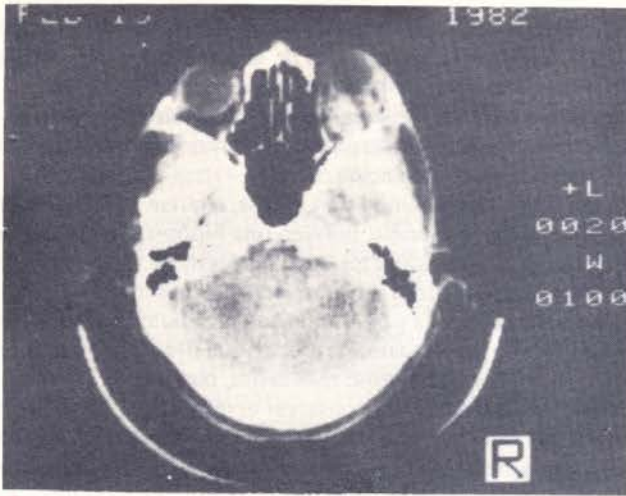


Fig. No.3

Lesión retro-ocular derecha con exoftalmía. No se visualiza el contenido orbitario (Figs. 1 y 2). La inyección de contraste (Figs. 3 y 4) realza discretamente la lesión.

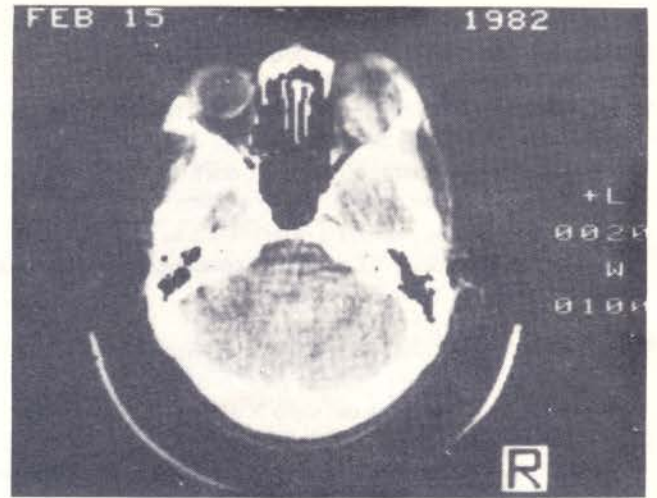


Fig. No.4

ta frecuencia en patologías tales como: Sarcoidosis, Granulomatosis de Wegener, Macroglobulinemia de Waldenstrom, Poliarteritis nodosa y la Miositis crónica.<sup>3</sup>

La arteriografía y sobre todo la flebografía orbitaria pueden ser de ayuda en el diagnóstico, debido a la compresión de las vías venosas, en especial en los casos de localización posterior y en los miosíticos.

#### CONCLUSION:

El diagnóstico de los Pseudotumores orbitarios se ve facilitado luego del advenimiento de la Tomografía Axial y ésta es un método de primera indicación en la exploración

de la patología orbitaria, en especial las exoftalmías unilaterales.

#### BIBLIOGRAFIA

- 1.— Nucent RA et al. Acute Orbital Pseudotumors: Classification and CT Features. AJNR 2:431-436, Sept/oct. 1981.
- 2.— Wilner HI et al. Orbital Pseudotumors: Association of Orbital Vein Deformities and Nyositis. AJNR 1:305-309, Jul/Aug. 1980.
- 3.— Richards AB et al. Pseudotumors of the Orbit and Retroperitoneal Fibrosis, A form of Multifocal Fibrosclerosis. Arch. Ophthalmol. 98:1617-1620, Sep. 1980.
- 4.— Weinstein MA et al. Visualization of the Arteries, Veins, and Nerves of the Orbit by Sector Computed Tomography. Radiology 138:83-87, Jan. 1981.