

SECCION DE OBSERVACIONES CLINICAS

QUISTE EPIDURAL DORSAL EN LA ENFERMEDAD DE SCHEURMANN: REPORTE DE UN CASO

- | | |
|--------------------------------|---------------------------------|
| * Dr. Juan Garcia Abreu | * Dr. Enrique deJong Cobo |
| * Dra. Ramona A. Peña | * Dr. Sergio Lantigua Rodriguez |
| * Dr. José N. Pimentel de León | * Dr. Manuel Gil Ferreira |

Resumen

Antecedentes

La asociación de Enfermedad de Scheurmann con quistes epidurales es algo inusual

Material y Método

Presentamos paciente masculino de 15 años de edad, operado de Cordoma de la región lumbosacra en 1992, tres años después se ingresa por manifestaciones neurológicas en miembros inferiores, encontrándose entonces en una segunda intervención quirúrgica un quiste epidural. Se ingresa de portercera vez al siguiente año por signos radiológicos de acuñaamiento vertebral dorsal y quiste epidural recidivante diagnosticandose entonces una Enfermedad de Scheurmann

Comentario

No encontramos reporte en la literatura de asociación entre cordoma y Enf. de Scheurmann

Quiste epidural cordoma	enfermedad de Scheurmann	niño de 15 años
----------------------------	--------------------------	-----------------

Abstract

Antecedents

The association between Scheurmann's disease and epidural cyst is something unusual

Material and Method

We present the case of a 15 years old boy, who in 1992 had a cordoma resected from his

* De los Servicios de Pediatría y Neurocirugía del Hospital Dr. Luis Morillo King, La Vega, Republica Dominicana

lumbosacral region ; three years later he is admitted again because neurological manifestations in the lower extremities and an epidural cyst is found in this second surgical intervention . Next year he is admitted for a 3rd time presenting radiological signs of dorsal vertebral overriding and a recurrency of the epidural cyst. The diagnosis of Scheurmann's disease was then made.

Commentary

We did not find a report associating cordoma and Scheurmann's disease in a review of the literature.

Epidural cyst
cordoma

Scheurmann's disease

15 years old boy

INTRODUCCION

La enfermedad de Scheurmann es una entidad de presentación frecuente en la adolescencia y causa de trastornos en la región espinal en adultos.

La asociación de esta enfermedad con quiste epidural es sin embargo sumamente rara.

Scheurmann¹ en 1921 consideró originalmente esta afección como una osteocondrosis que afectaba a las vertebrae dorsales medias e inferiores y lumbares superiores, a causa de un crecimiento epifisario deficiente que se produce con mayor frecuencia en el sexo femenino entre las edades de 10 y 14 años.²

El debilitamiento de las placas terminales en la zona de crecimiento permite la herniación de tejido nuclear en el interior de la esponjosa, favoreciendo el hundimiento parcial de la misma. Esta deformidad estructural se caracteriza clásicamente por el acúñamiento anterior de 5 grados o más de 3 cuerpos vertebrales torácicos adyacentes.

La etiología permanece poco clara.¹⁻¹⁵ En los adolescentes se caracteriza por deformidad cosmética. En los adultos lo principal es un incremento del dolor. Las indicaciones de tratamiento son similares a las de otros procesos vertebrales, tales como progresión de la deformidad, dolor, compromiso neurológico y cosmético.

Cuando en el adolescente se presenta dolor asociado a cifosis, el primer tratamiento consiste en la aplicación de fisioterapia y anti-inflamatorios.

PRESENTACION DEL CASO

Paciente masculino de 15 años, raza blanca, con antecedentes de haber sido operado de cordoma en L4-L5 en el año 1992. En junio de 1995, esto es tres años después, se presenta al Servicio de Neurocirugía del Hospital Dr. Luis

Morillo King por presentar dificultad para la marcha, espasticidad de miembros inferiores de unos dos años de evolución y trastornos esfinterianos.

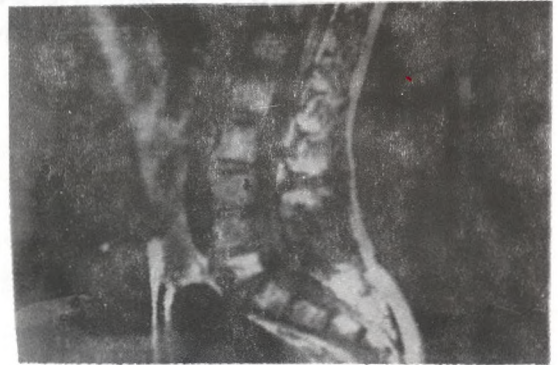

FIGURA No. 1.- RESONANCIA MAGNETICA NUCLEAR DE LA REGION LUMBOSACRA DONDE SE APRECIA LESIÓN QUE LUEGO DE EXTIRPADA ES REPORTADA POR EL PATOLOGO COMO UN CORDOMA.

Refiere el paciente que desde hacía más de dos años se le inició espontáneamente disminución de la fuerza muscular en ambos miembros inferiores, con marcada dificultad para la deambulación. Por este motivo visitó varios centros de salud sin mejoría de su cuadro a pesar de los medicamentos que le fueron recetados; por el contrario su cuadro empeoró acompañándose de aumento del tono muscular (espasticidad), trastornos sensitivos superficiales y profundos e incontinencia urinaria. Es ingresado al hospital encontrándose al examen físico disminución de la fuerza muscular de -3 en una escala de -4, y un nivel de hipoestesia en D6, con exaltación de reflejos osteotendinosos de ambos miembros inferiores.

Se realiza mielografía vía cisternal observándose defecto de llenado con bloqueo total a nivel de D3 y para ver límite inferior, mielografía

lumbar (Figura No. 2) evidenciándose que el medio de contraste positivo permanecía totalmente estacionario en D6.

El paciente fue llevado a sala de cirugía, realizándose laminectomía desde D4 hasta D7 con excresis de gran quiste epidural posterior. Fue dado de alta a los siete días con una evolución satisfactoria con desaparición de los síntomas




FIGURA No. 2.- MIELOGRAFÍA DORSOLUMBAR DONDE SE OSERVA QUE EL MEDIO DE CONTRASTE NO DIBUJA UN CONTORNO DEL SACO DURAL. ESTO SE INTERPRETA COMO UNA OBSTRUCCIÓN DORSAL SUPERIOR Y AREA QUISTICA EPIDURAL.

antes mencionados.

Un año después el paciente es reingresado a nuestro servicio por presentar dificultad para la marcha, espasticidad y cifosis dorsal marcada.

Se realiza radiografía simple de columna dorsal, visualizándose aplastamiento en cuña correspondiente a D4-D5-D6; al realizar mielografía se observa bloqueo parcial entre D4 y D8.

El paciente es intervenido quirúrgicamente, realizándosele laminectomía hasta D8 y D9, con excresis de quiste epidural recidivante,



FIGURA No. 3.- MIELOGRAMA DORSOLUMBAR CENTRAL DONDE SE VISUALIZA QUISTE EPIDURAL RECIDIVANTE Y APARECE EL ACÑAMIENTO DE DOS CUERPOS VERTEBRALES CON UNA ANGULACIÓN MAYOR DE 5 GRADOS, COMPATIBLES ESTOS HALLAZGOS CON LA ENFERMEDAD DE SCHEURMANN.

comunicándose el mismo hacia el espacio

aracnoideo.

DISCUSION

La asociación de enfermedad de Scheurmann con quistes epidurales es inusual. No obstante es una entidad a tener en cuenta en el estudio de las mielopatías, como se pudo demostrar en un estudio de 1384 columnas vertebrales humanas,¹² donde el 7.4% presentó la enfermedad, afectando 4 veces mas a los varones.

Esta enfermedad es mas frecuente en los adolescentes que en los adultos.

Siempre que exista una condición compresiva se debe realizar la descompresión quirúrgica en estos pacientes. La instrumentación de la columna no fue un hallazgo frecuente en la literatura revisada.^{3-4,7-8,11}

Debemos enfatizar que en el paciente que presentamos padeció cordoma y enfermedad de Scheurmann, aunque no hay reportes en la literatura de asociación entre estas dos entidades.

Sin embargo si existe una asociación entre la enfermedad de Scheurmann y el quiste epidural, lo cual es poco frecuente.

Previo al abordaje quirúrgico son recomendables estudios que permitan definir si la compresión es anterior y si es debida a disco intervertebral o posterior debida al quiste epidural, como aconteció en nuestro caso.

Sugerimos disminuir al mínimo la actividad física o deportiva en los adolescentes que padecen esta enfermedad.

REFERENCIAS

- 1- Butler R W. Spontaneous anterior fusion of vertebral bodies. *J Joint Surg* 1971 ; 53-B :230
- 2- Bradford D S, Gracia A. Neurological complications in Scheurmann's disease. *J Bone joint Surg* 1980 ;81-A
- 3- Cloward R B, Bucy P C. Spinal extradural cyst and kiphosis dorsalis juvenalis. *Am J Roengent* 1982 ; 682
- 4- Lindgren E. Mielographic changes in kiphosis dorsalis juvenalis. *Act Radiol* 1979 ; 22 : 461
- 5- Nogen G R, Odom G L, Woodhale B. Spinal extradural cyst. *Neurology* 1979 ; 9 (3) : 97
- 6- Schmorl G. Die patogenesis der juvenilen kiphose fortschr. *Roengentstr*; 1989 ; 41 : 359
- 7- Schmorl G, Junghanns A. The human spine in health and disease. 2nd American ed , translated by Z.F Besemann. New York, Grune Stratton, 1971.
- 8- Van Candinghan G H. Herniation of thoracic intervertebral disc with spinal cord compression in kiphosis dorsalis juvenalis (Scheuerinann's disease). *J. Neurosurg* 1954 ; 1: 327
- 9- Witzel B C, Foster J J. Congenital spinal extradural cyst. Case report and review of literature. *J Neurosurg* 1955 ; 12 : 427
- 10- Wrtblod G. Spatschdigungen des Rückenmarks bei Wirbelsäulemlenkrümmung, besonders solchen von typus der juvenilen kiphose Scheurmann. *Acta Psychist. Et Neurol* 1996 ; 14, :617
- 11- Clifford B, Tribus N O. Scheurmann's kyphosis in adolescents and adults : Diagnosis and management. *JAAOS*. January-February 1998 ;6 (1).
- 12- Vertebral morphology in Scheurmann's kyphosis. *Am.Acad. of Orthopaedic Surgeons*. 1996 Annual Meeting. Paper No. 278.
- 13- Lemire J J, et al. Scheurmann's juvenile kyphosis. *J Manipulative Physiol Ther* 1996 ; 3 :
- 14- Winter R B, et al. Painful adult thoracic Scheurmann's disease. Diagnosis by discography and treatment by combined arthrodesis. *Am J Orthop* Nov 1996
- 15- Wischniewski W, et al. Scheurmann disease as predisposition of later spinal disease and its effect on expert assessment in occupational disease examinations. *Versicherungsmedizin* Aug 1996