

República Dominicana
Universidad Nacional Pedro Henríquez Ureña
Facultad de Ciencias de la Salud
Escuela de Medicina
Instituto Oncológico Dr. Heriberto Pieter
Residencia de Ginecología oncológica

FRECUENCIA DE TUMORACIONES DE OVARIO EN PACIENTES
ADOLESCENTES QUE ASISTIERON A CONSULTA DE GINECOLOGIA
ONCOLOGICA DEL INSTITUTO DE ONCOLOGIA DOCTOR.
HERIBERTO PIETER. JULIO, 2017 – MARZO, 2020.



Tesis de pos grado para optar por el título de:
GINECOLOGÍA ONCOLÓGICA

Sustentante:

Glennys Milagros Acosta Mendoza

Asesores:

Dr. Álvaro Gartner (clínico)

Rubén Darío Pimentel (Metodológico)

Los conceptos emitidos en la presente tesis de pos grado son de la exclusiva responsabilidad de la sustentante del mismo.

Distrito Nacional 2020

CONTENIDO

Agradecimientos

Dedicatoria

Resumen

Abstract

I. Introducción	9
I.1. Antecedentes	11
I.2. Justificación	11
II. Planteamiento del problema	14
III. Objetivos	17
III.1. General	17
III.2. Específicos	17
IV. Marco teórico	18
IV.1. Tumoraciones de ovario	18
IV.1.2. Incidencia	20
IV.1.3. Manifestaciones Clínicas	21
IV.1.4. Masas ováricas	22
IV.1.4.1. Clasificación clínica de las masas ováricas	22
IV.1.4.1.2. Tumores no neoplásicos del ovárico	23
IV.1.4.2. Clasificación histológica de las neoplasias ováricas	25
IV.1.4.2.1. Tumores epiteliales	25
IV.1.4.2.2. Tumores germinales	26
IV.1.4.2.3. Tumores de los cordones sexuales-estroma	31
IV.1.5. Diagnóstico	31
IV.1.5.1. Historia clínica y anamnesis	32
IV.1.5.2. Exploración física general y ginecológica	32
IV.1.5.3. Marcadores Tumoraes	33
IV.1.5.4. Ecografía	37
IV.1.5.5. Tomografía Axial computarizada	39
IV.1.5.6. Resonancia Magnética Nuclear	40

IV.1.6. Manejo de Tumores de ovario	40
IV.1.6.1. Masa anexial durante la edad reproductiva	41
IV.1.6.2. Laparoscopias y masas anexiales	43
V. Hipótesis	45
VI. Variables	46
VI.2. Operacionalización de las variables	47
VII. Material y métodos	50
VII.1. Tipo de estudio	50
VII.2. Área de estudio	50
VII.3. Universo	51
VII.4. Muestra	51
VII.5. Criterios	51
VII.5.1. De inclusión	51
VII.5.2. De exclusión	51
VII. 6. Instrumento de recolección de datos	51
VII. 7. Procedimiento	51
VII.8. Tabulación	52
VII.9. Análisis	52
VII.10. Aspectos éticos	52
VIII. Resultados	54
VIII.1. Discusión	66
IX. Conclusiones	69
X. Recomendaciones	71
XI. Referencias	72
XII. Anexos	85
XII.1. Cronograma	85
XII.2. Instrumento de recolección de datos	86
XII.3. Costos y recursos	87
XII.4. Evaluación	

AGRADECIMIENTOS

Agradecer a Dios en primer plano, el cual es la piedra angular de existencia, el que siempre camina conmigo, me sostiene de su mano y me guía en este camino que se llama vida, sin su amor, su gracia y misericordia nada es posible.

A mis padres por ser los principales promotores y estimuladores de mis sueños, gracias a ellos por cada día confiar y creer en mí, gracias a mi madre Ydalia Mendoza por estar siempre acompañarme en cada paso que doy, por ser la precursora de lo que hoy me he convertido, por ser mi ejemplo a seguir, sabes que eres mi motor de arranque, la que me inspira a seguir alcanzando metas. A mi padre José Tirso Acosta, aunque ya no estés conmigo físicamente, fuiste el que forjó mi carácter, inculcaste en mí todos los valores que identifican un gran ser humano, agradezco por siempre desear y anhelar lo mejor para mi vida, gracias por cada uno de tus consejos, los cuales me permitieron llegar aquí y sentirme orgullosa de mí misma; ahora te has convertido en mi ángel de la guardia.

A mi hermano Rainny Acosta por ser tan bello conmigo, por estar presente aun en la distancia mostrándome su amor y apoyo incondicional, por ser ejemplo a seguir.

A mi familia que siempre me han brindado su apoyo, amor y confianza, a esos que siempre están ahí cuando los necesito, en especial a Kelia Mendoza.

A mi compañera Marlenyn Núñez por ser la mejor compañera que alguien pueda pedir y convertirse en una gran y muy buena amiga, mi apoyo, mi pañuelo en momentos difíciles y mi equilibrio en los momentos de plenitud.

A mis compañeros, la nueva generación de oncólogos, 9 personas totalmente diferentes, pero quienes han sido los mejores, los que me han dado una mano amiga y me sostuvieron cuando pensé que lo había perdido todo, han sido muchos momentos buenos y malos, pero a pesar de todo, seguimos allí, dando lo mejor de cada uno, para sumar esfuerzos y ser los mejores. Agradecer de manera especial a Lissette Guzmán e Imelda Cedano las cuales llegaron para quedarse, gracias por convertirse en más que un equipo de trabajo, en mi apoyo,

en mis amigas, gracias por hacer que mis días en quirófano fueran más divertidos, esplendidos y con aroma a café.

A mis ángeles caídas del cielo Drixie Liquet y Elizabeth Acevedo, tremendo regalo me dio Dios conocerlas en esta etapa de mi vida. Ustedes a la verdad que son el vivo ejemplo de humildad, amor y mano amiga. Mías para toda la vida.

A mi equipo de enfermeras Naty, Irlen, Yocasty y Rosa, a pesar de la mayeya fueron las que me hacían sonreír, las que me hicieron pasar muy buenos ratos y las que hacían el almuerzo el mejor momento para compartir, todo eso hizo que este proceso fuera mas ligero. Las quiero!

Al Instituto Oncológico Dr. Heriberto Pieter y a la escuela Nacional de Oncología de la liga dominicana contra el cáncer por mi formación de la cual me siento orgullosa de pertenecer a ella, por los conocimientos inculcados y a cada uno de mis profesores los cuales fueron pilar sumamente importante para ello.

A mi asesores de tesis por su comprensión, paciencia y dedicación, para poder culminar de forma exitosa esta investigación.

Dra. Glennys Milagros Acosta Mendoza

DEDICATORIA

A mi madre, mujer guerrera, la cual me ha guiado por los senderos del bien, brindando amor al prójimo, comprensión, prudencia, responsabilidad, honradez, por enseñarme a insistir y nunca persistir, a no abandonar por más angosto y difícil que pueda ser el camino, por su amor infinito, su apoyo y comprensión.

A mi padre, el cual ya no está conmigo físicamente, pero sé que está sumamente feliz por esto, quien me enseñó a caminar por el camino del bien, siempre con la cabeza en alto, sus consejos y su forma de mostrarme como alcanzar los sueños son los que me han permitido llegar hasta aquí y seguir adelante, porque el límite es el cielo; con gran regocijo en mi interior te dedico esta tesis porque sé que te hubiese gustado vivir este gran sueño hecho realidad, esto y todos mis logros son **PARA TI !**

A mi familia y a cada uno que la integran, por siempre acompañarme y apoyarme, por siempre estar ahí, en especial a mi hermano Rainny Acosta ejemplo de perseverancia y optimismo. A mis sobrinos Lenny Sierra, mi príncipe, Lucas Acosta, mi principito y ahijada, mi princesa Nashly Ramírez quienes me han enseñado a amar de una manera inexplicable a personitas tan pequeñas.

Dra. Glennys Milagros Acosta Mendoza

RESUMEN

Con el objetivo de determinar la frecuencia de tumoraciones de ovario en pacientes adolescentes que acudieron al departamento de Ginecología del Instituto de Oncología Doctor Heriberto Peter. Julio 2017- Marzo 2020, se realizó un estudio descriptivo retrospectivo, de 25 pacientes adolescentes que fueron llevados a cirugía con diagnóstico de tumoración de ovario, la técnica utilizada para el levantamiento de la información fue a través de un formulario que contemplan los datos como la edad, así como datos propios de la condición a investigar como: manifestaciones clínicas, métodos diagnósticos, características ecográficas, diagnostico pre operatorio, conducta quirúrgica, diagnostico post operatorio. En los datos obtenidos de las pacientes que acudieron a consulta de ginecología oncológica con diagnóstico de tumoración de ovario en el lugar de estudio, solo el 5.8 por ciento se las pacientes eran adolescentes, siendo la edad más afectada pacientes entre 17-19 años lo que corresponde a un 48 por ciento, los marcadores tumorales se le realizo al 100 por ciento, la ecografía pélvica se les realizó al 96 por ciento. Los tumores mayores de 10cms fueron los más frecuentes con 44 por ciento. Los tumores unilaterales se encontraron en el 40.74 por ciento. La masa palpable se identificó en un 36.36. El teratoma fue el diagnostico pre quirúrgico más frecuente. Se le realizo laparoscopia + biopsia por congelación al 92 por ciento, las tumoraciones benignas fue el hallazgo anatomopatológico más frecuente con un 91.30 por ciento, siendo el teratoma maduro el diagnostico histopatológico con mayor predominio con 26.92 por ciento.

Palabras clave: Tumoración ovárica, Ecografía, Adolescencia, biopsia por congelación

ABSTRACT

In order to determine the frequency of ovarian tumors in adolescent patients who attended the Gynecology department of the Dr. Heriberto Peter Institute of Oncology. July 2017- March 2020, a retrospective descriptive study of 25 adolescent patients who were taken to surgery with a diagnosis of ovarian tumor was performed. The technique used to collect the information was through a form that includes data such as the age, as well as data specific to the condition to be investigated such as: clinical manifestations, diagnostic methods, ultrasound characteristics, pre-operative diagnosis, surgical conduct, post-operative diagnosis. In the data obtained from the patients who attended the oncology gynecology clinic with a diagnosis of ovarian tumor at the study site, only 5.8 percent of the patients were adolescents, the most affected age being patients between 17-19 years of age. corresponds to 48 percent, tumor markers were performed at 100 percent, pelvic ultrasound was performed at 96 percent. Tumors larger than 10 cm were the most frequent with 44 percent. Unilateral tumors were found in 40.74 percent. The palpable mass was identified at 36.36. Teratoma was the most frequent pre-surgical diagnosis. 92% laparoscopy + freeze biopsy was performed. Benign tumors were the most frequent pathological finding with 91.30%, with mature teratoma being the most prevalent histopathological diagnosis with 26.92%.

Key Words: Ovarian Tumor, Ultrasound, Adolescence, freeze biopsy

I. INTRODUCCIÓN

La OMS define la adolescencia como el periodo de crecimiento y desarrollo humano que se produce después de la niñez y antes de la edad adulta, entre los 10 y los 19 años. Se trata de una de las etapas de transición más importantes en la vida del ser humano, que se caracteriza por un ritmo acelerado de crecimiento y de cambios, superado únicamente por el que experimentan los lactantes. Esta fase de crecimiento y desarrollo viene condicionada por diversos procesos biológicos.

Dada la situación anatómica de los ovarios es importante un diagnóstico diferencial ya que existen numerosas patologías de los órganos vecinos que pueden simular un tumor de ovario, como: embarazo ectópico, embarazo cornual, útero bicorne, mioma uterino, quistes extragenitales, hematoma del recto abdominal, procesos tubáricos (anexitis y abscesos tuboovárico, hidrosalpinx, tumor de la trompa de Falopio, quiste de para ovario), colon sigmoideo protuyente, ciego en situación inferior, adherencia de intestino delgado, absceso retroperitoneal, y síndrome de adherencia postquirúrgico. Es por ello importante confirmar la capacidad de la ultrasonografía para definir la etiología de la misma; analizando desde el punto de vista ultrasonográfico las características subjetivas de las masas ováricas, su presentación clínica y su relación con los hallazgos histopatológicos, así como describir el comportamiento en frecuencia de las distintas variedades por anatomía patológica evidenciadas. Para poder así, hacer diagnósticos más certeros y, brindar un mejor y oportuno manejo de las pacientes adolescentes que padezcan de esta patología.

El término masa anexial es inespecífico en la práctica clínica y frecuentemente se asocia con tumor o quiste ovárico, ello debido a que la patología tubárica es poco prevalente. Se considera también a cualquier estructura aumentada de tamaño en el útero y los anexos uterinos que puede ser palpada en el examen bimanual o visualizada en imágenes.¹

El tumor de ovario es un proceso frecuente en mujeres cuyas edades están comprendidas entre los 10 a 70 años. La mayoría, en sus inicios no se acompañan de síntomas, por lo que es el médico, a través de la sospecha el que tiene que ordenar los exámenes necesarios para la detección precoz y oportuna de la misma

a sabiendas de que confundiendo entre una masa pélvica puede estarse gestando un cáncer de ovario en estado incipiente.

Los tumores de células germinales ováricas surgen principalmente en mujeres jóvenes entre 10 y 30 años de edad y representan el 70 por ciento de las neoplasias ováricas en este grupo de edad.²

El diagnóstico de tumor de ovario es uno de los hallazgos más frecuentes en la práctica clínica de un ginecólogo, a la vez se considera complejo debido a los múltiples causas que lo originan y a los numerosos tratamientos que pueden ser empleados, lo que obliga a un diagnóstico oportuno, aunque la edad es un factor que orienta a la probable etiología, se ha observado que los procesos malignos se van diagnosticando en edades más tempranas día a día por lo que el diagnóstico retardado, empobrece el pronóstico.

Dada la gran variedad histológica de estas tumoraciones y su aparición en cualquier edad de la vida, es difícil hacer un pronóstico preoperatorio de benignidad o malignidad. Es fundamental un correcto estudio y orientación de la lesión para ofrecer a la paciente la mejor opción terapéutica con la mínima morbilidad posible.

En pacientes premenárgicas, la mayor parte de las neoplasias tienen su origen en células germinales y precisan una inmediata exploración quirúrgica.

En pacientes en edad fértil, el diagnóstico es variado; pueden presentar tumores malignos y benignos de múltiples órganos. El descubrimiento de estas anomalías pélvicas es más frecuente en este grupo de edad, por realizarse con mayor frecuencia exploraciones periódicas para la detección de cáncer y asesoramiento en la anticoncepción.

Aunque los síntomas no son patognomónicos el dolor pélvico o abdominal persistente (más de dos semanas), distensión abdominal, cambios en el hábito intestinal, molestias urinarias son manifestaciones frecuentes cuando se encuentra involucrado el peritoneo.

Para identificar el origen del tumor pélvico es necesario realizar estudios de laboratorio y gabinete, siendo el ultrasonido el estudio inicial ya sea abdominal o transvaginal y el eco doppler.

Dentro de los estudios de laboratorio los marcadores tumorales séricos son de utilidad ante la sospecha de malignidad. Los marcadores tumorales principalmente el CA 125, no está identificado en todos los casos de mujeres premenopáusicas, ante datos clínicos o ultrasonográficos que indican benignidad, realizando el diagnóstico definitivo a través del estudio histopatológico del tumor; y así ofrecer un tratamiento específico. La cirugía es el método tanto para el diagnóstico definitivo como para el tratamiento, haciendo hincapié en la importancia de la congelación para la resolución in situ del problema.^{1, 3}

I.1. Antecedentes

Determinar la frecuencia de tumores de ovario en pacientes adolescentes. La correcta evaluación preoperatoria de las tumoraciones de ovario es fundamental para un adecuado abordaje quirúrgico; es importante aclarar si la masa corresponde a una tumoración genital o de otro órgano.

Cuando hacemos referencia a masa anexial, este término es bastante inespecífico y con frecuencia se atribuye a la tumoración o quiste de ovario debido a que la patología tubárica es poco frecuente o bien está asociada al proceso ovárico. El diagnóstico diferencial varía de acuerdo a la edad de la paciente, en mujeres premenárquicas y posmenopáusicas, un tumor anexial debe considerarse anormal y debe ser investigado inmediatamente. La prevalencia de malignidad varía en las distintas series publicadas. Dado que existe una fuerte evidencia de que su abordaje primario encarado por un equipo mejora significativamente el pronóstico de estas pacientes, resulta fundamental considerar apropiadamente los criterios de sospecha para enfermedad maligna para su oportuna derivación.^{2,3}

I.2. Justificación

El ovario es un órgano dinámico en el que la foliculogénesis constituye un proceso constante desde la edad fetal hasta la menopausia. Aunque tumores anexiales pueden existir a cualquier edad, su ocurrencia tanto en la infancia como la adolescencia constituye una situación clínica poco frecuente comparada con la mujer en edad adulta.⁴

El manejo de una masa anexial se enfoca principalmente en descartar el riesgo de malignidad existente. Y así definir el tratamiento. El diagnóstico se basa en hallazgos ultrasonográficos, así como factores de riesgo y edad de la paciente.

Al enfrentarse a una niña o adolescente con una lesión anexial lo más frecuente es que corresponda a un tumor de ovario. La incidencia de lesiones ováricas en la adolescencia es desconocida y se estima que es muy baja en comparación con las pacientes adultas.⁴

Las lesiones del ovario en adolescentes incluyen tanto lesiones neoplásicas como no neoplásicas y representan una amplia gama de patologías desde quistes funcionales hasta tumores altamente agresivos.⁵

Tradicionalmente se considera que el 35% de las lesiones ováricas a esta edad son malignas, correspondiendo aproximadamente entre 1% y 1,5% de todos los cánceres infantiles.^{5,6} La etiología del agrandamiento ovárico en la adolescencia incluye quistes funcionales, torsión ovárica y neoplasias malignas o benignas.¹ Las lesiones ováricas se presentan de diversas maneras; tanto por dolor abdominal, como por el hallazgo al examen de un tumor palpable o por alteraciones endocrinas como la pubertad precoz.⁷ Las pacientes pueden acudir al hospital con dolor abdominal agudo y signos de apendicitis aguda, pubertad precoz, virilización o trastornos endocrinos, o un tumor pélvico o abdominal (lo que plantea la inquietud de un posible cáncer). El diagnóstico de las lesiones de etiología maligna ocurre en general en forma tardía dado el bajo índice de sospecha y lo inespecífico de los síntomas.

La experiencia internacional en masas anexiales en adolescentes publicadas hacen referencias principalmente a patologías ováricas. En relación a patologías de trompas y regiones paratubarias/paraováricas existe poca información, restringiéndose a series pequeñas y reportes de casos clínicos. La experiencia nacional reportada es escasa.⁸

La adición de los marcadores tumorales (fundamentalmente el Ca 125) parece mejorar las tasas de detección, aunque con resultados son variables en función del estado de menopausia o no de la paciente.^{1,3,9}

El hallazgo de una masa pélvica por imagen, debe orientarnos en lo siguiente: Diagnóstico positivo: 1) Descripción morfológica del tumor ovárico. 2) Diagnóstico de organicidad: Descartar los quistes funcionales. 3) Diagnóstico del tipo de tumor: Diagnóstico diferencial tumoración ovárica vs extraovárica. 4) Diagnóstico de malignidad (búsqueda de cualquier signo sospechoso).^{9,10}

Existen ciertas características que aumentan la probabilidad de malignidad:

- Prepúberes • Masas anexiales en niñas < 15 años, un alto porcentaje de malignidad. • Riesgo de malignidad aumenta con la edad (6-11% en premenopausia, y 29-35% en mujeres posmenopáusicas).
- Aparición de una masa compleja y sólida.
- Predisposición genética conocida.
- Antecedentes de un cáncer no ginecológico (Ca. de mama o gástrico).
- Ascitis: • Se asocia tanto con procesos benignos como malignos, pero es más común la relación con malignidad. • Presente en fibromas, endometriomas, Struma ovarii y Tbc pélvica. • Enfermedad Hepática, renal o cardíaca: presentan niveles Ca 125 elevados.

Si se sospecha de tumor de ovario maligno, el abordaje inicial debería preferentemente ser por laparotomía. El uso de la laparoscopia debe quedar reservado para pacientes seleccionadas y en manos de un cirujano entrenado en ginecología oncológica laparoscópica, sabiendo que es más frecuente la rotura de la masa anexial cuando se emplea esta vía de abordaje.⁹

II. PLANTEAMIENTO DEL PROBLEMA

Los tumores de ovarios representan una patología ginecológica frecuente. El diagnóstico diferencial es complejo debido a que anatómicamente los anexos están formados por las trompas de Falopio, el ligamento redondo, los ovarios y las estructuras en el interior del ligamento redondo. Otro de los desafíos diagnósticos está relacionado a la urgente necesidad de identificar procesos potencialmente malignos, basados en el concepto fundamental que el tratamiento temprano del cáncer está relacionado con una disminución de la morbilidad y mortalidad. Debido a que es difícil diagnosticar pequeñas masas anexiales por el examen físico, la ecografía es la técnica más útil para la valoración preoperatoria.

Aproximadamente 1 de cada 10 mujeres tendrá un tumor ovárico a lo largo de la vida, la mayoría de las cuales requerirá de una evaluación quirúrgica. Se sabe que el riesgo de cáncer aumenta con la edad y tradicionalmente el tumor ovárico que se presenta durante la menopausia es considerado como de alto riesgo para cáncer. A pesar de los avances en el tratamiento, la supervivencia global de las pacientes con cáncer de ovario no ha cambiado significativamente durante los últimos 20 años. Es denominado "el asesino silencioso", por ser una enfermedad de difícil diagnóstico.¹¹

En niñas y adolescentes los tumores de ovario son relativamente raros, pero pueden ser malignos y letales. Su incidencia es de 2.4 casos por millón de personas menores de 15 años de edad y en los países desarrollados representan 1% del total de las neoplasias.^{12,13}

La frecuencia de neoplasias malignas de ovario en adolescentes, en su mayoría son benignos; los más comunes son los del cuerpo lúteo, quistes simples, quistes foliculares, quistes paraováricos y lesiones inflamatorias.

Es importante recordar que los ovarios están formados por células derivadas de tres primordios: células germinales primitivas, mesénquima del reborde urogenital y el epitelio celómico, de tal manera que las neoplasias del ovario tienen su origen en cualquiera de estas tres estructuras. En las adolescentes 68% de los tumores son por células germinales y 16% por células epiteliales,^{14,15}

aunque en países como Israel se reporta que 26% son de origen epitelial, en contraste con lo que ocurre en la mujer adulta, en que este tipo histológico es hasta del 90%.¹⁶

Los factores hormonales y ambientales parecen no estar asociados a las neoplasias del ovario de adolescentes, pero sí alteraciones genéticas: 5% de estas neoplasias tienen cierta predisposición hereditaria,¹⁶ principalmente por alteraciones en la diferenciación de la célula germinal primitiva. La media de edad al diagnóstico es a los 10 años,^{18,19} y en las neoplasias epiteliales del ovario las enfermas pueden encontrarse asintomáticas en su mayoría: su presentación más frecuente es alrededor de los 14 años.¹⁴ En los tumores del cordón sexual-estroma, estos se manifiestan con pseudopubertad precoz, virilización y la amenorrea secundaria, la media de edad de esta neoplasia es a los 8 años.^{12,13}

En la antigüedad se reportaba la existencia de un tumor de ovario en pacientes adolescentes con la única característica de ser palpables. Dichos hallazgos llevaron a considerar la exploración quirúrgica como el "gold standard" del manejo del tumor pélvico durante la adolescencia. A pesar del paso de los años en donde la recomendación incluyó necesariamente el abordaje por laparotomía, diversas experiencias personales y extranjeras publicadas reportaron que muchas de estas lesiones resultaban benignas cuestionando la necesidad de una conducta tan rígida y haciendo evidente el sobre tratamiento de muchas de ellas. Sin embargo, la identificación de marcadores tumorales y los avances en las imágenes radiológicas facilitan una evaluación del riesgo y permiten un enfoque más conservador para el tratamiento de estas neoplasias, con la preservación ovárica como estándar, excepto en casos de cáncer.

Estadísticas norteamericanas muestran que alrededor de 300.000 mujeres son hospitalizadas anualmente para el tratamiento de neoplasias del ovario y de las cuales 270.000 son evaluadas quirúrgicamente. De ellas, sólo 27.000 casos corresponden al diagnóstico de cáncer de ovario.¹¹

En nuestro país no existen estadísticas adecuadas que permitan precisar la real incidencia de esta patología, en cuanto a los hallazgos clínicos, imágenes y de

laboratorio pre quirúrgico relacionados con los resultados histopatológicos obtenidos, que nos confirme la veracidad del mismo.

La sutil transición de una lesión benigna a otra maligna en un ovario, es uno de los grandes misterios de la ginecología. Basada en que existe la posibilidad que una masa anexial con ecografía normal y determinación de marcadores tumorales dentro de valores fisiológicos normales fuese un cáncer de ovario.

Aunque la mayoría de las masas ováricas infantiles son benignas. Sin embargo, es importante que el médico establezca un diagnóstico precoz para reducir el riesgo de torsión ovárica con posible pérdida de anexos y mejorar el pronóstico de las lesiones malignas.

Por lo que me planteo la siguiente interrogante:

¿Cuál es la frecuencia de tumoraciones de ovario en pacientes adolescentes que asistieron a consulta de ginecología oncológica del instituto de oncología Dr. Heriberto Pieter Julio 2017 Marzo 2020?

III. OBJETIVOS

III.1. General

1. Determinar la frecuencia de las tumoraciones de ovario en pacientes adolescentes que asistieron a consulta de ginecología oncológica del Instituto de oncología Dr. Heriberto Pieter. Julio 2017 - Marzo 2020.

III.2. Específicos

Determinar la frecuencia de las tumoraciones de ovario en pacientes adolescentes que asistieron a consulta de ginecología oncológica del Instituto de oncología Dr. Heriberto Pieter. Julio 2017 - Marzo 2020. según:

1. Edad
2. Métodos diagnósticos
3. Tamaño del tumor
4. Características ecográficas
5. Manifestaciones clínicas
6. Diagnóstico presuntivo pre quirúrgico
7. Conducta quirúrgica tomada
8. Ovario mas afectado
9. Diagnóstico histopatológico
10. Comportamiento anatomopatológico

IV. MARCO TEÓRICO

IV.1. Tumores de ovario

Definición: Es la etapa que llega después de la niñez y que abarca desde la pubertad hasta el completo desarrollo del organismo es conocida como adolescencia. El término proviene de la palabra latina *adolescencia*.

La OMS define la adolescencia como el periodo de crecimiento y desarrollo humano que se produce después de la niñez y antes de la edad adulta, entre los 10 y los 19 años. Se trata de una de las etapas de transición más importantes en la vida del ser humano, que se caracteriza por un ritmo acelerado de crecimiento y de cambios, superado únicamente por el que experimentan los lactantes. Esta fase de crecimiento y desarrollo viene condicionada por diversos procesos biológicos. El comienzo de la pubertad marca el pasaje de la niñez a la adolescencia.

Los determinantes biológicos de la adolescencia son prácticamente universales; en cambio, la duración y las características propias de este periodo pueden variar a lo largo del tiempo, entre unas culturas y otras, y dependiendo de los contextos socioeconómicos.

Desde el punto de vista psicológico, la adolescencia es, en otras palabras, la transformación de infante antes de llegar a la adultez. Se trata de un cambio de cuerpo y mente, pero que no solo acontece en el propio adolescente, sino que también se conjuga con su entorno.

Masa anexial es aquella masa encontrada ya sea en las trompas de Falopio, el ligamento redondo, los ovarios y las estructuras internas del ligamento ancho; así como órganos adyacentes pueden estar involucrados. Sin embargo, el término masa anexial es inespecífico en la práctica clínica y frecuentemente se asocia con tumor o quiste ovárico, ello debido a que la patología tubárica es poco prevalente.⁶ El diagnóstico diferencial de la masa anexial es complejo debido al alcance de los trastornos que abarca.^{20,21}

La mayoría de estas son tumores benignos, en adolescentes producen amenorrea, periodos menstruales irregulares e infertilidad; muchos quistes son asintomáticos; pero otros pueden causar dolor, sangrado y fiebre, así mismo

pueden tener tamaños de centímetros o alcanzar grandes dimensiones. Lo importante de su estudio es descartar lesión maligna. Si la lesión apunta a benignidad según los criterios clínicos, bioquímicos y ultrasonográficos, se debe tener un manejo conservador y un seguimiento ecográfico.²²

El diagnóstico diferencial de la masa anexial varía considerablemente con la edad de la paciente. En las mujeres premenáuricas y posmenopáusicas, una masa anexial debe considerarse sumamente anormal y tiene que ser investigada inmediatamente. En las pacientes premenáuricas, la mayor parte de las neoplasias tienen su origen en las células germinales y precisan una inmediata exploración quirúrgica.²¹

El problema fundamental ante una tumoración de ovario será discernir si se trata de un proceso maligno o benigno siendo primordial un adecuado estudio y orientación de la lesión, a fin de obtener un correcto diagnóstico que nos permita ofrecer a la paciente la mejor opción terapéutica con la menor morbilidad. Aunque la mayoría de las masas anexiales son benignas, el objetivo principal en la evaluación diagnóstica es excluir la posibilidad de que se trate de un proceso maligno. Se estima que entre 4-6 por ciento la probabilidad de encontrar malignidad en una masa anexial de aspecto maligno. Para determinar si una masa anexial necesita cirugía y cual debe de ser la preparación y la intervención apropiadas, la evaluación preoperatoria debe comprender una historia clínica y examen físicos completos, así como un uso libre de ecografía transvaginal y determinación de CA125.²¹

Una sospecha preoperatoria de malignidad puede orientar al ginecólogo a referir a las pacientes a una unidad de Oncología Ginecológica para una intervención apropiada y citorreducción óptima.^{23,24} Hasta ahora, la estrategia estándar para el diagnóstico definitivo ha sido una Laparotomía Exploratoria con el estudio anatómopatológico de la pieza operatoria. Si ésta resultase una neoplasia maligna, la cirugía se ampliaría a un estadiaje quirúrgico de cáncer de ovario, el cual consiste en la extirpación completa del útero, sus anexos, apendicectomía (extirpación del apéndice), omentectomía (extirpación del epiplón), lavado y aspiración de líquido en cavidad y toma de múltiples biopsias, necesitando mayor tiempo operatorio,

recursos personales, insumos, medicamentos y mayor riesgo de complicaciones por cirugías prolongadas (trombosis venosa e infección de herida operatoria por ejemplo).^{25,26}

IV.1.2. Incidencia

Se estima que el 5-10 por ciento de las mujeres en los Estados Unidos se someten a cirugía por sospecha de tumor ovárico durante su vida, y en el 13-21 por ciento de dichas mujeres se encuentran ovarios patológicos.²¹

Cerca del 10 por ciento de las mujeres en algún punto de su vida se someterán a evaluación quirúrgica por una masa anexial o por la sospecha de neoplasia de ovario.²⁷

Se calcula que de 1 a 2 por ciento de las mujeres padecerían cáncer de ovario.²⁷ Siendo la cuarta causa de muerte por cáncer en mujeres en Estados Unidos y la primera causa de muerte por cáncer ginecológico en el mundo occidental. La mayoría de las tumoraciones ováricas presentan un comportamiento completamente benigno (75-85%), algunas tienen un comportamiento incierto y otras se malignizan con el tiempo.²⁸

La máxima incidencia de tumoraciones benignas ocurre entre los 20-44 años, en especial en los extremos del intervalo, destacando una distribución geográfica desigual, siendo más alta en países escandinavos y América del Norte. Así, en la edad fértil de la mujer la patología anexial benigna es muy prevalente destacando como entidad más frecuente el quiste funcional, mientras que las mujeres menores de los 33 años se debe tener presente los tumores de estirpe germinal.²⁹

En prepúberes, adolescentes, perimenopáusicas y postmenopáusicas la masa anexial debe ser objeto de estudio inmediato, por el aumento del riesgo de malignidad. Aproximadamente un 10 por ciento de las mujeres, recibirán tratamiento quirúrgico debido a una masa anexial en sus vidas y se estima que en Estados Unidos 60.000 cirugías al año se practican debido a esta causa.^{30,31,32,33,34}

Las mujeres jóvenes entre la menarca y los 18 años constituyen un grupo de edad en el que el desarrollo de quistes simples y complejos es bastante

común. Los ovarios adolescentes pueden contener múltiples folículos en diferentes etapas de desarrollo. La mayoría de los quistes simples son el resultado de la falla del folículo en maduración para ovular e involutar.³⁴

Las neoplasias ováricas (benignas y malignas) representan aproximadamente el 1 por ciento de todos los tumores en niños y adolescentes. La mayoría de las neoplasias ováricas son fisiológicas o benignas; Menos del 5 por ciento de las neoplasias ováricas ocurren en este grupo de edad. Sin embargo, el agrandamiento ovárico, ya sea quístico o sólido, en estos pacientes debe evaluarse para excluir malignidad porque aproximadamente del 10 al 20 por ciento de todas las masas ováricas que ocurren durante la infancia y la adolescencia son malignas.^{35,36,37,38,39} Aproximadamente del 35 al 45 por ciento de los cánceres de ovario en niños son tumores de células germinales.^{40,41}

IV.1.3. Manifestaciones clínicas

El diagnóstico de una masa anexial puede ser un hallazgo del examen físico o de un estudio por imágenes solicitado por otra causa en pacientes asintomáticas. Sin embargo, existen signos y síntomas que deben hacer sospecharla existencia de una masa anexial. Muchas mujeres con masas anexiales permanecen asintomáticas. En caso de aparecer molestias, éstas a menudo incluyen dolor y sensaciones vagas compresivas.^{23,42}

Las pacientes pueden consultar por dismenorrea, dispareunia. Cualquier blastoma de ovario, independientemente de si se trata de patología benigna o maligna, puede provocar, además de dolor, síntomas urinarios por compresión (tenesmo o urgencia miccional). En el examen físico puede hallarse la masa anexial y puede haber dolor a la movilización anexial y/o uterina. En algunas adolescentes se detectan signos de perturbación hormonal. Por ejemplo, la producción excesiva de estrógenos por estimulación de células de la granulosa puede alterar la menstruación normal o desencadenar expulsión de sangre, incluso en mujeres prepúberes o posmenopáusicas. En forma similar, la virilización puede ser consecuencia de una mayor producción de andrógenos por estimulación de las células tecales.^{33,42}

En la patología maligna del ovario, es frecuente que la paciente refiera síntomas menos específicos, como distensión abdominal persistente, aumento del diámetro abdominal (por ascitis), dolor abdominal, incluso cambios en el apetito y/o en el ritmo evacuatorio. En casos avanzados, a esto pueden sumarse signos o síntomas por síndrome de impregnación (anorexia, descenso de peso, astenia, debilidad, etc.).⁴²

IV.1.4. Masas ováricas

El ovario por sus orígenes embriológicos y complejidad histológica tiene amplia capacidad de formar tumores. Así tendremos tumores: Del epitelio germinativo (cistoadenomas serosos, mucinosos, endometrioides y cistoadenocarcinomas), tejido conectivo (fibromas, sarcomas, Brenner, etc), las células germinales (disgerminoma, teratoma y carcinoma), los estromas gonadales y las neoplasias de célula de la granulosa-teca, tumores de restos vestigiales (mesonefroma) y tumores metastásicos. Se han planteado dos tipos de clasificación, uno práctico y clínico que es la clasificación de Novak y otro histológico planteado por la Organización Mundial de la Salud.

IV.1.4.1. Clasificación clínica de las masas ováricas

Encontramos dos grupos según esta clasificación, los tumores benignos y los tumores malignos.

A. Tumores benignos: principalmente son asintomáticos, de crecimiento lento (mayor a 3 meses), cuyo diagnóstico es accidental o en etapas avanzadas. La clínica depende del tipo histológico del tumor, las complicaciones y la función endócrina.⁴³ Si existe clínica, esta es muy inespecífica del tipo náuseas, vómito, febrícula, cuadro vaso vagal y otros que son más comunes: dolor abdominal, abdomen agudo, aumento del perímetro abdominal.^{34,43,44}

Posteriormente por el crecimiento de la masa, se puede encontrar sintomatología compresiva, debido a la afectación de estructuras vecinas, como son: urgencia urinaria y poliuria, seguido de cuadros obstructivos renales y/o intestinales posteriormente presencia de cuadros vasculares, várices, hemorroides y en tumores gigantes puede llegar hasta la disnea.⁴³

Se presentan frecuentemente manifestaciones hormonales, estas se presentan en tumores funcionantes que pueden dar masculinización, hemorragias uterinas anómalas, hirsutismo, u otros síndromes endocrinos.⁴³

B. Tumores malignos: es muy frecuente la falta de sintomatología, por lo que son diagnosticadas en fases avanzadas.

Características de sospecha de malignidad son la ascitis, la bilateralidad y el crecimiento rápido de la tumoración.⁴³

Al igual que los tumores benignos, los malignos presentan como principal sintomatología distensión abdominal y dolor abdominal por lo que en toda paciente con tumoración ovárica con dicha sintomatología siempre se debe considerar la posibilidad de cáncer ovárico.⁴³

Los tumores benignos de ovario representan el 75-85 por ciento del total de tumoraciones ováricas, apareciendo en una de cada 200 mujeres en edad fértil. El intervalo de edad con mayor incidencia es entre 20 y 44 años, y son más frecuentes en nulíparas.^{9,45}

En jóvenes premenárquicas dado que la patología funcional es rara, aparecen con mayor frecuencia los procesos neoplásicos. Por último, apuntar que el cáncer de ovario es muy raro en menores de 40 años.⁴⁵

IV.1.4.2. Tumores no neoplásicos del ovario

a) Quistes funcionales

Entre las masas que afectan a los anejos encontradas con más frecuencia están los quistes no neoplásicos, dependientes del proceso de la ovulación, que a veces se denominan quistes funcionales.²¹

Los quistes funcionales se caracterizan por un crecimiento anatómico exagerado, anormal (hasta 6 a 10 cms) y aumento de su actividad tanto en tiempo como en magnitud, produciendo las modificaciones correspondientes en el tracto genital igualmente acentuadas. Estos son más frecuentes en edad fértil. La designación mixta, tumoración funcional, está compuesta de un término clínico tumoración (que quiere decir aumento de volumen) y otro fisiológico: funcional (que en este caso, por tratarse de glándulas quiere decir secretor).^{21,46,47}

Tienen gran significación, en primer lugar porque no pueden distinguirse fácilmente sólo sobre bases clínicas de verdaderas neoplasias.^{21,33,46}

Las tumoraciones (quistes) funcionales del ovario se clasifican en:

- Quistes foliculares
- Quistes del cuerpo lúteo (luteínicos de la granulosa)
- Quistes de la teca luteínica.
- Ovarios poliquísticos (escleroquísticos)
- Quistes endometrioides

b) Quistes foliculares

Los quistes foliculares del ovario son las estructuras quísticas más comunes halladas en los ovarios normales. Estos quistes provienen de variaciones patológicas temporarias de un proceso fisiológico normal y no son neoplásicos. Los tumores son el resultado de la falta de eclosión de un folículo maduro dominante o de la insuficiencia de un folículo inmaduro para sufrir el proceso normal de atresia, sin reabsorción del líquido folicular; es decir si no se produce la ovulación, puede producirse un quiste folicular lleno de líquido transparente recubierto por células de granulosa.^{21,46,48}

Para el diagnóstico el ultrasonido y sus parámetros tienen una sensibilidad de 80 por ciento y una especificidad del 93 por ciento, lo que ha hecho que este examen sea el estándar de oro para el diagnóstico de masas ováricas.⁴⁹ Cuando se sospecha un quiste folicular, su manejo es conservador. Muchos de ellos se resuelven dentro de las 8 a 12 semanas de observación. El tratamiento de la paciente mediante ACO puede acelerar la resolución del quiste.^{21,46,49}

c) Quistes luteínicos (quistes del cuerpo lúteo)

Los quistes del cuerpo lúteo tienen menor incidencia que los foliculares. Estos representan una respuesta fisiológica exagerada del ovario. El cuerpo lúteo no es considerado un quiste del cuerpo lúteo a menos que su tamaño alcance los 3 cm de diámetro. El quiste es el resultado de la hemorragia intraquística que se produce como una parte normal del período de vascularización, 2 a 4 días después de la ovulación.^{21,46}

d) Quistes endometrioides

Varían en diámetro desde unos pocos milímetros a 10cm. Suelen estar adheridos a las estructuras circundantes. En la mayoría de los casos es de color marrón oscuro (quistes de chocolate). Al menos en el 50 por ciento de los casos están afectados ambos ovarios. Los tres rasgos cardinales son el epitelio endometrial, el estroma de tipo endometrial y los signos de hemorragia repetida en forma de macrófagos cargados de hemosiderina en la pared quística.²¹

IV.1.4.2. Clasificación histológica de las neoplasias de ovario

Los tumores ováricos se clasifican en: epiteliales, de las células germinales, de los cordones sexuales y metastáticos. Los epiteliales son los más frecuentes (85%) predominando el de tipo seroso.

Los tumores metastáticos representan un 15 por ciento aproximadamente siendo los sitios primarios de origen: mama, colon, estómago y linfoma. Esta clasificación es considerada actualmente la más práctica según la FIGO y la OMS:^{9,21,50,51}

IV.1.4.2.1. Tumores epiteliales

Suponen el 85 - 90 por ciento de todos los tumores de ovario, incluyendo benignos y malignos. Derivan del epitelio de revestimiento del ovario o de sus invaginaciones en el interior del estroma. Tienen capacidad de diferenciación mülleriana, por lo que pueden ser serosos, mucinosos, endometrioides, de células claras y transicionales. Estos tres tipos a su vez pueden ser benignos, borderline o de bajo potencial de malignidad, o malignos.^{52,53,54}

- Serosos (30-42%). También pueden ser benignos, malignos o borderline en función de su comportamiento.

- Mucinosos (12% - 25%). La mayoría son benignos y contienen mucina. Son tumoraciones grandes, quísticas, multiloculadas, con contenido mucoide-gelatinoso. Histológicamente están revestidos por epitelio mucoprotector. En las tumoraciones benignas nos encontramos una única capa de epitelio, y en los tumores borderline moderada estratificación celular.

- Endometrioides: (15% - 20 %). La mayoría son carcinomas.

- De Células Claras: Es infrecuente, y similar al observado en cérvix y endometrio. Macroscópicamente son tumores sólido-quísticos. Microscópicamente están constituidos por células poligonales ricas en glucógeno o por túmulos y quistes revestidos de células en tachuela. Son de alto grado de malignidad, estos son los tumores malignos más frecuentes en casos de endometriosis. También está relacionado con el dietiestilbestrol.^{21,53,54,55}

- Tumor de Brenner: es el de mejor pronóstico. Tienen nidos de células epiteliales similares morfológicamente al epitelio transicional de la vejiga, y un estroma fibroso denso. Es el tumor más raro (2%) de los tumores epiteliales comunes. Se cree que surge del mesotelio por la metaplasia de las células transicionales. La mayoría son benignos.^{21,53,54,55,56}

- Tumores Bordine: son aquellos con características biológicas e histológicas intermedias. Presenta papilas y en el doppler color hay un IR bajo.^{21,55,56}

IV.1.4.2.2. Tumores germinales:

Suponen el 25 por ciento del total y aparecen más frecuentemente en mujeres jóvenes.

- Teratoma quístico benigno: es el más frecuente en mujeres jóvenes. Deriva de células germinales. Puede producir α -fetoproteína. Representa el tumor ovárico benigno más frecuente, alcanzando una incidencia entre 5-25 por ciento. Aunque puede aparecer a cualquier edad, durante los años reproductivos constituyen entre el 43-70 por ciento de todas las formaciones ováricas benignas. Suelen ser asintomáticos (60-85%), pero si presentan clínica el dolor abdominal es el síntoma más común. En el 1-2 por ciento se transforman en tumores malignos; riesgo que se incrementa con la edad, tamaño de quiste superior a 10 cms y rotura intraoperatoria. Los teratomas maduros quísticos benignos (quistes dermoides) son los tumores de células germinales más comunes. Algunos malignos se desarrollan cuando los componentes de los quistes dermoides se convierten en una neoplasia maligna somática (denominada teratoma quístico maduro con degeneración maligna).^{21,54,55,56}

En raras ocasiones, un teratoma es sólido, pero está compuesto completamente por colecciones heterogéneas de tejido benigno y estructuras organizadas derivadas de las tres capas celulares. La mayoría de los teratomas sólidos maduros son unilaterales y benignos, aunque se han descrito implantes peritoneales. En términos generales, puede ser difícil / imposible diferenciar estas neoplasias de los teratomas inmaduros sólidos malignos, que casi siempre son sólidos, y por lo tanto pueden requerir muestreo de múltiples sitios.

Histológicamente los teratomas quísticos maduros contienen tejido maduro de origen ectodérmico (p. Ej., Piel, folículos pilosos, glándulas sebáceas), mesodérmico (p. Ej., Muscular, urinario) y endodérmico (p. Ej., Pulmón, gastrointestinal).⁵⁷

El mecanismo por el cual se desarrollan estos quistes es posiblemente por falla de la meiosis II o de una célula premeiótica en la cual la meiosis I ha fallado.⁵⁸ Son bilaterales en 10 a 17 por ciento de los casos.⁵⁹

El aspecto macroscópico característico de los teratomas quísticos benignos es una masa multiquística que contiene cabello, dientes y / o piel que se mezcla con material sebáceo, grueso, pegajoso y a menudo maloliente. Una prominencia sólida (protuberancia de Rokitansky) se encuentra en la unión entre el teratoma y el tejido ovárico normal.⁵⁷ La mayor variedad celular se encuentra en el área de esta unión, que por lo tanto debe ser examinada cuidadosamente por el patólogo para excluir componentes inmaduros / malignos.

- **Disgerminoma:** Esta es la versión femenina del seminoma masculino y se compone esencialmente de células germinales inmaduras. Aunque los disgerminomas son relativamente poco comunes entre todas las neoplasias ováricas (que representan solo un 2 por ciento aproximado), representan el 32.8 por ciento de los OGCT malignos.⁶⁰ La mayoría de los casos (75 por ciento) se presentan en adolescentes y adultos jóvenes, en quienes representan aproximadamente un tercio de todas las neoplasias malignas ováricas.⁶¹ Debido a su predilección por las mujeres jóvenes, son una de las neoplasias malignas ováricas más comunes detectadas durante el embarazo. Sin embargo, el

disgerminoma puede ocurrir a cualquier edad; Los informes de casos han descrito pacientes con disgerminoma entre los 7 meses y los 70 años de edad.

Aunque los disgerminomas se consideran malignos, el grado de atipia histológica es variable y solo un tercio aproximado se comporta de manera agresiva. La neoplasia está compuesta de células germinales indiferenciadas, células vesiculares grandes con citoplasma claro, límites celulares bien definidos y núcleos regulares ubicados centralmente; la apariencia general a veces se describe como "huevos fritos". El estroma está infiltrado por grupos de linfocitos pequeños y con frecuencia contiene granulomas. El disgerminoma es la contraparte ovárica del seminoma testicular; histológicamente tiene una apariencia similar. En términos generales, el disgerminoma aparece como una masa lobulada que es firme y de color crema o marrón claro.⁶²

El crecimiento de los disgerminomas suele ser rápido; Como resultado, los pacientes a menudo presentan agrandamiento abdominal y dolor debido a la ruptura con hemoperitoneo o torsión. Pueden ocurrir anomalías menstruales si el tumor es hormonalmente activo.

Los disgerminomas pueden contener células gigantes sincitiotrofoblásticas que producen fosfatasa alcalina placentaria y lactato deshidrogenasa (LDH).^{63,64} Las mediciones en serie de estos marcadores pueden ser útiles para controlar la enfermedad. Además, del 3 al 5 por ciento de los disgerminomas producen gonadotropina coriónica humana (hCG). En general, los disgerminomas no producen alfafetoproteína (AFP), aunque las elevaciones límite (<16 ng / ml) se describen en series de casos, pero con mayor frecuencia en el contexto de tumores mixtos de células germinales que contienen un elemento del saco vitelino.

El setenta y cinco por ciento de las mujeres con disgerminomas presentan enfermedad en estadio I; el ovario contralateral está involucrado en 10 a 15 por ciento. La enfermedad ovárica bilateral es más común con el disgerminoma que con cualquier otro tumor de células germinales del ovario maligno.

- Teratoma inmaduro. también se llaman teratoma maligno, teratoblastoma, o teratoma embrionario.⁵⁷ Comprende menos del 1 por ciento de los teratomas

ováricos y son más comunes en las primeras dos décadas de la vida. Comprenden el 35,6 por ciento de todos los OGCT malignos.⁶⁰

- Histológicamente estas neoplasias generalmente están compuestas de tejido de las tres capas de células germinales: ectodermo, mesodermo y endodermo, dispuestas de manera aleatoria. Histológicamente, hay cantidades variables de tejido inmaduro, más frecuentemente con diferenciación neural, aunque también pueden estar presentes elementos estromales inmaduros.

Los teratomas inmaduros son los únicos tumores de células germinales que se clasifican histológicamente. El grado de diferenciación (que varía de I [bien diferenciado] a III [poco diferenciado]) se basa en la proporción de tejido en secciones histológicas que contienen elementos neuronales inmaduros.⁶⁵ El grado es un indicador importante del riesgo de diseminación extraovárica. La presencia de focos de tumor del saco vitelino en teratomas inmaduros generalmente refleja un comportamiento más agresivo y un peor resultado.⁶⁶

La presentación clínica es similar a la de otros OGCT (masa anexial descubierta accidentalmente, agrandamiento abdominal o dolor). En algunos casos, la alfafetoproteína (AFP) o lactato deshidrogenasa (LDH) pueden estar elevadas.

- Tumor del seno endodérmico: Los tumores del saco vitelino representan del 14 al 20 por ciento de todos los OGCT malignos.⁶⁰ El nombre fue elegido porque la estructura tumoral es similar a la de los senos endodérmicos del saco vitelino de la rata y se deriva del saco vitelino primitivo. Estas neoplasias generalmente ocurren en niñas y mujeres jóvenes; la mediana de edad en el momento de la presentación es de 23 años y un tercio de los pacientes son premenarcales.^{67,68}

Histológicamente estas neoplasias epiteliales consisten en túbulos o espacios revestidos por capas individuales de células cúbicas aplanadas, estroma reticular y glóbulos dispersos.⁶⁹ Dentro de los espacios se encuentran estructuras papilares invaginadas con un vaso central (cuerpos de Schiller-Duval).⁶²

Los pacientes con tumores del saco vitelino a menudo presentan dolor abdominal y una masa pélvica, similar a los disgerminomas. El dolor puede ser agudo y comúnmente se diagnostica erróneamente como apendicitis.

El crecimiento tumoral puede ser muy rápido y agresivo con una diseminación intraperitoneal extensa. Los niveles séricos de alfafetoproteína (AFP) están elevados en un número significativo de pacientes y, si están elevados, son útiles para controlar la respuesta al tratamiento y para la vigilancia posterior al tratamiento.^{70,71} La lactato deshidrogenasa sérica (LDH) también puede estar elevada.⁷²

- **Carcinoma embrionario:** El carcinoma embrionario representa el 4 por ciento de los OGCT malignos.^{60,73} Se parece al carcinoma embrionario más común de los testículos y es una de las neoplasias malignas ováricas más agresivas. La edad promedio al momento del diagnóstico es de 15 años.

Histológicamente esta neoplasia es epitelial y, por lo tanto, forma nidos y puede formar estructuras papilares o similares a glándulas. Muchas figuras mitóticas atípicas suelen estar presentes, lo que refleja la alta actividad proliferativa de las células neoplásicas. Pueden estar presentes células gigantes multinucleadas que se asemejan a células sincitiales; Estas son las células que producen gonadotropina coriónica humana (hCG).⁵⁷

Los pacientes con carcinoma embrionario generalmente se presentan con una masa abdominal o pélvica y dolor abdominal.⁷⁴ La mayoría de estas neoplasias producen hCG, mientras que algunas también producen alfafetoproteína (AFP)

- **Coriocarcinoma:** El coriocarcinoma no gestacional es un tipo raro y altamente maligno.⁷⁵ Los coriocarcinomas son más comúnmente de origen placentario que de ovario; La incidencia estimada de un coriocarcinoma ovárico primario es de 1 en 369,000,000. Comprenden el 2.1 por ciento de todos los tumores de ovarios de células germinales malignos.⁶⁰ Un coriocarcinoma de origen ovárico deriva de una diferenciación extraembrionaria de células germinales malignas. Esta neoplasia epitelial de células germinales altamente maligna se diferencia hacia las estructuras trofoblásticas y a menudo contiene otros elementos de células germinales malignas.

El coriocarcinoma ovárico no gestacional es histológicamente idéntico al coriocarcinoma gestacional primario asociado con el embarazo.^{76,77} Las dos entidades se pueden distinguir por análisis de ADN; La presencia de ADN

paterno dentro del tumor indica un origen gestacional (placentario)⁷⁸. Todos los coriocarcinomas producen gonadotropina coriónica humana (hCG), que puede causar precocidad isosexual en niñas y hemorragia vaginal irregular de origen uterino. Los niveles séricos de hCG son útiles para controlar la respuesta al tratamiento.

Al igual que los coriocarcinomas gestacionales, los que surgen en el ovario tienden a desarrollar metástasis hematógenas tempranas en varios sitios diferentes, incluidos pulmones, hígado, cerebro, huesos, vagina y otras vísceras. A diferencia de los coriocarcinomas gestacionales, los que surgen en el ovario son relativamente quimiorresistentes.

- Estruma ovárico: es un tipo de teratoma que produce hormonas tiroideas.

II.1.4.2.3. Tumores de los cordones sexuales-estroma

Derivan de los cordones sexuales (mesenquima sexualmente diferenciado). Producen hormonas sexuales dando clínica, esto facilita su detección precoz.^{21,54,55,79}

- De la granulosa: producen estrógenos.
- De la tecafibroma: suelen ser benignos y producen estrógenos andrógenos.
- Androblastoma: producen andrógenos y constituyen la primera causa de virilización de origen ovárico.

IV.1.5.3. Diagnóstico

La evaluación diagnóstica de los tumores de ovario, incluye la historia familiar y personal de la paciente, el examen físico mediante examen pélvico bimanual, estudios de imagen: ecografía bidimensional y Doppler, Resonancia Magnética Nuclear, Tomografía computarizada; así como pruebas de laboratorio como hemograma, BHCG sérica, marcadores tumorales (CA 125, Inhibinas, deshidrogenasa láctica, Alfa feto Proteína, HE4). Siempre con el fin de descartar malignidad.¹ A pesar de los avances técnicos no se ha conseguido mejorar la supervivencia del cáncer de ovario, por lo que es preciso seguir investigando en nuevas técnicas más sensibles y específicas para mejorar el diagnóstico precoz de esta patología.^{80,81,82}

Sin embargo, el diagnóstico de certeza será exclusivamente anatomopatológico, por lo que en ciertas ocasiones en las que tras el uso de las diferentes herramientas diagnósticas existan dudas sobre éste o haya sospecha de malignidad, sería aconsejable optar en principio por cirugía que permitirá tanto un mejor diagnóstico como la posibilidad de extirpación, biopsia intraoperatoria y tratamiento posterior según ésta. Debido a la situación anatómica del ovario, la biopsia implica un acto quirúrgico, bien mediante cirugía abierta o bien mediante técnicas endoscópicas.^{45,81,83,84}

IV.1.5.1. Historia clínica y anamnesis

El primer factor a tener en cuenta es la edad y el estado menopáusico o no de la paciente. Estos datos se obtienen de una anamnesis cuidadosa.

Es importante indagar sobre los antecedentes familiares de cáncer de ovario, así como otros cánceres relacionados, como mama o colon.⁴⁵

IV.1.5.2. Exploración física general y ginecológica

La exploración física es una parte fundamental de todos los diagnósticos médicos y la exploración pélvica en concreto en los ginecólogos. Aunque se pueden encontrar limitaciones para el estudio de las masas anexiales, este primer paso exploratorio nunca debería ser sustituido por pruebas complementarias como la ecografía.

Mientras que la palpación abdominal revela la presencia de una masa ovárica si ésta sobrepasara la pelvis y la presencia o no de ascitis, el tacto bimanual va a aportarnos información más precisa sobre el tamaño, la consistencia, la uniformidad, el grado de movilidad, la regularidad y el carácter uni o bilateral de la lesión (sólo un 5 por ciento son bilaterales) así como la ocupación del Douglas; éste proporciona una sensibilidad baja y una especificidad alta sobre todo en descartar la existencia o no de la masa anexial y la afectación a órganos vecinos. Se ha demostrado que la baja sensibilidad del tacto bimanual es limitada para el diagnóstico de las masas anexiales, sobre todo en pacientes con un índice de masa corporal superior a 30.^{44,45,85,86,87}

IV.1.5.3. Marcadores Tumorales

La elevada frecuencia del cáncer de ovario y su mal pronóstico requiere además de la evaluación clínica y ecográfica y otras técnicas que nos permitan conocer la extensión, el grado de actividad de las células tumorales y la capacidad prequirúrgica de predicción de citorreducción.^{21,33}

Los marcadores tumorales son moléculas o sustancias producidas por, o en respuesta a, una proliferación neoplásica que entra en la circulación en cantidades perceptibles.^{81,88}

Indican la presencia probable de un cáncer, o proporcionan información sobre su comportamiento. Para los protocolos de detección del cáncer, el valor del marcador depende mucho de su sensibilidad (proporción de cánceres detectados por una prueba positiva) y especificidad (proporción de casos no cancerígenos identificados por una prueba negativa), que debe establecerse adecuadamente antes de adoptarlo para la práctica rutinaria. Un marcador tumoral ideal es el que tiene un 100 por ciento y sensibilidad, especificidad y valor predictivo positivo. Sin embargo, en la práctica esto nunca se consigue. La mayoría de los marcadores utilizados reflejan controversias para diferenciar procesos benignos y malignos, por lo que una de las estrategias utilizadas es la utilización de múltiples marcadores, lo cuál aumenta el rigor diagnóstico de la enfermedad en cuestión, pero también eleva el coste del procedimiento. Otro aspecto a tener en la medición de los marcadores tumorales es la medida de la pendiente (tasa de incremento del marcador en cuestión) y la densidad (concentración del marcador en el fluido biológico que se está estudiando) a lo largo del tiempo.^{88,89}

El mayor impedimento es la falta de especificidad, ya que la mayoría de los marcadores no son específicos de los tumores, sino que están asociados a éstos, y se presentan en valores elevados en múltiples cánceres, así como en enfermedades benignas y fisiológicas. Por tanto, en la mayoría de las enfermedades los marcadores tumorales no son diagnósticos pero sí contribuyen al diagnóstico diferencial. También desempeñan un papel importante en la detección, la determinación de la eficacia terapéutica, la detección de recurrencia y la predicción del pronóstico.^{88,89,90}

Algunos marcadores sirven para indicarnos el pronóstico de la enfermedad, ya que son indicadores del riesgo de recidiva o de la predicción de la duración del periodo libre de recidiva y del tiempo de supervivencia global desde el tratamiento inicial.⁹⁰

Los marcadores tumorales CA 125 y hE4 (Human epididymis protein 4) ha sido lo más estudiados. Su rendimiento diagnóstico para identificar el cáncer de ovario es superior al CA 19-9, CA 72-4 y al CEA. No se considera necesario realizar la medición de marcadores tumorales en el caso de mujeres premenopáusicas con imágenes de quistes simples.

CA 125

El CA 125 es una glicoproteína que en condiciones fisiológicas se encuentra en estructuras procedentes del epitelio celómico (como el endocérvix, el endometrio y las trompas de Falopio) y en tejidos desarrollados de las células mesoteliales (como la pleura, el pericardio y el peritoneo).⁸⁸ Está expresado en el ovario adulto normal, y también se ha descrito en tejidos epiteliales del colon, el páncreas, el pulmón, el riñón, la próstata, la mama, el estómago y la vesícula biliar. Por lo antes descrito no es específico del cáncer ovárico, y se haya ampliamente distribuido en los tejidos adultos. Es el marcador tumoral más utilizado en ginecología oncológica para el diagnóstico y monitoreo del cáncer epitelial de ovario, que es la causa más frecuente de su elevación.⁹¹ El rendimiento del marcador CA 125 es distinto en las diferentes etapas de la vida. Es más alto en la raza caucásica que el resto de razas y se eleva en multitud de condiciones benignas. En mujeres postmenopáusicas que presentan una tumoración anexial, un valor de Ca 125 superior a 35 U/ml tiene una sensibilidad próxima al 100 por ciento y una especificidad del 50 por ciento para diagnóstico de malignidad. En cambio, en premenopáusicas, las elevaciones de Ca 125 no tienen capacidad predictiva a la hora de discernir si se trata de un proceso benigno o maligno ginecológico puesto que se puede elevar tanto en circunstancias fisiológicas, como embarazo y menstruación; enfermedades ováricas benignas, como endometriosis o enfermedad inflamatoria pélvica; enfermedades extraováricas, como miomas uterinos, insuficiencia hepática o

cualquier proceso irritativo intraperitoneal; en pacientes fumadoras y en procesos malignos no ováricos, como cáncer de endometrio, mama y colon. En algunos tipos de cáncer de ovario no se encuentra elevado.^{88,90,92,93}

Hasta el momento es el único marcador sérico que ha demostrado utilidad tanto en el diagnóstico inicial del cáncer de ovario, como en la evaluación de la respuesta a la quimioterapia y en el diagnóstico precoz de recidivas.^{89,93}

Es importante recordar que en pacientes pre menopáusicas no tiene utilidad como predictivo de malignidad, ya que se puede elevar en procesos fisiológicos y patologías benignas que se pueden presentar a esa edad.

Humam Epididymis Protein 4 (HE4)

HE4 (Humam Epididymis Protein 4) también llamada WAP (Whey-acidic-protein) es una proteína que se encuentra sobre expresada en el cáncer ovárico epitelial comparándose con el epitelio ovárico normal. La proteína epididimal humana 4 (HE4), fue identificada por primera vez en el epitelio del epidídimo distal, por Kirchoff en 1991. Niveles elevados de HE4 >150 pm es común en pacientes con cáncer de ovario. Moore et al diseñaron un algoritmo de riesgo de tumor maligno de ovario (Risk of Ovarian Malignancy Algorithm, ROMA) en el que tienen en cuenta el CA 125 y el HE4.⁹⁴

Entre las ventajas de HE4 es que tiene sensibilidad similar a Ca125 para cáncer de ovario, pero superior en el diagnóstico de masas anexiales (pre-menopáusicas), mayor especificidad diagnóstica (menos falsos positivos). En condiciones normales tiene una baja expresión en los epitelios de los tejidos respiratorios y reproductivos, incluyendo el tejido ovárico.

El HE4 es más específico que el CA-125, ya que no aumenta en las condiciones fisiológicas, benignas ni infecciosas. No ha sido utilizado aún en programas de screening en pacientes de alto riesgo, pero es posible que en el futuro sea uno de sus usos.

Atígeno Carcinoembrionario (CEA)

El antígeno carcinoembrionario (CEA, por sus siglas en inglés) es una glicoproteína de elevado peso molecular perteneciente a la superfamilia de las inmunoglobulinas. Su principal aplicación en la clínica asienta en los tumores gastrointestinales, especialmente en el cáncer colorrectal.^{88,95}

CEA es una proteína presente en tejidos fetales que desaparece paulatinamente tras el nacimiento. Su presencia en sangre periférica no siempre indica enfermedad neoplásica, ya que se eleva en la enfermedad inflamatoria intestinal, cirrosis hepática y grandes fumadores, pero se eleva también en cánceres de colon, mama, páncreas, vejiga, ovario y cuello del útero. Habitualmente se asocia a tumores de estirpe mucinoso. Se consideran cifras normales < 5ng/mL de sangre en pacientes no fumadoras y entre 5 y 10 ng/mL de sangre en fumadoras. Su utilidad se basa en el seguimiento terapéutico, pero no se utiliza para el diagnóstico.^{43,89,90}

Alfafetoproteína (AFP)

Antígeno embrionario presente de forma fisiológica en la gestación, de especificidad intermedia. Es útil en tumores del seno endodérmico y en carcinomas embrionarios de ovario (se eleva en los disgerminomas y teratomas). Su determinación está especialmente indicada en el estudio de masas anexiales en pacientes jóvenes. Otras patologías benignas que elevan la AFP son las hepatitis víricas y la cirrosis. Durante el embarazo forma parte del estudio del triple test de detección de anomalías genéticas. Su valor normal es < 20 ng/MI.⁵⁴

Gonadotropina Coriónica Humana (HCG)

Es una glucoproteína sintetizada en el sincitiotrofoblasto de la placenta y que, aparte de usarse con fines diagnósticos en el embarazo, se usa para el diagnóstico de ciertos tumores. Se encuentra elevado en los tumores ováricos de células germinales, en el coriocarcinoma, en la enfermedad trofoblástica y en tumores de testículo, hígado, estómago, páncreas y pulmón. Es el único marcador tumoral utilizado en la ginecología que sirve como diagnóstico. Su

cuantificación está indicada en pacientes jóvenes. Su valor normal en mujeres no embarazadas, <2 mU/ml.^{45,88}

Deshidrogenasa Láctica (LDH)

La deshidrogenasa láctica (LDH, por sus siglas en inglés) es una proteína que se encuentra en todo el cuerpo. La LDH es una proteína que cataliza la conversión del piruvato a lactato y viceversa. Fue una de las primeras enzimas de las que se encontraron isoenzimas que se pueden separar por electroforesis y tiene 5 isoenzimas, compuestas por dos clases, M y H, que se encuentran en diferente proporción. Las LDH de clase M predomina en el tejidos anaerobios como el músculo estriado y el hígado. La LDH de clase H se encuentra en tejidos aeróbicos como el corazón.

Esta enzima se encuentra también en muchos tejidos del cuerpo y casi cualquier tipo de cáncer, así como una amplia variedad de enfermedades pueden elevarla, por consiguiente, este marcador no puede ser usado para diagnosticar un tipo particular de cáncer. En masas anexiales de ovario se eleva ante la presencia de un tumor de células germinales. Se relaciona principalmente con la carga tumoral.^{45,90}

IV.1.5.4. Ecografía

La ecografía vía transvaginal complementada con la vía abdominal es tradicionalmente el más eficiente, seguro y económico de todos los test diagnósticos de imagen ya que gracias a las características del método de exploración (mayor proximidad al órgano a estudiar, mejor resolución de imagen) aporta notable información sobre los aspectos morfológicas de la tumoración (elemento básico en el estudio de las masas anexiales) permitiendo así establecer un diagnóstico de sospecha pre quirúrgico optimo en la mayor parte de los casos en los que se tenga que recurrir a esta.⁴⁵ Es la técnica de imagen de elección ya que permite realizar un examen de la pelvis en tiempo real, y ha demostrado ser útil para detectar masas anexiales que no han sido previamente palpadas.^{45,96,97,98,99,100}

La ecografía transvaginal es útil para detectar masas en el ovario, pero no indica con precisión si son malignas o benignas. Se utiliza para describir la morfología del aparato genital femenino interno, ya que tiene gran resolución y es más fiable para diferenciar las verdaderas masas de origen anexial de aquellas de origen intestinal. Proporciona mejor información si la masa anexial de ovario es menor de 10 cm o se ubica en fondo de saco de Douglas.^{45,96,97,98,99}

Es importante destacar que el valor predictivo de la ecografía es mayor para las tumoraciones benignas que para las malignas.⁹⁶

Las masas malignas son aquellas de límites irregulares, con componente sólido, bordes irregulares o discontinuos, y asociados a la presencia de líquido intraperitoneal.^{96,99}

La presencia de tabiques internos y ecogénicos en una masa pélvica sugiere una neoplasia ovárica epitelial, aunque estas características también se asocian a hemorragia quística, contenido hemático parcialmente coagulado, o a quistes dermoides con material sebáceo. La presencia de líquido intraperitoneal libre en el cuadro clínico de una paciente con masa pélvica aumenta la probabilidad de que esta masa sea neoplásica, con rotura capsular y diseminación, pero también puede ser debido a un transudado por un quiste o un ovario torsionado. La presencia de un componente sólido es el factor predictivo de malignidad más significativo en las masas ováricas.

Para las masas que carecen de componente sólido otros factores discriminativos de malignidad son la localización central del flujo sanguíneo, la presencia de líquido intraperitoneal y la presencia de tabiques, especialmente gruesos (> 3 mm de espesor).

En la fase menstrual y folicular existe una alta resistencia al flujo diastólico. Tras la ovulación y formación del cuerpo lúteo y la neovascularización propia del mismo, aparecen flujos de baja resistencia. Por tanto, para la evaluación de masas anexiales en estas mujeres se recomienda realizar la ecografía durante la primera fase del ciclo.

Las características que se deben estudiar según el grupo de expertos IOTA (International Ovarian Tumor Analysis) son:

- Confirmar la presencia de lesiones (definidas como parte de un ovario o masa anexial cuya imagen no es compatible con la función fisiológica normal del ovario).
- Determinación del origen de la masa y si está o no torsionada.
- Determinar la presencia y cantidad de tejido ovárico sano.
- Estudio morfológico de la masa a estudio: Características y espesor de la pared, características de la estructura interna (presencia de septos, proyecciones papilares y proporción de componente sólido, presencia de sombras acústicas), ecogenicidad dominante de la tumoración a estudio.
- Estudio de la vascularización del tumor.
- Presencia o ausencia de ascitis.
- Estudio del ovario contralateral y de otras alteraciones tubáricas o uterinas.

Otro aspecto importante a valorar en las masas de aspecto benigno es su persistencia frente a su regresión. En mujeres premenopáusicas o perimenopáusicas el 70 por ciento de las masas quísticas de aspecto benigno regresan espontáneamente en dos o tres meses. Cuando esto no sucede deben considerar otras etiologías y valorar su extirpación, especialmente si crece o produce sintomatología.⁹⁶

Durante el seguimiento ecográfico de las pacientes con masas el aumento del tamaño de la tumoración, la aparición de áreas ecogénicas irregulares o de ascitis, son signos que nos deben poner de alerta ya que indican posible malignidad.

IV.1.5.5. Tomografía Axial computarizada

Es un procedimiento radiológico que produce imágenes transversales detalladas de la región a estudio, que posteriormente se pueden reconstruir mediante un programa informático.¹⁰¹

La Tomografía Axial Computarizada (TC) no ha demostrado por el momento una sensibilidad ni especificidad superiores a la ecografía transvaginal y solo se reserva para conocer en ciertos casos la extensión de la lesión o como parte del estudio de extensión pre quirúrgico ante la sospecha de que se pueda tratarse de una masa maligna.⁴⁵

Muestra una correcta identificación y caracterización de las tumoraciones ováricas, su tamaño, y el estado de órganos próximos que pudieran estar afectados,

como los implantes peritoneales e intestinales, afectación hepática y de vías urinarias, y también informa del estado de los ganglios linfáticos. También puede ser útil para guiar con precisión una biopsia por aguja a las áreas en las que se sospecha hay metástasis.⁹⁶

Se considera la técnica de elección para evaluar el grado de extensión de la enfermedad en abdomen y pelvis.

IV.1.5.6. Resonancia Magnética Nuclear

Permite identificar formaciones papilares más pequeñas que las detectadas mediante tomografía, y diferenciar entre distintos tipos de tumoración ovárica.⁹⁶

Tampoco es de primera elección para el diagnóstico de tumoración anexial, pero existen estudios que avalan su papel por el incremento en la sensibilidad y especificidad con respecto a la ecografía transvaginal y su eficacia en cuanto al diagnóstico de la posible afectación ganglionar.

IV.1.6. Manejo de Tumores de ovario

El tratamiento de los tumores de ovario comprende una etapa diagnóstica y otra terapéutica,¹⁰⁸ la primera tiene como objetivo confirmar el carácter orgánico del quiste a fin de evitar intervenciones innecesarias en los quistes funcionales. En esta etapa debemos, igualmente, descartar la malignidad del quiste ya que su tratamiento es diferente del de los quistes benignos. En la etapa terapéutica elegiremos lo mejor posible el tratamiento a seguir (expectante, médico o quirúrgico) en función de las características del quiste y de la paciente. En caso de cirugía se escogerá la vía (laparotomía o laparoscopia) que menor riesgo preoperatorio y postoperatorio tenga para la paciente y que menor coste suponga.

Es difícil establecer una conducta global ante una masa anexial ya que son múltiples los factores a tener en cuenta:^{108,109} sintomatología, edad, estado menstrual, antecedentes familiares y personales, hallazgos clínicos y de pruebas diagnósticas (ecografía transvaginal, doppler, marcadores tumorales, TAC, RMN), etc.

IV.1.6.2. Masa Anexial durante la edad reproductiva

Tras la menarquia, la mayoría de las masas anexiales van a ser quistes funcionales que representan una respuesta fisiológica exagerada del ovario que conlleva la no ruptura y regresión del folículo (quistes del cuerpo lúteo, foliculares y tecaluteínicos.¹¹⁰ En la ecografía aparecen como quistes simples, uniloculares, de pared delgada y rara vez sobrepasan los 7-8 cm.¹¹¹ Su tratamiento debe ser lo más conservador posible ya que, en su mayoría, regresan espontáneamente; parece que el empleo de anovulatorios no aporta ningún aumento en la tasa de desaparición.

Durante la edad reproductiva la mayoría de las neoplasias ováricas van a ser benignas y de apariencia quística: cistoadenomas serosos y mucinosos y teratomas quísticos.¹¹¹ El aspecto ecográfico de los dos primeros suele ser fundamentalmente quístico con escaso componente sólido y a veces multilocular con tabiques finos. El aspecto a los ultrasonidos del dermoide suele ser muy variable y en función del tejido que lo forme, desde quistes simples con escaso componente sólido hasta lesiones muy sólidas y heterogéneas. Es importante tener en cuenta el diagnóstico diferencial con ovarios poliquísticos, endometriomas, embarazo ectópico, abscesos pélvicos y miomas ya que constituyen una patología muy frecuente en esta edad.¹¹⁰ Tampoco debemos olvidar que en esta edad también se diagnostican tumores malignos, fundamentalmente cistadenocarcinomas serosos y mucinosos, con especial incidencia de los tumores de bajo potencial maligno. Su aspecto ecográfico es más complejo con aumento de las formaciones papilares (componente sólido), tabiques gruesos, contorno irregular, presencia de ascitis, etcétera.

Una vez descartados los procesos urgentes, el enfoque terapéutico de las tumoraciones de ovario deben basarse en la edad de la paciente, los criterios ecográficos de benignidad o malignidad y en el tamaño de la lesión. De la valoración de los datos anteriores, y apoyados también en pruebas adicionales como los marcadores tumorales y las técnicas radiológicas complementarias que hayamos considerado necesarias, debemos clasificar la

lesión como simple o benigna, compleja o sospechosa y maligna. En este último caso la laparotomía es imperativa.

- Tumoraciones simples y menores de 6 cm.

En su mayor parte van a ser funcionales por lo que la observación y las ecografías de control deben ser la norma; podremos contemplar el empleo de anovulatorios aunque no parecen incrementar la tasa de regresiones.¹¹¹ A los 3-6 meses realizaremos nueva valoración y si persisten los criterios de benignidad podemos mantener una actitud expectante hasta el año. Una opción terapéutica es la punción eco guiada y estudio citológico, pero sabiendo que los resultados son mediocres, recidivando en un alto porcentaje. Si la lesión persiste el enfoque será quirúrgico y se realizará preferentemente por laparoscopia y con criterios de cirugía conservadora, preservando el tejido sano mediante quistectomía.

- Tumoraciones complejas o simples mayores de 6 cm.

El abordaje inicial debe ser quirúrgico dado que las probabilidades de resolución espontánea son muy escasas. La técnica de elección es la laparoscopia, iniciando dicho tratamiento con una primera fase diagnóstica donde se visualizará toda la actividad abdominal y pélvica y se establecerá un diagnóstico macroscópico de la masa anexial.¹¹¹

Se establecen tres posibilidades:

- Quiste funcional:

1. Ligamento uteroovárico no alargado
2. Pared del quiste delgada
3. Vasos ordenados o coraliformes
4. Líquido quístico color amarillo-azafrán
5. Pared interna del quiste con aspecto de retina

- Quiste potencialmente maligno (dudoso):

1. Ligamento uteroovárico alargado
2. Pared del quiste gruesa
3. Vasos numerosos, en forma de peine, que nacen en mesoovario

- Quiste maligno:
 1. Metástasis peritoneales
 2. Ascitis
 3. Vegetaciones intra y extraquísticas
 4. Vasos anárquicos
 5. Líquido quístico turbio

Y tres situaciones terapéuticas:^{1,109,111}

- Lesión benigna
 1. Quistectomía
 2. Ooforectomía si no es posible una actitud conservadora
- Lesión dudosa
 1. Citología peritoneal
 2. Anexectomía unilateral, evitar en lo posible derrame del contenido quístico, con estudio histológico.
- Lesión maligna
 1. Laparotomía y cirugía oncológica del cáncer de ovario.

IV.1.6.2. Laparoscopia y masas anexiales

No parece tener discusión en la actualidad que el abordaje inicial o de elección en la patología anexial benigna es el laparoscópico.^{111,112} En mujeres jóvenes y/o con deseos de descendencia prevalecerá la cirugía conservadora sobre la vía, de tal forma que en caso de problemas en el manejo laparoscópico es preferible realizar una laparotomía con idea conservadora a una anexectomía por laparoscopia.¹⁰⁹

En todo acto laparoscópico sobre una masa anexial, presumiblemente benigna, se debe hacer una valoración intraoperatoria de la misma ya que en un porcentaje pequeño, que varía entre el 0.4 y el 13 por ciento,¹¹¹ nos vamos a encontrar con tumores de bajo potencial maligno o cánceres que requerirán un tratamiento vía laparotomía en la mayoría de los casos. Diversos estudios han demostrado que la capacidad de diagnosticar correctamente la naturaleza de la lesión durante la laparoscopia es alta.^{111,112}

En caso de masas anexiales dudosas o sospechosas, también hay un amplio consenso en que el abordaje inicial de elección es el laparoscópico; si se realizara laparotomía a las masas anexiales dudosas habría un alto porcentaje de sobretratamiento.¹¹¹ En un estudio de Canis y cols el 93.8 por ciento de las masas sospechosas tratadas por laparoscopia fueron benignas.¹¹³ Tampoco hay que olvidar que, aunque la tasa de complicaciones en la laparoscopia es escasa, en un porcentaje no despreciable son graves por lo que una selección de las pacientes y una práctica quirúrgica adecuada son imprescindibles para asegurar el éxito terapéutico^{112,111}

El mejor laparoscopista es aquel que conoce la técnica, sabe hasta donde llega su capacidad de resolución y se comporta con prudencia ante hallazgos imprevistos.

V. HIPÓTESIS

1. Existe una alta frecuencia de tumoraciones de ovario en pacientes adolescentes que asistieron a consulta de ginecología oncológica del Instituto de oncología Dr. Heriberto Pieter. Julio, 2017 – Marzo, 2020.

VI. VARIABLES

Independiente

1. Tumores de ovario

Dependiente

1. Edad
2. Métodos diagnósticos
3. Características ecográficas
4. Manifestaciones clínicas
5. Diagnóstico presuntivo pre quirúrgico
6. Conducta quirúrgica
7. Ovario más afectado
8. Diagnóstico histopatológico
9. Comportamiento anatomopatológico

VI.2. OPERACIONALIZACIÓN DE LAS VARIABLES

Variables	Concepto	Indicadores	Escala
Tumoración de ovario	Masa o tumoración cuyo origen y localización pertenece al ovario	Si No	Nominal
Edad	Tiempo transcurrido desde el nacimiento al momento del estudio.	Años cumplidos	Numérica
Métodos diagnósticos	Recursos de imágenes y de laboratorio para la orientación diagnóstica	Ecografía pélvica Tomografía axial computarizada de pelvis Resonancia magnética de pelvis Marcadores tumorales	Nominal
Características ecográficas	Conjunto de hallazgos que hacen referencia a la dimensión, textura, extensión transversal del tumor en su punto más ancho	Bilateral / unilateral Sólido / Quístico Septos Compleja Centímetros	Nominal

Manifestaciones clínicas	Hallazgos en el examen físico que se relaciona con tumoración de ovario.	Evaluación medica	Nominal
Diagnóstico presuntivo pre quirúrgico	Diagnóstico presuntivo orientado por la evaluación clínica, estudios de imágenes y analíticas antes de realizar procedimiento quirúrgico	Valoración medica	Nominal
Conducta quirúrgica	Abordaje quirúrgico y procedimiento realizado para realizar diagnóstico definitivo.	Laparoscopia Laparotomía exploratoria Laparotomía exploratoria + biopsia por congelación	Nominal
Ovario mas afectado	Hallazgo de afectación de Ovario al momento de realizar procedimiento quirúrgico	Derecho Izquierdo Bilateral	Nominal

Diagnóstico histopatológico	Resultado escrito en el reporte de patología luego de la extracción de la pieza quirúrgica	Reporte histológico	Nominal
Comportamiento anatomopatológico	Características anatomopatológicas de la tumoración extirpada que le confiere su potencial maligno.	Benigno Maligno Borderline	Nominal

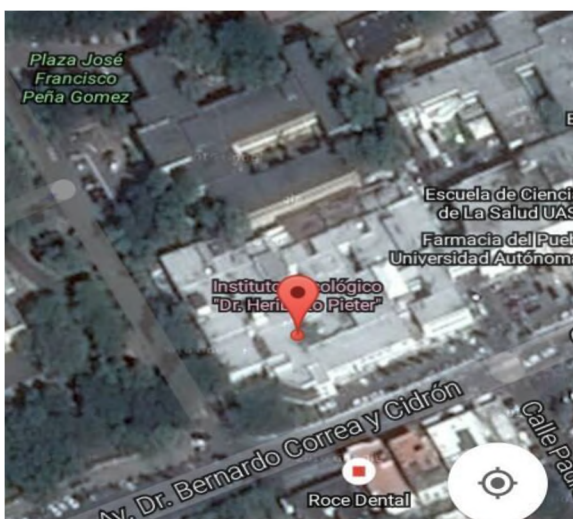
VII. MATERIAL Y MÉTODOS

VII.1. Tipo de estudio

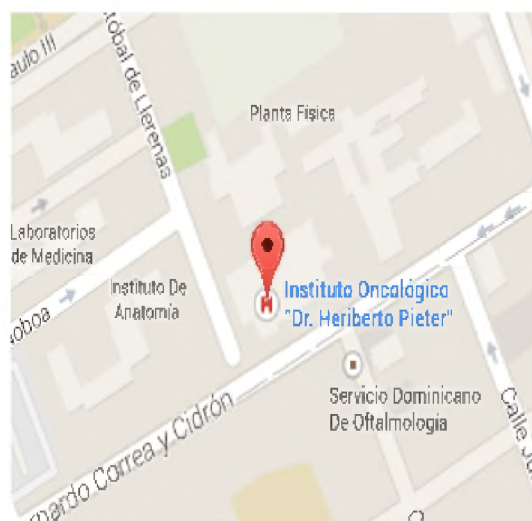
Se realizó un estudio descriptivo, retrospectivo y prospectivo con el objetivo de determinar la frecuencia de tumoraciones de ovario en pacientes adolescentes que asistieron a consulta de ginecología oncológica del Instituto de oncología Dr. Heriberto Pieter. Julio 2017 - Marzo 2020. (Ver anexo XII.1. Cronograma).

VII.2. Área de estudio

El estudio se realizó en el Departamento de Ginecología Oncológica del Instituto de Oncología Dr. Heriberto Pieter: ubicado en la Avenida Dr. Bernardo Correa y Cidrón No.1, Zona Universitaria, Distrito Nacional. Se encuentra delimitado, al Norte, por la José Contreras; al Sur, por la Av. Dr. Bernardo Correa y Cidrón; al Este, la Av. Santo Tomás de Aquino; y al Oeste, calle Cristóbal de Llerenas. (Ver mapa cartográfico y vista aérea)



Vista aérea



Mapa cartográfico

VII.3. Universo

El universo estuvo constituido 1,580 pacientes que acudieron al departamento de Ginecología del Instituto Oncológico Dr. Heriberto Peter Julio, 2017 – Marzo, 2020.

VII.4. Muestra.

Estuvo constituida por 25 pacientes adolescentes que fueron llevadas a cirugía con diagnóstico de masa anexial de ovario por el departamento de Ginecología del Instituto Oncológico Dr. Heriberto Peter Julio, 2017 – Marzo, 2020.

VII.5. Criterios

VII.5.1. De inclusión

1. Pacientes con tumoraciones de ovario.
2. Adolescentes.

VII.5.2. De exclusión

1. Expedientes incompletos.
2. Expedientes no localizables.

VII.6. Instrumento de recolección de datos

Para la recolección de datos se construyó un formulario integrado por preguntas 4 abiertas y 4 cerradas, que contiene datos de las pacientes como: edad; así como datos propios de la condición a investigar: manifestaciones clínicas, métodos diagnósticos, características ecográficas, diagnóstico pre operatorio, conducta quirúrgica, diagnóstico post operatorio. (ver anexo XII.2. instrumento de recolección de datos).

VII.7. Procedimiento

El instrumento de recolección de datos fue llenado a través de los resultados obtenidos de los expedientes clínicos de las pacientes y resultados histopatológicos que fueron localizados a partir del libro de registro del departamento de estadística y archivo. Esos formularios fueron llenados por la sustentante durante el periodo de la investigación bajo la supervisión de un asesor. (Ver anexo XII.1. cronograma).

VII.8. Tabulación

La información fue sometida a revisión para su procesamiento y tabulaciones para lo que se utilizará el programa de hoja de cálculo EXCEL.

VII.9. Análisis

Los datos obtenidos fueron analizados por medio de frecuencias simple.

VII.10. Aspectos éticos

El presente estudio fue ejecutado con apego a las normativas éticas internacionales, incluyendo los aspectos relevantes de la Declaración de Helsinki¹¹⁴ y las pautas del Consejo de Organizaciones Internacionales de las Ciencias Médicas (CIOMS).¹¹⁵ El protocolo de estudio y los instrumentos diseñados para el mismo serán sometidos a la revisión del Comité de Ética de la Universidad, a través de la Escuela de Medicina y de la coordinación de la Unidad de Investigación de la Universidad, así como a la Unidad de Enseñanza del Instituto Oncología Dr. Heriberto Pieter, cuya aprobación fue el requisito para el inicio del proceso de recopilación y verificación de datos.

El estudio implicó el manejo de datos identificatorios ofrecidos por personal que labora en el centro de salud (departamento de estadística). Los mismos serán manejados con suma cautela, e introducidos en las bases de datos creadas con esta información y protegidas por clave asignada y manejada únicamente por la investigadora. Todos los informantes identificados durante esta etapa fueron abordados de manera personal con el fin de obtener su permiso para ser contactadas en las etapas subsecuentes del estudio.

Todos los datos recopilados en este estudio fueron manejados con el estricto apego a la confidencialidad.

A la vez, la identidad contenida en los expedientes clínicos fue protegida en todo momento, manejándose los datos que potencialmente puedan identificar a cada persona de manera desvinculada del resto de la información proporcionada contenida en el instrumento.

Finalmente, toda información incluida en el texto de la presente tesis, tomada en otros autores, fue justificada por su llamada correspondiente.

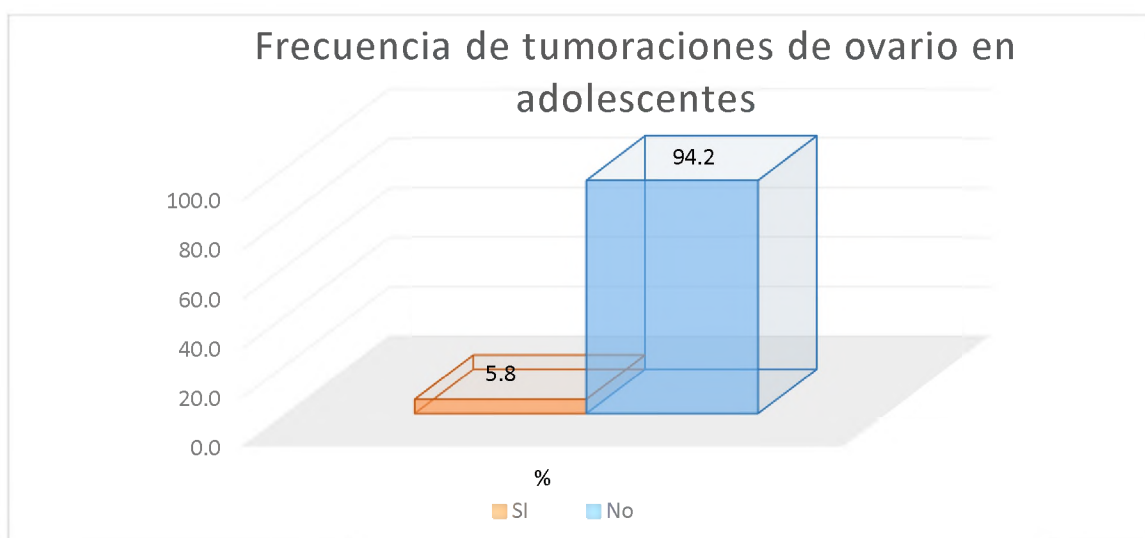
VIII. RESULTADOS

Cuadro 1. Frecuencia de tumoraciones de ovario en pacientes adolescentes que asistieron a consulta de ginecología oncológica del instituto de oncología Dr. Heriberto Pieter Julio, 2017 – Marzo, 2020.

Tumoraciones de ovario en adolescentes	Frecuencia	%
Si	25	5.8
No	408	94.2
Total	433	100.00

Fuente: Expedientes clínicos

De 433 pacientes con tumoraciones de ovario; la frecuencia en pacientes adolescentes fue de 25 casos para un 5.8 por ciento.



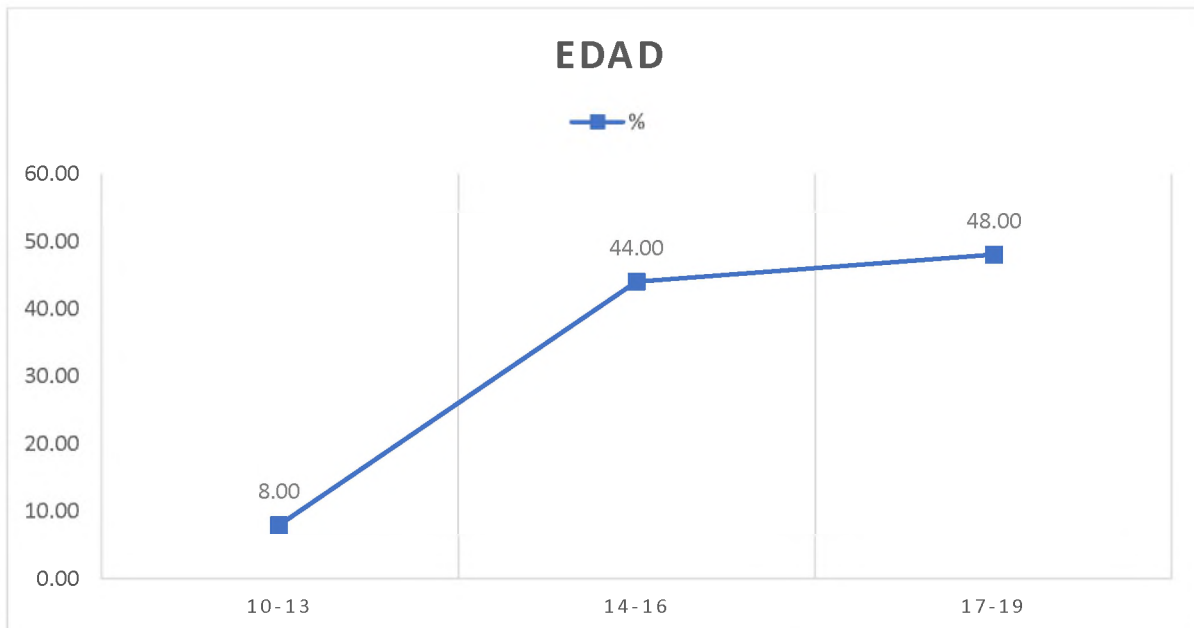
Fuente: Cuadro 1

Cuadro 2. Frecuencia de tumoraciones de ovario en pacientes adolescentes que asistieron a consulta de ginecología oncológica del instituto de oncología Dr. Heriberto Pieter Julio 2017 - Marzo 2020. Según edad.

Edad	Frecuencia	%
10-13	2	8.00
14-16	11	44.00
17-19	12	48.00
Total	25	100.00

Fuente: Expedientes clínicos

La edad más frecuente fueron las pacientes entre 17-19 años con 12 casos para un 48 por ciento, seguido de 14-16 años con 11 casos para un 44 por ciento y por ultimo las pacientes entre 10-13 años de edad con 2 casos para un 8 por ciento.



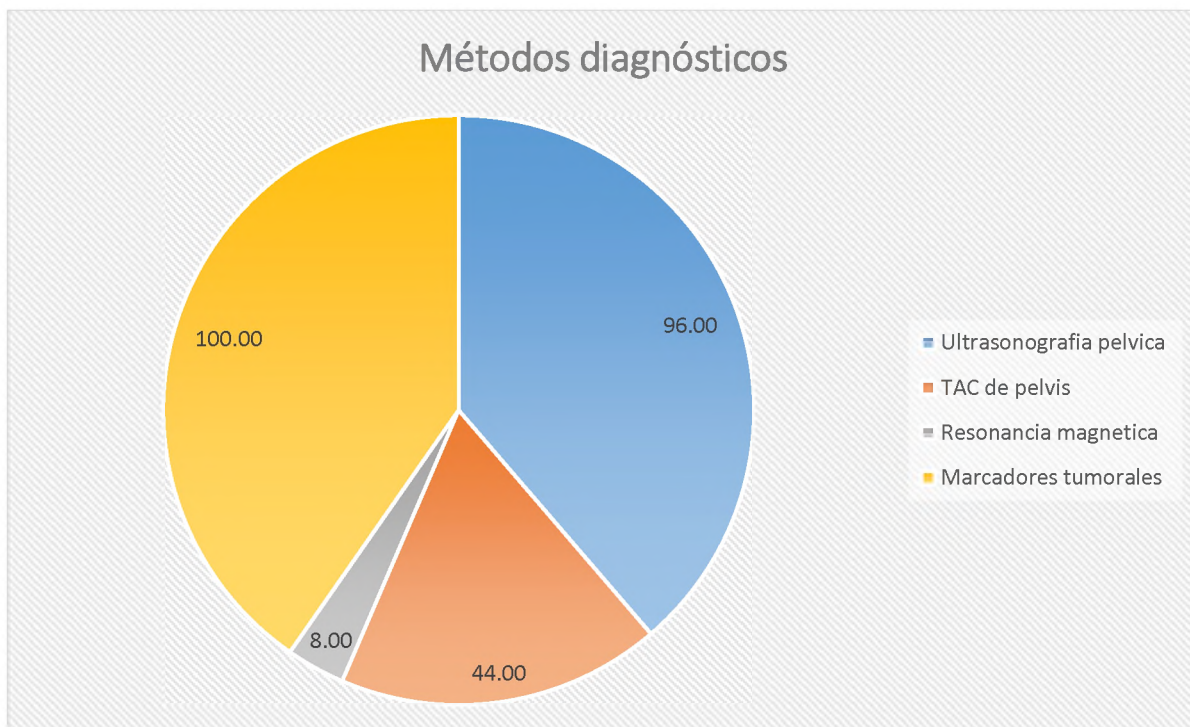
Fuente: cuadro 2

Cuadro 3. Frecuencia de tumoraciones de ovario en pacientes adolescentes que asistieron a consulta de ginecología oncológica del instituto de oncología Dr. Heriberto Pieter Julio 2017 - Marzo 2020. Según métodos diagnósticos.

Métodos diagnósticos	Frecuencia	%
Sonografía pélvica	24	96.00
Tomografía axial computarizada de pelvis	11	44.00
Resonancia magnética	2	8.00
Marcadores tumorales	25	100.00

Fuente: expedientes clínicos

Entre los métodos para el diagnóstico los marcadores tumorales se le realizó a 25 pacientes lo que corresponde a un 100 por ciento, la sonografía pélvica se les realizó a 24 pacientes para un 96 por ciento, a 11 pacientes se le realizó tomografía axial computarizada de pelvis para un 44 por ciento, la resonancia magnética de pelvis se les realizó a 2 pacientes lo que corresponde a un 8 por ciento.



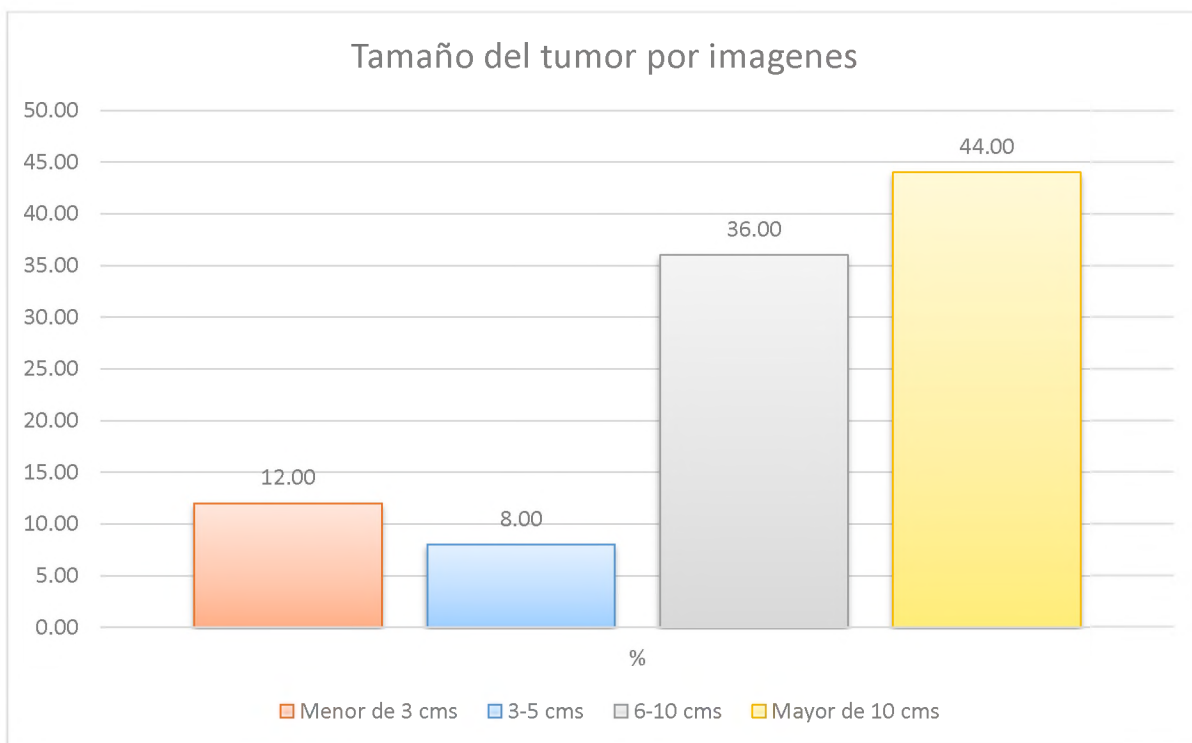
Fuente: Cuadro 3

Cuadro 4. Frecuencia de tumoraciones de ovario en pacientes adolescentes que asistieron a consulta de ginecología oncológica del instituto de oncología Dr. Heriberto Pieter Julio 2017 - Marzo 2020. Según tamaño del tumor por imágenes.

Tamaño del tumor (cms)	Frecuencia	%
< de 3	3	12.00
3-5	2	8.00
6-10	9	36.00
≥ 10	11	44.00
Total	25	100.00

Fuente: expedientes clínicos

El tamaño del tumor descrito por imágenes el más frecuente fue mayor de 10cms con 11 casos lo que corresponde a 44 por ciento, seguido de aquellos que tenían un tamaño de 6-10cms con 9 para un 36 por ciento, los menores de 3cms se visualizaron en 3 casos para un 12 por ciento, por ultimo los que tenían 3-5cms se observaron en 2 para un 8 por ciento.



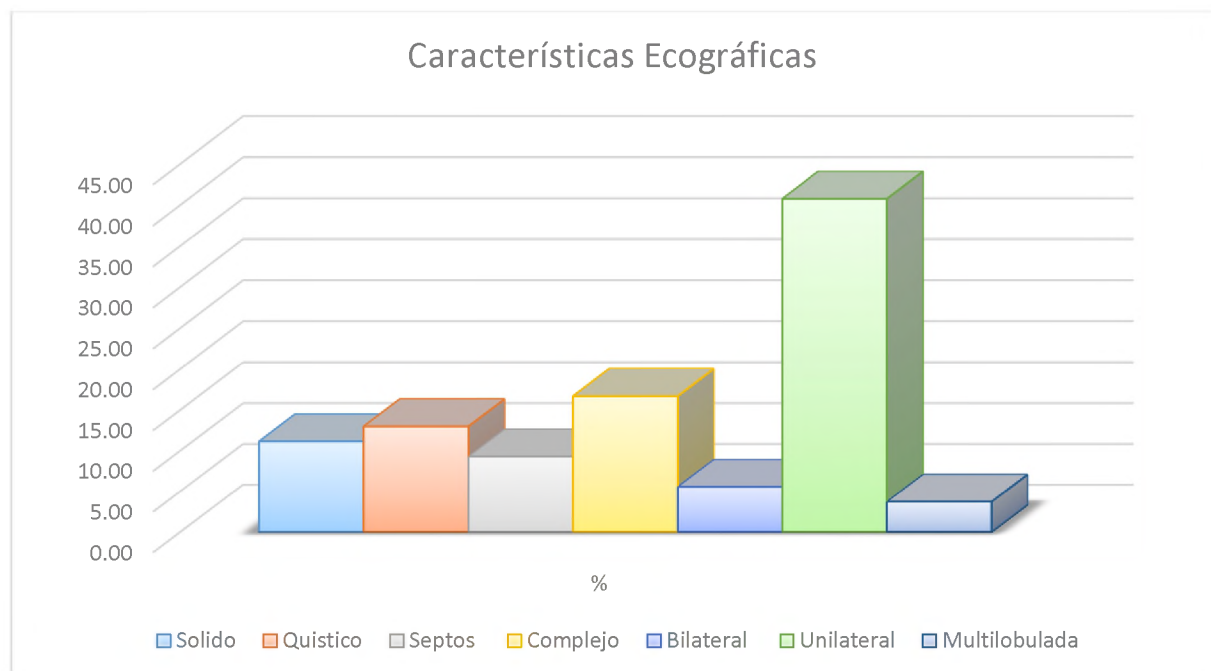
Fuente: cuadro 4

Cuadro 5. Frecuencia de tumoraciones de ovario en pacientes adolescentes que asistieron a consulta de ginecología oncológica del instituto de oncología Dr. Heriberto Pieter Julio 2017 - Marzo 2020. Según características ecográficas.

Características Ecográficas	Frecuencia	%
Solido	6	11.11
Quístico	7	12.96
Septos	5	9.26
Complejo	9	16.67
Bilateral	3	5.56
Unilateral	22	40.74
Multilobulada	2	3.70

Fuente: expedientes clínicos

Según las características ecográficas los tumores unilaterales fueron los más frecuentes con 22 casos para un 40.74 por ciento, 9 pacientes presentaron tumoraciones complejas para un 16.67 por ciento. Los tumores fueron quísticos en 7 pacientes para un 12.96 por ciento; sólidos 6 para un 11.11 por ciento. 5 de esas tumoraciones presentaron septos para un 9.26 por ciento y solo 3 eran bilaterales para un 5.56 por ciento.



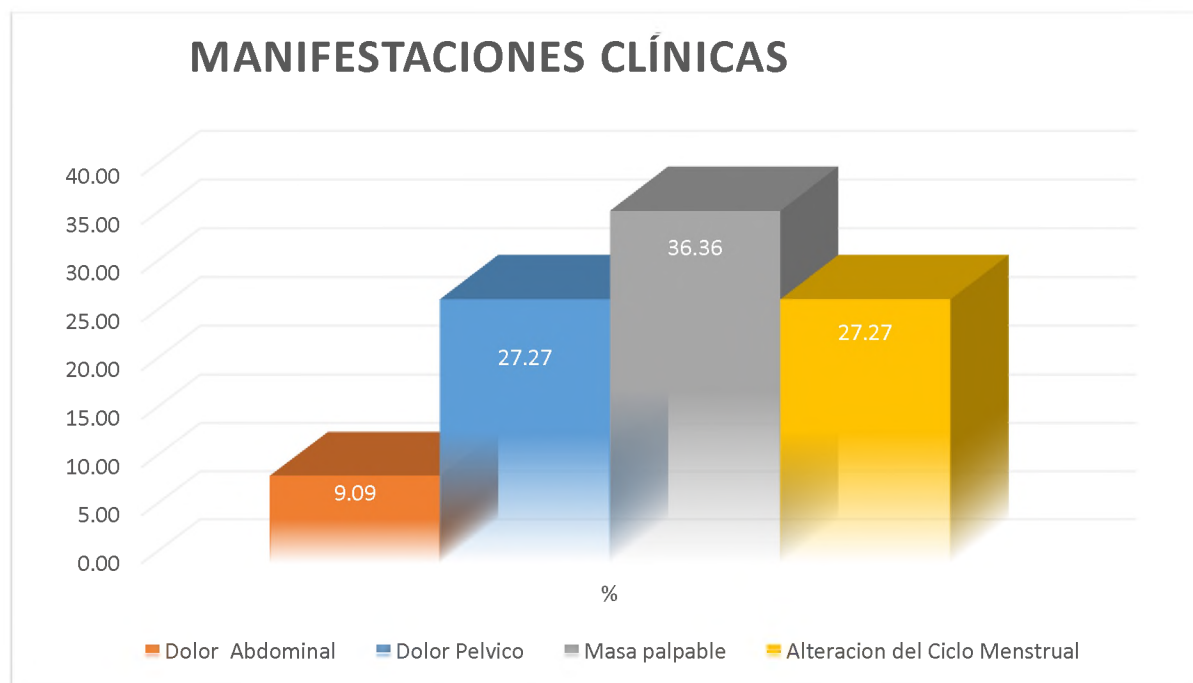
Fuente: cuadro 5

Cuadro 6. Frecuencia de tumoraciones de ovario en pacientes adolescentes que asistieron a consulta de ginecología oncológica del instituto de oncología Dr. Heriberto Pieter Julio 2017 - Marzo 2020. Según manifestaciones clínicas.

Manifestaciones clínicas	Frecuencia	%
Dolor abdominal	3	9.09
Dolor pélvico	9	27.27
Masa palpable	12	36.36
Alteración del ciclo menstrual	9	27.27
Total	33	100.00

Fuente: expedientes clínicos

La masa palpable fue la manifestación clínica más frecuente con 12 casos para un 36.36 por ciento, seguido del dolor pélvico y alteración en el ciclo menstrual con 9 casos para cada uno lo que corresponde a un 27.27 por ciento para cada uno, el dolor abdominal fue la manifestación clínica menos frecuente con 3 casos para un 0.09 por ciento.



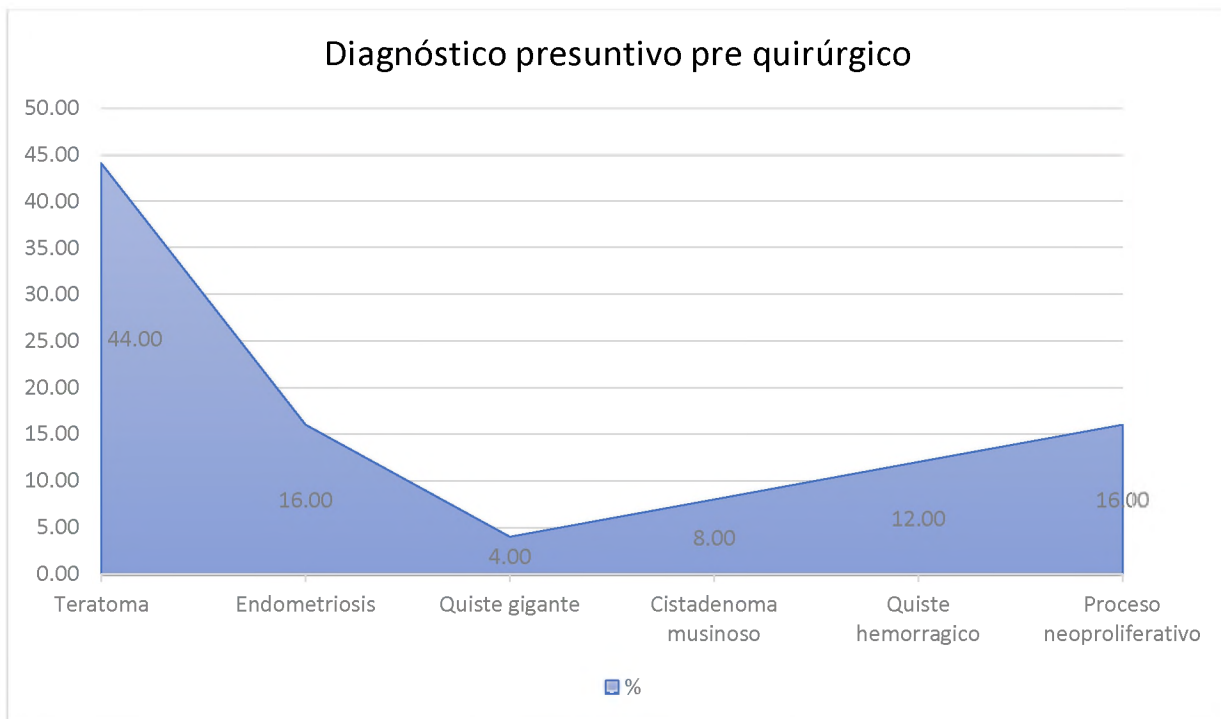
Fuente: cuadro 6

Cuadro 7. Frecuencia de tumoraciones de ovario en pacientes adolescentes que asistieron a consulta de ginecología oncológica del instituto de oncología Dr. Heriberto Pieter Julio 2017 - Marzo 2020. Según diagnóstico presuntivo pre quirúrgico.

Diagnóstico presuntivo pre quirúrgico	Frecuencia	%
Teratoma	11	44.00
Endometriosis	4	16.00
Quiste gigante	1	4.00
Cistoadenoma mucinoso	2	8.00
Quiste hemorrágico	3	12.00
Proceso neoproliferativo	4	16.00
Total	25	100.00

Fuente: expedientes clínicos

El diagnóstico presuntivo pre quirúrgico más frecuente fue el teratoma con 11 pacientes para un 44 por ciento, seguido de proceso neoproliferativo y endometriosis ambos con 4 pacientes para un 16 por ciento para cada uno, quiste hemorrágico 3 pacientes para un 12 por ciento, cistadenoma mucinoso 2 pacientes para un 8 por ciento y por último 1 paciente con quiste gigante para un 4 por ciento.



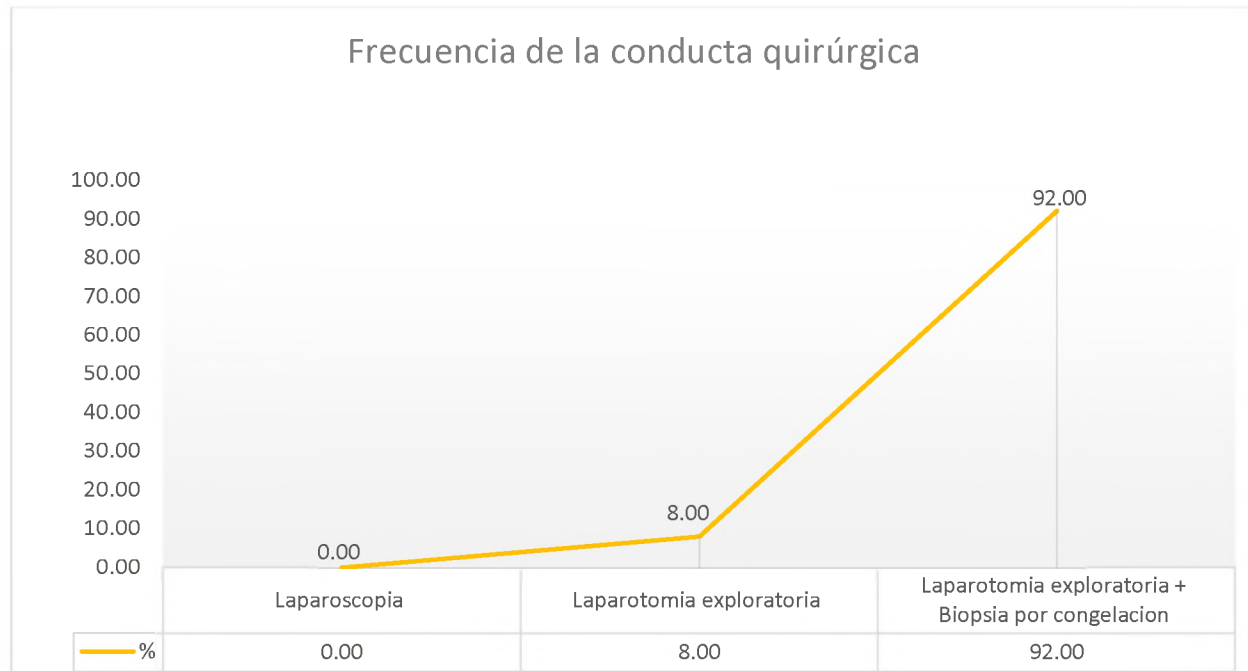
Fuente: cuadro 7

Cuadro 8. Frecuencia de tumoraciones de ovario en pacientes adolescentes que asistieron a consulta de ginecología oncológica del instituto de oncología Dr. Heriberto Pieter Julio 2017 - Marzo 2020. Según conducta quirúrgica.

Conducta quirúrgica	Frecuencia	%
Laparoscopia	0	0.00
Laparotomía exploratoria	2	8.00
Laparotomía exploratoria + Biopsia por congelación	23	92.00
Total	25	100.00

Fuente: expedientes clínicos

La conducta quirúrgica que se realizó con más frecuencia fue la laparotomía exploratoria + biopsia por congelación en 23 pacientes lo que corresponde a un 92 por ciento, seguida por la laparotomía exploratoria con 2 casos para un 8 por ciento, a ninguna paciente se le realizó laparoscopia.



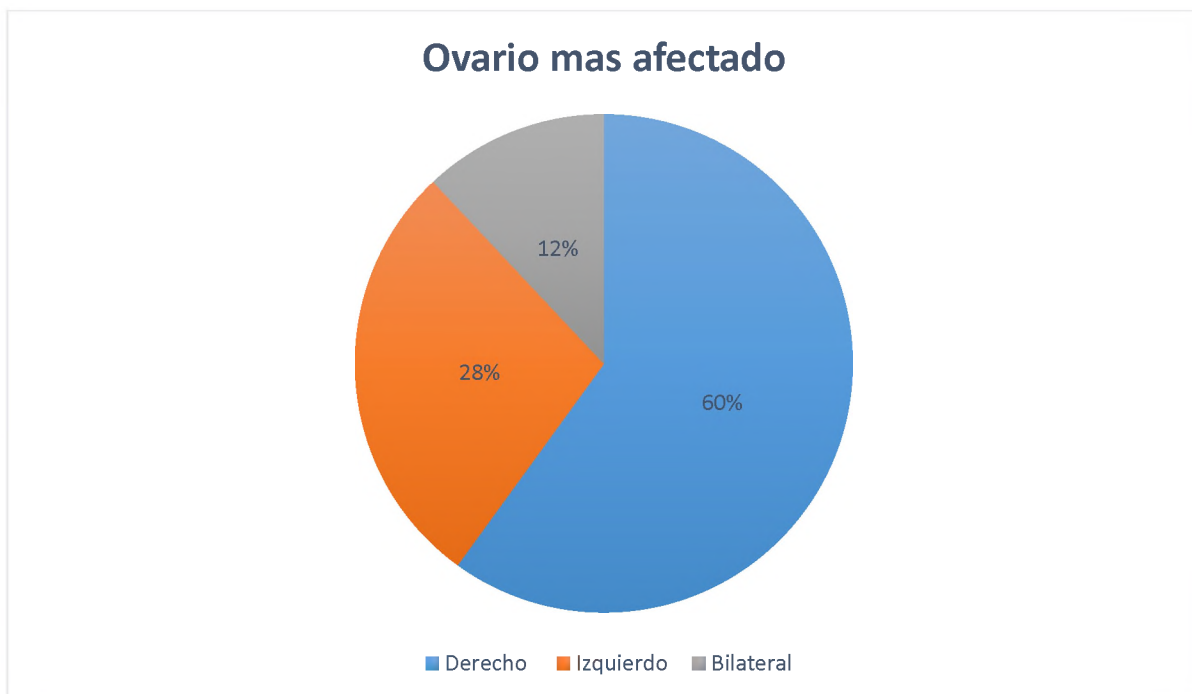Fuente: cuadro 8

Cuadro 9. Frecuencia de tumoraciones de ovario en pacientes adolescentes que asistieron a consulta de ginecología oncológica del instituto de oncología Dr. Heriberto Pieter Julio 2017 - Marzo 2020. Según ovario más afectado.

Ovario más afectado	Frecuencia	%
Derecho	15	60.00
Izquierdo	7	28.00
Bilateral	3	12.00
Total	25	100.00

Fuente: expedientes clínicos

El ovario derecho reporto mayor afectación con 15 casos para un 60 por ciento, seguido del izquierdo con 7 casos para un 28 por ciento, 3 casos fueron bilateral para un 12 por ciento.



Fuente: cuadro 9

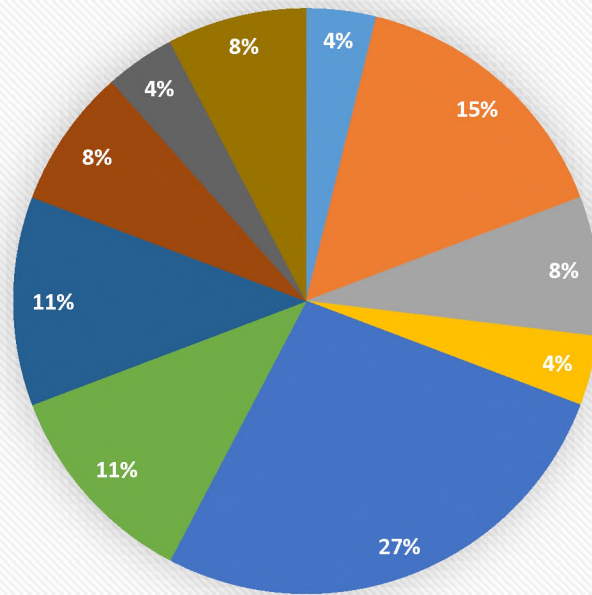
Cuadro 10. Frecuencia de tumoraciones de ovario en pacientes adolescentes que asistieron a consulta de ginecología oncológica del instituto de oncología Dr. Heriberto Pieter Julio 2017 - Marzo 2020. Según diagnóstico histopatológico.

Reporte Histopatológico	Frecuencia	%
Quiste Simples	1	3.85
Quistes Foliculares	4	15.38
Quiste Lúteo	2	7.69
Teratoma sólido maduro	1	3.85
Teratoma quístico maduro	7	26.92
Endometriosis ovárica	3	11.54
Cistoadenoma seroso	3	11.54
Cistoadenoma mucinoso	2	7.69
Leiomioma ovárico	1	3.85
Teratoma Quístico inmaduro	2	7.69
Total	26	100.00

Fuente: expedientes clónicos

El teratoma quístico maduro fue el reporte histopatológico mas frecuente con 7 casos para un 26.92 por ciento, seguido de quistes foliculares con 4 casos para un 15.38 por ciento, 3 casos de endometriosis ovárica y cistoadenoma seroso, para un 11.54 por ciento cada uno, quiste lúteo, teratoma quístico inmaduro y cistoadenoma mucinoso 3 casos respectivamente para un 7.69 por ciento para cada uno, por ultimo los quistes simples, teratoma sólido y leiomioma ovárico cada 1 con 1 caso lo que corresponde a un 3.85 por ciento respectivamente.

Diagnóstico histopatológico



- | | | |
|------------------------------|------------------------|-------------------------|
| ■ Quiste Simple | ■ Quistes Foliculares | ■ Quiste Luteo |
| ■ Teratoma Quístico maduro | ■ Teratoma maduro | ■ Endometriosis ovarica |
| ■ Cistadenoma seroso | ■ Cistadenoma mucinoso | ■ Leiomioma ovarico |
| ■ Teratoma Quístico inmaduro | | |

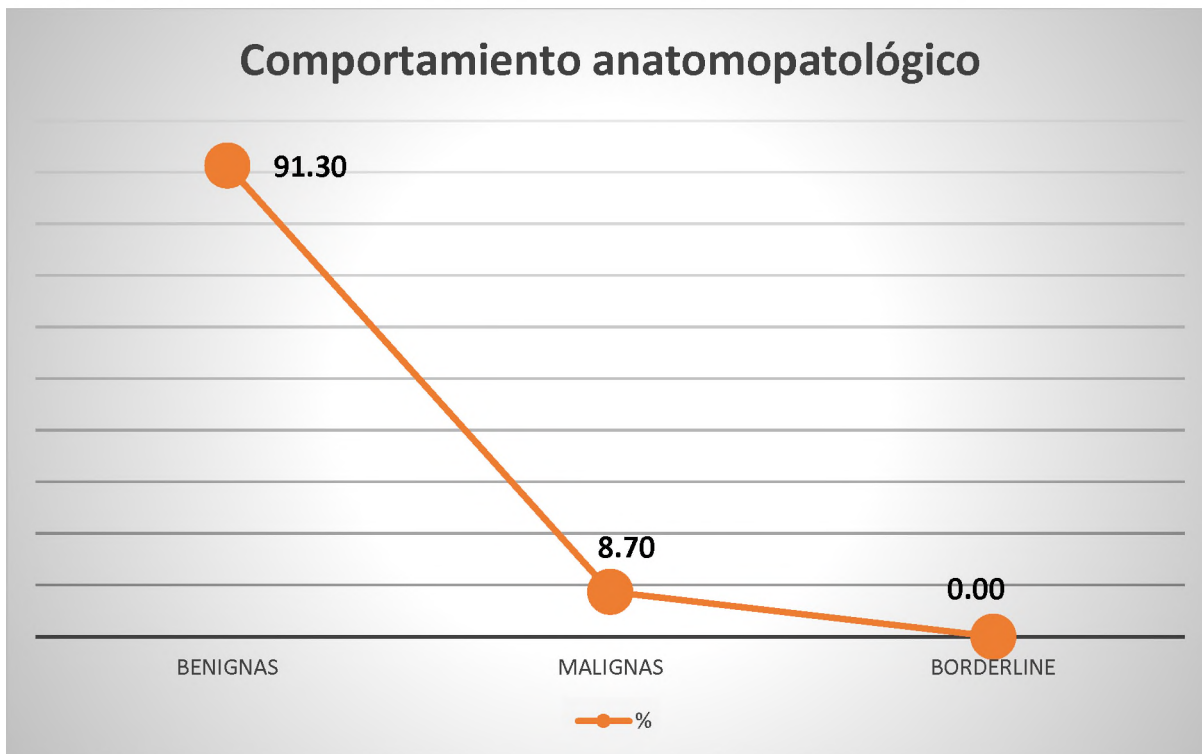
Fuente: cuadro 10

Cuadro 11. Frecuencia de tumoraciones de ovario en pacientes adolescentes que asistieron a consulta de ginecología oncológica del instituto de oncología Dr. Heriberto Pieter Julio 2017 - Marzo 2020. Según comportamiento anatomopatológico.

Comportamiento		
Anatomopatológico	Frecuencia	%
Benignas	21	91.30
Malignas	2	8.70
Borderline	0	0.00
Total	23	100.00

Fuente: expedientes clínicos

Según el comportamiento anatomopatológico 17 pacientes presentaron tumoraciones benignas para un 91.3 por ciento y solo 2 pacientes eran malignas para un 8.7 por ciento. Ningún caso de reporte Bordeline.



Fuente: cuadro 11

VIII.1. DISCUSIÓN

Durante el periodo de estudio, fueron llevadas a sala de cirugía 408 pacientes con diagnóstico de tumoración de ovario por el departamento de Ginecología del Instituto Oncológico Dr. Heriberto Peter, de las cuales solo 25 pacientes eran adolescentes y se sometían a los requerimientos de los criterios de inclusión para esta investigación adolescentes las cuales fueron incluidas en esta investigación, lo que corresponde a un 5.8 por ciento. Según un estudio realizado por Aibar L. en el 2011 sobre la valoración quirúrgica de una masa anexial. Servicio de Obstetricia y Ginecología Hospital Universitario Virgen de las Nieves. Granada. Los casos de tumores de ovario en pacientes adolescentes son infrecuentes, la incidencia de estas lesiones en la adolescencia es desconocida y se estima en 2,6 casos por cada 100.000 adolescentes por año.¹¹⁶ Se arrojaron datos similares en un estudio realizado por Al Jama FE y cols titulado tumores de ovario en niñas y adolescentes en donde reportan que los tumores ováricos son raros en la adolescencia y representan del 1 al 5 por ciento con una estimación anual de 2,6/100.000.¹¹⁷

La edad más frecuente en este estudio fueron las pacientes entre 17-19 años con 12 casos para un 48 por ciento; datos muy similares fueron publicados en un estudio realizado por Claudia Urbina y Íther Sabdoval titulado tumoración anexial en adolescente en el 2015, en donde los casos más frecuentes fueron las pacientes cuyas edades comprendían entre los 15 y 19 años con 81.4 por ciento.¹¹⁸ Contrario al estudio realizado por Fernando Vázquez Rueday cols sobre Análisis de los tumores sólidos ováricos pediátricos, octubre de 2018 en donde las pacientes de 11 a 14 años fue el rango de edad el más prevalente con un 62,2 por ciento.¹¹⁹

Los métodos utilizados para realizar el diagnóstico en nuestra población de estudio más frecuente fueron los marcadores tumorales los cuales se le realizó al 100 por ciento de las pacientes, como método de imagen la sonografía pélvica se le realizó a un 96 por ciento. Datos similares se obtuvieron en el estudio de Fernando Vázquez Rueday cols sobre Análisis de los tumores sólidos ováricos pediátricos, octubre de 2018 con relación a la realización de métodos para el diagnóstico por imagen, en todos los casos se utilizó en primer lugar la ecografía, para diferenciar las masas en quísticas o sólidas, seguida de la TAC, para descartar extensión y realizar la estadificación. La

RMN se utilizó cuando existían dudas sobre el origen de la masa y para ver su relación con las estructuras vecinas. A todas las pacientes se les realizó el estudio analítico de marcadores tumorales.¹¹⁹

El tamaño del tumor descrito por imágenes más frecuente fue aquellos mayores de 10cms lo que corresponde a 44 por ciento. Estos datos no coinciden con los se encontraron en el estudio de Claudia Urbina y Íther Sabdoval titulado tumoración anexial en adolescente en el 2015 el tamaño más frecuente de las tumoraciones fue de 5 a 7 cm, en un 59,2 por ciento.¹¹⁸

Según las características ecográficas los tumores unilaterales fueron los más frecuentes con 22 casos para un 40.74 por ciento en este estudio. En el estudio realizado por Fernando Vázquez Rueda y cols sobre análisis de los tumores sólidos ováricos pediátricos, octubre de 2018 en donde revisaron 37 tumores ováricos en 31 pacientes, siendo 6 bilaterales, lo que correspondía a un 2.22 por ciento.¹¹⁹

La masa palpable fue la manifestación clínica más frecuente con 12 casos para un 36.36 por ciento en esta investigación. Datos similares se obtuvieron en el estudio realizado por Fernando Vázquez Rueda y cols sobre Análisis de los tumores sólidos ováricos pediátricos, octubre de 2018 el 58 por ciento de las pacientes debutaron como masa palpable.¹¹⁹ Contrario a un estudio realizado en el 2014 por Mingxing Zhang y cols titulado Masas ováricas en adolescentes: un análisis de 521 casos clínicos, en donde los síntomas y signos de presentación primarios fueron dolor abdominal (39.5%), trastorno menstrual (31.1%), hinchazón abdominal (5.4%) y un perímetro abdominal agrandado (3.3%).¹²⁰

El diagnóstico presuntivo pre quirúrgico según características por imágenes más frecuente fue el teratoma con 11 pacientes para un 44 por ciento. En un estudio realizado por MF Brown cuyo título Masas ováricas en niños: una revisión de 91 casos de masas malignas y benignas, el 59.3 por ciento, lo que corresponde a 54 pacientes de 91 estudiados fueron tratados con diagnósticos presuntivos por las características de las imágenes: masa simple (14), masa compleja (8) o quiste (32).¹²¹

La conducta quirúrgica que se realizó con más frecuencia fue la laparotomía exploratoria + biopsia por congelación en 23 pacientes lo que corresponde a un 92 por ciento, ninguna paciente fue sometida a laparoscopia como técnica de intervención.

En el estudio de Claudia Urbina y Íther Sabdoval titulado tumoración anexial en adolescente en el 2015 la técnica quirúrgica empleada fue laparotomía en el 48 por ciento de los casos y laparoscopia en el 52 por ciento; A todas se le realizó impronta durante el transquirúrgico independientemente de la técnica utilizada.¹¹⁸

El ovario derecho reporto mayor afectación con 15 casos para un 60 por ciento. En el estudio de Fernando Vázquez Rueda y cols sobre Análisis de los tumores sólidos ováricos pediátricos en sus resultados reportan que no existe predominio de lateralidad: el 51,4 por ciento en el ovario derecho frente al 48,6 por ciento en el izquierdo. De las pacientes de ese estudio, el 32,4 por ciento presentaban bilateralidad, mientras que el 67,6 por ciento eran tumores unilaterales.¹¹⁹

El teratoma maduro fue el reporte histopatológico más frecuente con 7 casos para un 26.92 por ciento. Resultados similares se observó en el estudio de Fernando Vázquez Rueda y cols sobre Análisis de los tumores sólidos ováricos pediátricos en donde el tipo de tumor más frecuente fue el teratoma quístico maduro con un 54,1 por ciento.¹¹⁹ Al igual que en el estudio de Claudia Urbina y Íther Sabdoval titulado tumoración anexial en adolescente en el 2015, cuyos reportes histopatológicos más frecuentes fueron el cistoadenoma seroso, el teratoma quístico maduro y el luteoma quístico hemorrágico fueron los más frecuentes.¹¹⁸

De acuerdo el comportamiento anatomopatológico en este estudio 17 pacientes presentaron tumoraciones benignas para un 91.3 por ciento y solo 2 pacientes eran malignas para un 8.7 por ciento. En el realizado por Claudia Urbina y Íther Sabdoval titulado tumoración anexial en adolescente en el 2015 indicó patología tumoral benigna en 85,2 por ciento y maligna en 4 casos 14,8 por ciento.¹¹⁸ Datos similares en el estudio realizado por Sarah C Oltmann y cols titulado ¿Podemos arriesgarnos preoperatoriamente a estratificar las masas ováricas para malignidad? en donde los casos benignos (12.54 años, 89%) y malignos (11.8 años, 11%).¹²²

IX. CONCLUSIONES

Analizados y discutidos los resultados se ha llegado a las siguientes conclusiones:

1. De las pacientes que acuden a consulta de ginecología oncológica en el departamento de ginecología del instituto de oncología Dr. Heriberto Pieter, solo el 408 manejó el diagnóstico de masa anexial, de las cuales solo el 5.8 por ciento eran adolescentes.
2. Los tumores anexiales ováricos pueden aparecer en cualquier edad, en la adolescencia tiene un predominio en pacientes entre 17-19 años lo que corresponde a un 48 por ciento.
3. Entre los métodos estandarizados para el diagnóstico de masas anexiales incluyen los estudios de imágenes y pruebas de laboratorio en donde los marcadores tumorales se le realizó al 100 por ciento de las pacientes y la sonografía pélvica se les realizó a 24 pacientes para un 96 por ciento.
4. El tamaño del tumor es una de las características ecográficas que se toma en cuenta para tomar conducta quirúrgica absoluta ante el diagnóstico de masa anexial, los mayores de 10cms fueron los descritos con mayor frecuencia con 11 casos lo que corresponde a 44 por ciento.
5. Las características ecográficas los tumores unilaterales fueron los más frecuentes con 22 casos para un 40.74 por ciento, 9 pacientes presentaron tumoraciones complejas para un 16.67 por ciento.
6. La masa palpable fue la manifestación clínica más frecuente entre las adolescentes con 12 casos para un 36.36 por ciento.
7. El diagnóstico presuntivo pre quirúrgico más frecuente fue el teratoma con 11 pacientes para un 44 por ciento.
8. La conducta quirúrgica que se realizó con más frecuencia fue la laparotomía exploratoria + biopsia por congelación en 23 pacientes lo que corresponde a un 92 por ciento.
9. El ovario derecho reporto mayor afectación con 15 casos para un 60 por ciento.
10. De las tumoraciones de ovario en adolescentes el teratoma maduro fue el reporte histopatológico más frecuente con 7 casos para un 26.92 por ciento.

11. Las tumoraciones ováricas más frecuente en adolescentes fueron las benignas con 17 casos para un 91.3 por ciento.

X. RECOMENDACIONES

Luego de haber analizado, discutido y concluido los resultados se procede a recomendar lo siguiente:

1. Al ministerio de Salud Pública, habilitar a los hospitales públicos del país, con el fin de que se puedan realizar consultas médicas especializadas y toma de decisiones oportunas para el diagnóstico y el tratamiento de patologías anexiales ováricas, en donde se tengan los equipos con capacidad para garantizar la realización de Biopsia impronta en toda paciente a la que se le realizará laparotomía.
2. Al instituto de oncología Dr. Heriberto Pieter, implementar en su base de datos el correcto registro de tumores, en los cuales puedan se puedan clasificar las patologías benignas y malignas, con el fin de que pueda aportar para la facilidad de recolección de datos para futuras investigaciones.
3. Concientizar a la población médica sobre el llenado correcto de las historias clínicas, ya que estas además de ser la fuente de información más preponderante para la sospecha diagnóstica y conducta de conducta, también nos sirven como instrumento de recolección de datos para investigaciones.
4. Asegurar el empleo de exámenes ecográficos específicos y de marcadores tumorales dentro de protocolos de manejo de diagnóstico de las tumoraciones de ovario.
5. Implementar la laparoscopia como vía de abordaje quirúrgico para pacientes con tumores pequeños y con bajo potencial maligno
6. Protocolizar en todas las unidades de ginecología de nuestro país la realización de biopsia con impronta como método de obtención de diagnóstico histopatológico, en pacientes con patologías anexiales independientemente de las características clínicas, ultrasonográficas y bioquímicas que estas presenten.
7. Establecer estrategias de seguimiento a pacientes adolescentes con masas anexiales no quirúrgicas que conduzcan adherirse a la realización de todas las analíticas y estudios necesarios para la toma de decisiones.

XI. REFERENCIAS

1. Melissa Mora Delgado, Roberto del Valle Solano, Revista Clínica de la Escuela de Medicina UCR – HSJD, Año 2016 Vol 1 No I, TEMA 10-2016: Manejo de masas anexiales.
2. Zalel Y, Piura B, Elchalal U, et al. Diagnóstico y tratamiento de tumores malignos de ovario de células germinales en mujeres jóvenes. Int J Gynaecol Obstet 1996; 55: 1.
3. Consenso Nacional Inters-Sociedades sobre manejo de las masas anexiales. Diciembre de 2012 - Instituciones Participantes: Asociación Médica Argentina, Academia Argentina de Cirugía, Sociedad Argentina de Patología, Sociedad Argentina de Radiología, Asociación Argentina de Cirugía, Sociedad Argentina de Cancerología, Asociación Argentina de Ginecología Oncológica, Sociedad Argentina de Terapia Radiante Oncológica, Sociedad de Obstetricia y Ginecología de Buenos Aires, Federación Argentina de Sociedades de Ginecología y Obstetricia.
4. David Ladrón de Guevara, Rodrigo Quera, Sebastián Rozas. Cáncer sincrónico y metacrónico detectado con PET/CT en población oncológica, Rev. méd. Chile vol.145 no.11 Santiago nov. 2017.
5. Lv M, Zhang X, Shen Y, Wang F, Yang J, Wang B, et al. Clinical analysis and prognosis of synchronous and metachronous multiple primary malignant tumors. Medicine 2017; 96: 17(e6799). [Links]
6. Rodolfo Valentín Martínez Camilo. Mola invasiva. Revista Cubana de Obstetricia y Ginecología. 2016;42(3)
7. Pérez M. Enfermedad Trofoblástica Gestacional. En: Ginecología Oncológica Pélvica. La Habana: Editorial Ciencias Médicas; 2006: 254-5.
8. Carrera JM. Enfermedad Trofoblástica Gestacional. En. Protocolos de Obstetricia y Medicina Perinatal del Instituto Universitario Dexeus. Barcelona: Editorial El sevier Masson; 2006:158-60. Revista Cubana de Obstetricia y Ginecología. 2016;42(3) <http://scielo.sld.cu> 371

9. Laura Aibar Villán, Servicio de Obstetricia y Ginecología Hospital Universitario Virgen de las Nieves Granada, valoración pre quirúrgica de una masa anexial, 2009.
10. Dr. Juan Pedro Martínez Cendán, Valoración clínica de las masas anexiales, Servicio de Ginecología y Obstetricia, Hospital General Universitario Santa Lucía, Cartagena. III Curso de Actualización en Patología Ginecológica. Cartagena, 2014
11. Pérez Echemendia M. Ginecología Oncológica Pelviana. [sitio en infomed] [citado 2 Sep 2007]. Disponible en: <http://bvs.sld.cu/libros.html>
12. González López AB, Aguarón G, Cortés C, Gómez García T, Arguello A, Gonzales de Merlo G. Perforación uterina secundaria a una mola invasiva aparecida sobre un coriocarcinoma. Clinica e Investigacion en Ginecologia y Obstetricia. [Internet]. 2012 [citado 23 Feb 2013];39(2): [aprox 5 p.]. Disponible en: <https://www.clinicalkey.es/#!/content/journal/1-s2.0-S0210573X10001152>
13. Cunningham FG, Leveno KJ, Bloom SL, Hauth JC, Rouse DJ, Spong CY. Enfermedad Trofoblástica Gestacional. En: Williams Obstetricia. 23 ed. China: Editorial MG Graw Hill; 2010:257-65.
14. Pérez M. Enfermedad Trofoblástica Gestacional. En: Ginecología Oncológica Pélvica. La Habana: Editorial Ciencias Médicas; 2006: 254-5.
15. Carrera JM. Enfermedad Trofoblástica Gestacional. En. Protocolos de Obstetricia y Medicina Perinatal del Instituto Universitario Dexeus. Barcelona: Editorial El sevier Masson; 2006:158-60. Revista Cubana de Obstetricia y Ginecología. 2016;42(3) <http://scielo.sld.cu> 371
16. Smith P. Enfermedad Trofoblástica Gestacional. En. Obstetricia, Ginecología y Salud de la Mujer. Barcelona: Editorial Masson; 2005: 204.
17. DiSaia PJ, Creasman WT. Células germinales, estroma y otros tumores de ovario. En: Clinical Gynecologic Oncology, 7th, Mosby-Elsevier, 2007. p.381.
18. Caspi B, Lerner-Geva L, Dahan M, y col. Un posible factor genético en la patogénesis de los quistes dermoides ováricos. Gynecol Obstet Invest 2003; 56: 203.

19. Hackethal A, Brueggmann D, Bohlmann MK y col. Carcinoma de células escamosas en teratoma quístico maduro del ovario: revisión sistemática y análisis de datos publicados. *Lancet Oncol* 2008; 9: 1173.
20. Cuello M, Merino P, Etchegaray A, Ortega P, Pomés C, et al. Distribución de la patología anexial en mujer chilena: experiencia de la Universidad Católica de Chile. *Rev Chil Obstet Ginecol* 2004; 69(6): 429-440.
21. Disaia P, Creasman WT. 2010.
22. Campos J.C., Torres S, Mauricette F, Faúndes A, Clementino R, et al. Risk-of-Malignancy Index in preoperative evaluation of clinically restricted ovarian cáncer. *Sao Paulo Med J/Rev Paul Med* 2002; 120(3):72-6.
23. Givens V, Mitchell G, Harraway –Smith C, Avinash R, Manes D. Diagnosis and Management of Adnexal Masses. *Am Fam Physician* 2010; 80 (8): 815-820.
24. Van Calster B, Timmerman D, Bourne T, Testa A, Van Holsbeke C, et al. Discrimination Between Benign and Malignant Adnexal Masses by Specialist Ultrasound Examination Versus Serum CA-125. *J Natl Cancer Inst* 2007; 99: 1706 – 14.
25. Philip J. DiSaia MD (6ªEd) (2004) *Oncología Ginecológica Clínica*. The Netherlands: Elsevier B.V.
26. Catalán A, Domingo Laiz R, Corvalán J, Masoli D, Vásquez W. Manejo laparoscópico de masas anexiales: Experiencia local. *Rev Chil Obstet Ginecol* 2005; 70(4): 231–235.
27. Álvarez A. Correlación ultrasonográfica e histopatológica de los tumores de ovario. *Rev Cubana de Obstetricia y Ginecología* 2010;36 (1) 86-96 [en línea]. Disponible en: <http://scielo.sld.cu/pdf/gin/v36n1/gin11110.pdf>
28. Cellerino A, Feiguelman L, Gomez M, Dulitzky, Zimmerman A, Saéz D. análisis ecográfico de las masas ováricas. *Rev Argent radiol* 2008;72(1) 67-72 [en línea]. Disponible en: <http://www.scielo.org.ar/pdf/rar/v72n1/v72n1a09.pdf>

29. Barois V, Stoopen M. ¿Una masa ovárica compleja? Lo más probable es que no sea cáncer. *Anales de Rad Mex.* 2005; 3:233-241 [en línea] Disponible en: <http://www.medigraphic.com/pdfs/anaradmex/arm-2005/arm053h.pdf>
30. Nezhat C Cho J King LP Hajhosseini B Nezhat F. Laparoscopic management of adnexal masses. *ObstetGynecolClin North Am.* 2011; 38(4): 663-676.
31. Liu y Zanotti Manejo de la Masa Anexial © 2011 The American College of Obstetricians and Gynecologists (*Obstet Gynecol* 2011;117: 1413–28) www.greenjournal.org
32. Clavijo Rodríguez T, Lugones Botell M, Guevara Alfayate L, Berlán León N. Valor del ultrasonido en el diagnóstico de las masas anexiales. *Rev Cubana Obstet Ginecol* [Internet]. Sep 2012 [citado 22 Jul 2013]; 38 (3): [aprox. 9 p.]. Disponible en: http://scielo.sld.cu/scielo.php?script=sci_arttext&pid=S0138-600X2012000300007&lng=es.
33. Barbara L. Hoffman BL. Schorge JO, Schaffer JI. Halvorson LU y col. Tumoraciones anexiales. En *Williams Ginecología*. Dallas, Texas. Editorial Mc Graw-Hill. 2014; 2:246-74.
34. Montalvo Sapata VM, Reyes Gil MR, Tobón Osornio F, Valencia P GU. Abordaje diagnóstico y referencia del tumor pélvico ginecológico con sospecha de malignidad [Internet]. México: Instituto del Seguro Médico Social; 2011 [citado 22 Jul 2013]. Disponible en: www.cenetec.salud.gob.mx/interior/gpc.html
35. Cass DL, Hawkins E, Brandt ML, y col. Cirugía para masas ováricas en bebés, niños y adolescentes: 102 pacientes consecutivas tratadas en un período de 15 años. *J Pediatr Surg* 2001; 36: 693.
36. Oltmann SC, García N, Barber R, et al. ¿Podemos arriesgarnos preoperatoriamente a estratificar las masas ováricas por malignidad? *J Pediatr Surg* 2010; 45: 130.
37. Brown MF, Hebra A, McGeehin K, Ross AJ 3er. Masas ováricas en niños: una revisión de 91 casos de masas malignas y benignas. *J Pediatr Surg* 1993; 28: 930.

38. Zhang M, Jiang W, Li G, Xu C. Masas ováricas en niños y adolescentes: un análisis de 521 casos clínicos. *J Pediatr Adolesc Gynecol* 2014; 27: e73.
39. Hermans AJ, Kluivers KB, Wijnen MH, et al. Diagnóstico y tratamiento de masas anexiales en niños y adolescentes. *Obstet Gynecol* 2015; 125: 611.
40. You W, Dainty LA, Rose GS, et al. Neoplasias ginecológicas en mujeres menores de 25 años. *Obstet Gynecol* 2005; 105: 1405.
41. Hassan E, Creatsas G, Deligeorolou E, Michalas S. Tumores ováricos durante la infancia y la adolescencia. Un estudio clínico patológico. *Eur J Gynaecol Oncol* 1999; 20: 124.
42. Donati Catro Andrea. Masas anexiales. Guía de práctica clínica. Año 2014, revisión 1. Páginas 1-16.
43. Cajal R, García-Briz H, González-Hinojosa J. Clínica, diagnóstico y tratamiento de los tumores benignos de ovario. *Fundamentos de ginecología (SEGO)*. Capítulo 35.
44. Bajo Arenas, J. M. *Fundamentos de ginecología*. Editorial Médica Panamericana, Buenos Aires, 2009.
45. Enrique Gómez Bravo Topete, Olga Magdalena Flores Bringas, Jorge Sánchez Zárate. *Medicina de urgencias primer nivel de atención. Sección 7. Urgencias ginecológicas. Quistes funcionales de ovario*. Diciembre 10, 2004. Toluca, México.
46. Zenteno GG. Síndrome agudo doloroso por tumoraciones funcionales del ovario. *Ginecol Obstet Mex* 2004; 72:287-94.
47. Couse JF, Yates MM, Sanford R, Nyska A, Nilson JH, Korach KS. Formation of cystic ovarian follicles associated with elevated luteinizing hormone requires estrogen receptorbeta. *Endocrinology* 2004 Oct;145(10):4693-702.
48. Marret H. Doppler ultrasonography in the diagnosis cysts: indications, pertinence and diagnostic criteria. *J Gynecol Obstet Biol Reprod*. 2001 Nov; 30(1 Suppl): S20-33.
49. Álvarez A. Correlación ultrasonográfica e histopatológica de los tumores de ovario. *Rev Cubana de Obstetricia y Ginecología* 2010;36(1) 86-96 [en línea]

- [accesado el 12Feb 2012]. Disponible en:
<http://scielo.sld.cu/pdf/gin/v36n1/gin11110.pdf>
50. Arteaga A, Gonzales D. Cáncer de ovario: diagnóstico y tratamiento. *Ginecol Obstet Mex* 2010; 78(4): S415-S435. [en línea] [accesado 13 Feb 2012]. Disponible en:
http://www.artemisaenlinea.org.mx/acervo/pdf/ginecologia_obstetricia_mexico/10Cancerdeovario.pdf
51. Inmaculada Orensanz Fernández. Aplicación de la ecografía tridimensional y de la angiografía power Doppler tridimensional al estudio de las tumoraciones anexiales complejas. Universidad Autónoma de Madrid. Facultad de medicina. Departamento de Obstetricia y Ginecología. Tesis doctoral. Madrid, 2008.
52. Prat J. Anatomía patológica de los tumores ováricos epiteliales. En Cabero Roura LI, Iglesias Guiu X, Balagueró Lladó LI, Xercavins Montosa J. IX curso intensivo de formación continuada en Ginecología Oncológica. Madrid: Ergón 2002.p.265-268.
53. Martí L. Diagnóstico y estadificación del cáncer de ovario. En Cabero Roura LI, Iglesias Guiu X, Balagueró Lladó LI, Xercavins Montosa J. IX curso intensivo de formación continuada en Ginecología Oncológica. Madrid: Ergón 2002.p.279-286.
54. Rosai J. Female reproductive system. En Rosai J. *Surgical Pathology Vol 2*. Londres: Mosby; 2004.p.1649-1736.
55. Rodríguez Oliver AJ, Aguilar Romero MT, Carrillo Badillo MP, Fernández Parra J, Montoya Ventoso F. Tratamiento laparoscópico del quiste dermoide de ovario. Factores asociados a la rotura intraoperatoria, trascendencia clínica y resultados. *Prog Obstet Ginecol*. 2011; 54(7): 358-362.
56. Young RC. Neoplasias ginecológicas malignas. En Harrison TR. *En Principios de Medicina Interna 14ª edición vol 1*. Madrid: MC Graw Hill; 2000.p.691-697.
57. Disaia PJ, Creasman WT. Células germinales, estroma y otros tumores de ovario. En: *Clinical Gynecologic Oncology, 7th*, Mosby-Elsevier, 2007. p.381.

58. Caspi B, Lerner-Geva L, Dahan M, y col. Un posible factor genético en la patogénesis de los quistes dermoides ováricos. *Gynecol Obstet Invest* 2003; 56: 203.
59. Hackethal A, Brueggmann D, Bohlmann MK y col. Carcinoma de células escamosas en teratoma quístico maduro del ovario: revisión sistemática y análisis de datos publicados. *Lancet Oncol* 2008; 9: 1173.
60. Smith HO, Berwick M, Verschraegen CF, et al. Incidencia y tasas de supervivencia para los tumores de células germinales malignas femeninas. *Obstet Gynecol* 2006; 107: 1075.
61. La Vecchia C, Morris HB, Draper GJ. Tumores ováricos malignos en la infancia en Gran Bretaña, 1962-78. *Br J Cancer* 1983; 48: 363.
62. La Vecchia C, Morris HB, Draper GJ. Tumores ováricos malignos en la infancia en Gran Bretaña, 1962-78. *Br J Cancer* 1983; 48: 363.
63. Levato F, Martinello R, Campobasso C, Porto S. LDH y LDH isoenzimas en el disgerminoma ovárico. *Eur J Gynaecol Oncol* 1995; 16: 212.
64. Schwartz PE, Morris JM. Deshidrogenasa láctica en suero: un marcador tumoral para disgerminoma. *Obstet Gynecol* 1988; 72: 511.
65. Norris HJ, Zirkin HJ, Benson WL. Teratoma inmaduro (maligno) del ovario: un estudio clínico y patológico de 58 casos. *Cancer* 1976; 37: 2359.
66. Woodruff JD, Protos P, Peterson WF. Teratomas de ovario. Relación de factores histológicos y ontogénicos con el pronóstico. *Am J Obstet Gynecol* 1968; 102: 702.
67. Berek JS, Hacker NF. Cáncer no epitelial de ovario y trompa de Falopio. En: *Practical Gynecologic Oncology*, 4th, Berek JS, Hacker NF (Eds), Lippincott Williams & Wilkins, Philadelphia 2005. p.511.
68. Shah JP, Kumar S, Bryant CS, et al. Un análisis basado en la población de 788 casos de tumores del saco vitelino: una comparación de hombres y mujeres. *Int J Cancer* 2008; 123: 2671.
69. Kurman RJ, Norris HJ. Tumor del seno endodérmico del ovario: un análisis clínico y patológico de 71 casos. *Cancer* 1976; 38: 2404.

70. Talerman A, Haije WG, Baggerman L. Suero alfafetoproteína (AFP) en el diagnóstico y manejo del tumor del seno endodérmico (saco vitelino) y el tumor mixto de células germinales del ovario. *Cancer* 1978; 41: 272.
71. Gershenson DM, Del Junco G, Herson J, Rutledge FN. Tumor del seno endodérmico del ovario: la experiencia del MD Anderson. *Obstet Gynecol* 1983; 61: 194.
72. Kawai M, Kano T, Kikkawa F, y col. Siete marcadores tumorales en tumores de células germinales benignas y malignas del ovario. *Gynecol Oncol* 1992; 45: 248.
73. Abu-Rustum NR, Aghajanian C. Manejo de tumores malignos de células germinales del ovario. *Semin Oncol* 1998; 25: 235.
74. Ueda G, Abe Y, Yoshida M, Fujiwara T. Carcinoma embrionario de ovario: una supervivencia de seis años. *Int J Gynaecol Obstet* 1990; 31: 287.
75. Disaia PJ, Creasman WT. Células germinales, estroma y otros tumores de ovario. En: *Clinical Gynecologic Oncology*, 7th, Mosby-Elsevier, 2007. p.379.
76. Wheeler CA, Davis S, Degefu S, et al. Coriocarcinoma de ovario: un diagnóstico difícil de un tumor inusual y una revisión del efecto gancho. *Obstet Gynecol* 1990; 75: 547.
77. Cunanan RG Jr, Lippes J, Tancinco PA. Coriocarcinoma del ovario con embarazo normal coexistente. *Obstet Gynecol* 1980; 55: 669.
78. Fisher RA, Newlands ES, Jeffreys AJ, et al. Tumores trofoblásticos gestacionales y no gestacionales distinguidos por análisis de ADN. *Cancer* 1992; 69: 839.
79. Sociedad Española de Ginecología y Obstetricia. Diagnóstico y tratamiento de las masas anexiales. Protocolo de actuación de la SEGO. Madrid: SEGO; 2005
80. Antila R, Jalkanen J, Heikinheimo O. Comparison of secondary and primary ovarian malignancies reveals differences in their pre-and perioperative characteristics. *Gynecol Oncol* 2006; 101:97-101
81. Sociedad Española de Ginecología y Obstetricia. Ecografía en Oncología Ginecológica. Protocolo de actuación de la SEGO. Madrid: SEGO; 2005

82. Sociedad Española de Ginecología y Obstetricia. Diagnóstico Precoz del Cáncer Genital Femenino. Protocolo de actuación de la SEGO. Madrid: SEGO; 2005
83. Padilla, L. a., Radosevich, D. M., & Milad, M. P. (2005). Limitations of the pelvic examination for evaluation of the female pelvic organs. *International Journal of Gynecology and Obstetrics*, 88(1), 84–88. <http://doi.org/10.1016/j.ijgo.2004.09.015>
84. Padilla, L. a., Radosevich, D. M., & Milad, M. P. (2000). Accuracy of the pelvic examination in detecting adnexal masses. *Obstetrics and Gynecology*, 96(4), 593–598. [http://doi.org/10.1016/S0029-7844\(00\)00970-4](http://doi.org/10.1016/S0029-7844(00)00970-4)
85. Roman LD, Muderspach LI, Stein SM, Laifer-Narin S, Groshen S, Morrow CP. Pelvic examination, tumor marker level, and gray-scale and Doppler Sonography in the prediction of pelvic cáncer. *Obstet Gynecol*. 1997 Apr;89(4):493-500.
86. Schutter EMJ, Davelaar EM, van Kamp GJ, Verstraeten RA, Kenemans P, Verheijen RHM. The differential diagnostic potential of a panel of tumor markers (CA125, CA15-3, and CA72-4 antigens) in patients with a pelvic mass. *Am J Obstet Gynecol* 2002; 187:385-392
87. Sociedad Española de Ginecología y Obstetricia. Marcadores tumorales. Documento de consenso de la SEGO. Madrid: SEGO; 2001.
88. Olivier RI, Lubsen-Brandsma MAC, Verhoef S, van Beurden M. CA 125 and transvaginal ultrasound monitoring in high-risk women cannot prevent the diagnosis of advanced ovarian cancer. *Gynecol Oncol* 2006; 100:20-26
89. E L Moss, J Hollingworth, Et al. The role of CA125 in clinical practice. *J. Clin. Pathol.* 2005;58;308-312
90. Bast RC, Feeney M, Lazarus H, et al. Reactivity of a monoclonal antibody with human ovarian carcinoma. *J Clin Invest* 1981; 68:1331–7.
91. Palmer C, Pratt J, Basu B, Earl H. A study to evaluate the use of CA125 in ovarian cancer follow-up: A change in practice led by patient preference. *Gynecologic Oncology* 2006; 101:4-11

92. Bon GG, Kenemans P, Verstraeten R, Van Kamp GJ, Hilgers J. Serum tumor marker immunoassays in gynecologic oncology: establishment of reference values. *Am J Obstet Gynecol*. 1996 Jan;174(1 pt 1):107-14
93. Alcázar JL, Errasti T, Zornoza A, Mínguez JA, Galán MJ. Transvaginal color Doppler ultrasonography and CA-125 in suspicious Adnexal masses. *Internat J Gynecol Obstet* 1999; 66:255-261
94. Garcia J, Sainz J, Artura A, Caballero V. torsión anexial sn patología ovárica en gestante del tercer trimestre. *Rev chil obstet ginecol* 2012;77(1):55-57 [en línea] [accesado 29 marzo] disponible en: <http://www.revistasochog.cl/files/pdf/CASOSCLINICOS043.pdf>
95. American college of Surgenos,.org, Chicago, Illinois [actualizada 31 de enero de 2008]. Disponible en <http://www.facs.org>
96. Sociedad Española de Ginecología y Obstetricia. Ecografía en Oncología Ginecológica. Protocolo de actuación de la SEGO. Madrid: SEGO; 2005.
97. Kurjak A, Prka M, Pascual MA, Bajo Arenas JM. Assessment of Norma land Abnormal Ovarios by Transvaginal Sonography. En Kurjak A, Bajo Arenas J. Donald School Texbook of Transvaginal Sonography. Nueva Delhi: Jaypee Brothers Medical Publisher 2005.p. 446-464.
98. Kubik-Huch RA, Dörffler W, von Schulthess GK, Marincek B, Köchli OR, Seifert B, Haller U, Steinert HC. Value of (18F) FDG positron emission tomography, computed tomography, and magnetic resonance imaging in diagnosing primary and recurrent ovarian carcinoma. *Eur. Radiol* 2000; 10:761-767.
99. Puerto B, Martínez JM, Martínez S. Técnicas de imagen en el diagnóstico del cáncer de ovario. En Cabero Roura LI, Iglesias Guiu X, Balagueró LLadó LI, Xercavins Montosa J. IX curso intensivo de formación continuada en Ginecología Oncológica. Madrid:Ergón 2002.p.287-.298
100. Ulusoy S, Akbayir O, Numanoglu C, Ulusoy N, Odabas E, et al. The risk of malignancy index in discrimination of adnexal masses. *Clinical Practice. International Journal of Gynecology and Obstetrics* 2007; 96: 186–19.

101. Van den Akker P, Aalders A, Snijders M, Kluivers K, Samlal R, W. Evaluation of the risk of malignancy index in daily clinical management of adnexal masses. *Gynecologic Oncology* 2010; 116: 384–388.
102. Graham L. ACOG Releases Guidelines on Management of Adnexal Masses. *American Family Physician* 2008; 77(9): 1320-23.
103. Yamamoto Y, Yamada R, Oguri H, Maeda N, Fukaya T. Comparison of four malignancy risk indices in the preoperative evaluation of patients with pelvic masses. *EJOG & RB* 2009; 144: 163 – 167.
104. Sassone M, Transvaginal Sonographic Characterization of Ovarian Disease: Evaluation of a New Scoring System to Predict Ovarian Malignancy. *Obstet Gynecol* 1991; 78:70-6.
105. Tingulstad S, Hagen B, Skjeldestad FE, Onsrud M, Kiserud T, Halvorsen T, et al. Evaluation of a risk of malignancy index based on serum CA125, ultrasound findings and menopausal status in the preoperative diagnosis of pelvic masses. *Br J Obstet Gynaecol* 1996; 103:826–31.
106. Tingulstad S, Hagen B, Skjeldestad FE, Halvorsen T, Nustad K, Onsrud M. The riskof-malignancy index to evaluate potential ovarian cancers in local hospitals. *Obstet Gynecol* 1999; 93:448–52.
107. Jacobs I, Oram D, Fairbanks J. A risk of malignancy index incorporating Ca 125, ultrasound and menopausal status for the accurate preoperative diagnosis of ovarian cancer. *BJOG* 1990; 97(10):922 -929.
108. Sarfati R y Magnin C. Traitement chirurgical des tumeurs bénignes de l'ovaire. *Encycl Méd Chir, Gynécologie*, 630-H-10, 2000, 8 p.
109. Sherard III GB, Hodson CA, Williams HJ, Semer DA, Hadi HA y Tait DL. Adnexal masses and pregnancy: a 12-year experience. *Am J Obstet Gynecol* 2003; 189: 358-61
110. Canis M, Mage G, Wattiez A, Masson FN, Pouly JL, Botchorishvili R, Manhes H y Bruhat MA. Operative laparoscopy and the adnexal mass: where to set the limit? *J Gynecol Obstet Biol Reprod* 1997; 26: 293-303
111. Manzini JL. Declaración de Helsinki: principios éticos para la investigación médica sobre sujetos humanos. *Acta Bioethica* 2000; VI (2):321.

112. Rodríguez Oliver Antonio, Pérez Herrezuelo Isabel, Fernández Parra Jorge, Conducta ante una masa anexial. Servicio de Obstetricia y Ginecología. Hospital Universitario Virgen de las Nieves (Granada) 2009.
113. International Ethical Guidelines for Biomedical Research Involving Human Subjects. Prepared by the Council for International Organizations of Medical Sciences (CIOMS) in collaboration with the World Health Organization (WHO). Genova, 2002.
114. Manzini JL. Declaración de Helsinki: principios éticos para la investigación médica sobre sujetos humanos. *Acta Bioethica* 2015; VI (2): 321.
115. International Ethical Guidelines for Biomedical Research Involving Human Subjects. Prepared by the Council for International Organizations of Medical Sciences (CIOMS) in collaboration with the World Health Organization (WHO). Genova, 2017.
116. Aibar L. (2009). Valoración prequirúrgica de una masa anexial. Servicio de Obstetricia y Ginecología Hospital Universitario Virgen de las Nieves. Granada.
117. Al Jama FE, al Ghamdi AA, Gasim T, al Dakhiel SA, Rahman J, Rahman MS. Ovarian tumors in children and adolescents — a clinical study of 52 patients in a university hospital. *J Pediatr Adolesc Gynecol*. 2011;24:25–8.
118. Claudia Urbina Ítherr Sandoval, Tumoración anexial en adolescentes. *Rev Per Gineco/ Obstet* 2015;51 15-18.
119. Vázquez Rueda F, et al. Análisis de los tumores sólidos ováricos pediátricos en nuestra población. *An Pediatr (Barc)*. 2019. <https://doi.org/10.1016/j.anpedi.2019.02.002>.
120. Mingxing Zhang , Wei Jiang, Guiling Li , Congjian Xu. Masas ováricas en adolescentes: un análisis de 521 casos clínicos. *Pediatr Adolesc Gynecol*. 2014 junio; 27 (3): e73-7. doi: 10.1016 / j.jpag.2013.07.007.
121. MF Brown , A Hebra , K McGeehin , AJ Ross 3rd. Masas ováricas en niños: una revisión de 91 casos de masas malignas y benignas. *J Pediatr Surg*. Julio de 2013; 28 (7): 9303. doi: 10.1016 / 0022-3468 (93) 90700-u.

122. Sarah C Oltmann, Nilda García, Robert Barber, Rong Huang, Barry Hicks, Anne Fischer. ¿Podemos arriesgarnos preoperatoriamente a estratificar las masas ováricas para malignidad?. J Pediatr Surg 2010 enero; 45 (1): 130-4. doi: 10.1016 / j.jpedsurg.2009.10.022.

XII. ANEXOS

XII.1. Cronograma

Variables	Tiempo: 2019	
Selección del tema	2019	Agosto
Búsqueda de referencias		Agosto-Diciembre
Elaboración del anteproyecto		Octubre-Marzo
Sometimiento y aprobación	2020	Marzo
Ejecución de las encuestas		Abril
Tabulación y análisis de la información		Mayo
Redacción del informe		Mayo / Junio
Revisión del informe		Junio
Encuadernación		Junio
Presentación		Junio

XII.2. Instrumento de recolección de datos.

FRECUENCIA DE TUMORACIONES DE OVARIO EN PACIENTES ADOLESCENTES QUE ASISTIERON A CONSULTA DE GINECOLOGÍA ONCOLÓGICA DEL INSTITUTO DE ONCOLOGÍA DR. HERIBERTO PIETER. JULIO, 2017 – MARZO, 2020.

Expediente #: _____

1. Edad: _____ años

2. Hallazgos clínicos: Dolor abdominal _____ Dolor pélvico _____ Masa palpable _____
Alteraciones menstruales _____

3. Métodos Diagnósticos: Ecografía _____ Resonancia Magnética _____
Tomografía Axial Computarizada _____ Marcadores tumorales _____

4. Características Ecográficas: _____

5. Tamaño del tumor: _____

6. Diagnóstico pre quirúrgico: _____

7. Comportamiento anatomopatológico

Tumoración benigna _____

Tumoración Maligna _____

Tumoración Bordeline _____

8. Diagnóstico post operatorio

Tipo Histológico: _____

XII.3. Costos y recursos

XII.3.1. Humanos			
<ul style="list-style-type: none"> • 1 sustentante • 1 asesor (metodológico y clínico) • Personal medico calificado en número de cuatro • Personas que participaron en el estudio 			
XII.3.2. Equipos y materiales	Cantidad	Precio	Total
Papel bond 20 (8 1/2 x 11)	1 resmas	80.00	240.00
Papel Mistique	1 resmas	180.00	540.00
Lápices	2 unidades	3.00	36.00
Borras	2 unidades	4.00	24.00
Bolígrafos	2 unidades	3.00	36.00
Sacapuntas	2 unidades	3.00	18.00
Computador Hardware: Pentium III 700 Mhz; 128 MB RAM; 20 GB H.D.;CD-ROM 52x Impresora HP 932c Scanner: Microteck 3700			
Software: Microsoft Windows XP Microsoft Office XP MSN internet service Omnipage Pro 10 Dragon Naturally Speaking Easy CD Creator 2.0			
Presentación: Sony SVGA VPL-SC2 Digital data projector			
Cartuchos HP 45 A y 78 D	2 unidades	600.00	1,200.00
Calculadoras	2 unidades	75.00	150.00
XII.3.3. Información			
Adquisición de libros Revistas Otros documentos Referencias bibliográficas (ver listado de referencias)			
XII.3.4. Económicos*			
Papelería (copias)	1200 copias	00.35	420.00
Encuadernación	12 informes	80.00	960.00
Alimentación			1,200.00
Transporte			5,000.00
Inscripción al curso			2,000.00
Inscripción del anteproyecto			
Inscripción de la tesis			
Imprevistos 10%			
Total			\$11,824.00

*Los costos totales de la investigación fueron cubiertos por el sustentante.

XII.4. Evaluación

Sustentante:

Dra. Glennys Milagros Acosta Mendoza

Asesores:

Dr. Álvaro Gartner
(clínico)

Rubén Darío Pimentel
(Metodológico)

Jurado:

Dr. Yunior Pimentel

Dr. Zacarias Marte Portorreal

Dra. Nidia Suero Monero

Autoridades:

Dr. Víctor Manuel Félix Félix
Coordinador de la Residencia

Dr. Luis Santana Honrado
Jefe de departamento

Dr. Álvaro Gartner Caballero
Jefe de Enseñanza

Dra. Claridania Rodríguez
Coordinadora de pos grado y
Residencias medicas Decana

Dr. Willian Duke
Decano Facultad de Ciencias de la Salud

Fecha de presentación: _____

Calificación: _____ puntos.