INMUNODEFICIENCIA CON HIPER IGM A PROPOSITO DE DOS CASOS

Erwin Cruz Bournigal
M.C. García Rodríguez
G. Fontan
F. Lorente
J.A. Ojeda

En 1961, Rosen y Cols[1] describen dos niños afectados de infecciones a repetición y cuyo estudio inmunológico reveló una ausencia de IgG e IgA con aumento de IgM y una inmunidad celular específica normal. Más tarde, este cuadro fue reconocido como ligado al sexo.[2] Desde 1971[3] es reconocido como entidad aislada y desde entonces recibe el nombre de Inmunodeficiencia ligada al sexo con Hiper IgM.

Presentamos dos hermanos, uno de tres años y otro de 8 meses, con las características inmunológicas antes descritas.

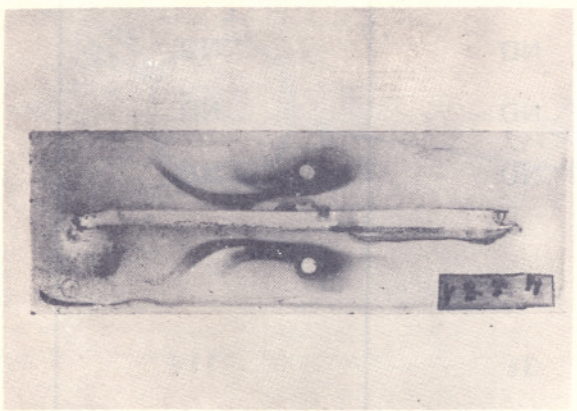

FIG. I.
Inmunoelectroforesis de suero del enfermo (pocillo superior) contra antisuero anticadenas pesadas. En el pocillo inferior suero control. Explicación en el texto.

CASO I.

Varón de tres años remitido desde el servicio de urgencias por presentar otitis supurada, diarreas y procesos broncopulmonares a repetición. Producto de embarazo normal, parto instrumental (forceps) con peso de 3,700 g. Período neonatal sin incidencias. Vacunado de BCG, DTP y Polio. Los cuadros diarreicos y las bronquitis se iniciaron a los seis meses de vida habiendo padecido una neumonía de lóbulo medio a los 2 1/2 años.

Antecedentes familiares: Padres sanos, no consanguíneos. Hermano fallecido a los 4 meses de vida de bronconeumonía.

A la exploración física se encontró un niño con retraso pondero estatural, (P3) supuración bilateral de oídos, adenopatías cervicales bilaterales tamaño garbanzo, duras, no adheridas a planos profundos, ausencia de tejido amigdalino.

Exámenes complementarios que comprendieron: radiografías de senos paranasales, lateral de faringe y tórax normales, así como hemogramas y fórmula leucocitaria, SMA12, células LE, orina y medulograma.

Una Biopsia de ganglio linfático inguinal tras estimulación regional con vacuna tifo–para–tífica suministró la siguiente descripción anatomo–patológica: Absoluta despoblación de la zona cortical no encontrándose a ningún nivel folículos linfoides ni centros germinales. La zona paracortical tiene una población de linfocitos maduros prácticamente normal y se ven numerosas vénulas postcapilares con endotelios prominentes. Con las técnicas histológicas habituales son muy escasas las células plasmáticas reconocibles.

En resumen, la imagen histológica es muy similar a la que se ve en los enfermos con Aganmaglobulinemia.

CASO II

Varón de ocho meses hermano del anterior enviado al servicio de inmunología para evaluación.

Producto de embarazo y parto normales, peso 4,400 g.; período neonatal sin insidencias. Vacunas BCG DTP y Polio.

Antecedentes personales: Muguet a los 30 días de vida que cedió a tratamiento convencional. No infecciones, salvo un proceso febril de 8 días de duración, etiquetado en el servicio de urgencias de faringo amigda-

Del Servicio de Inmunoalergia Clínica Infantil La Paz, Madrid.

TABLA I ESTUDIO DE INMUNIDAD ESPECIFICA

IgS	CASO 1	CASO 2
IgG	45'5	54
IgA	< 3	9'5
IgM	350	78
IgD	8	< 3
IgE	30	40
Ac. Forssman	1/16	1/2
Ac. heterófilo aglutinante	1/4	1/8
Ac. anti–cándida	ND*	1/20**
Iso hemaglutininas anti–B	1/16	1/8
Ac. anti–Polio	ND	ND
Ac. anti–Sarampión	ND	ND
Ac. tras vacunación tifo–paralítica	ND	ND
Linfocitos portadores de Igs. de membrana:		
IgG	3%	11%
IgA	6%	6%
IgM	8'5%	6%
IgD	3%	3%
E A C	12%	11%
E A	8%	13%
E	35%	41%
P H A	Normal	Normal

* ND = No Detectable

** Tras tratamiento del Suero con 2 Mercapto Etanol–ND.

FIGURA II

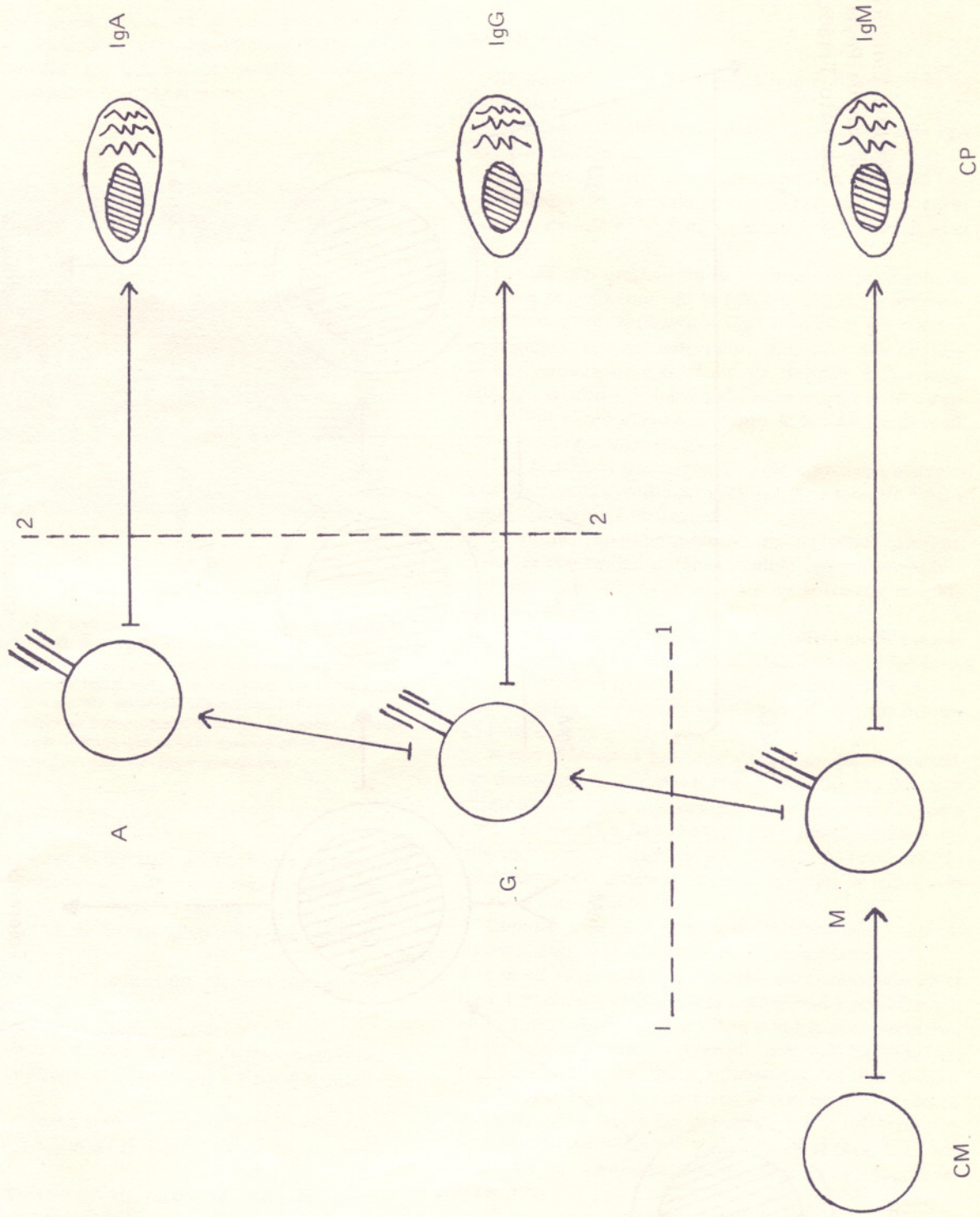

FIGURA III

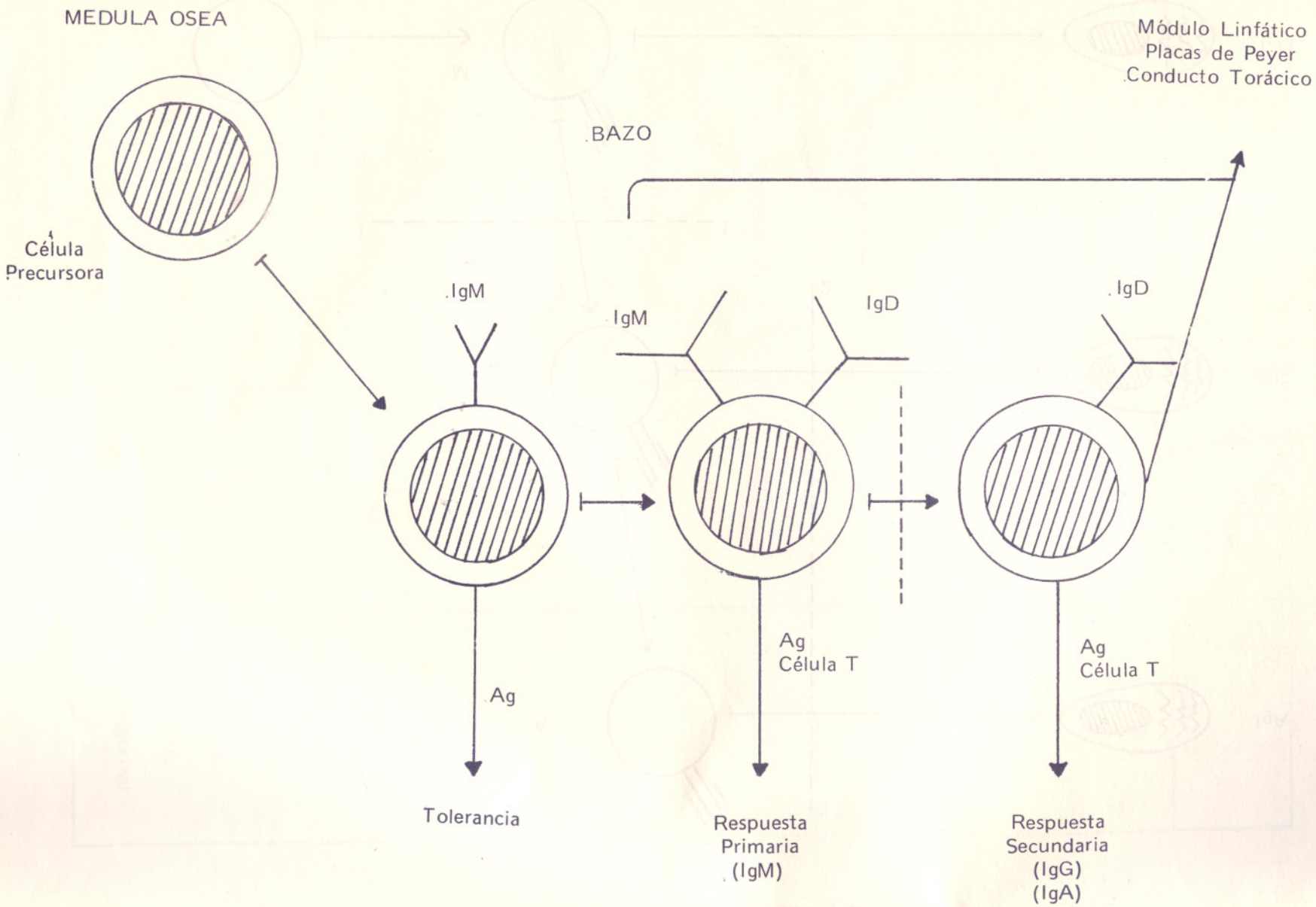
MEDULA OSEA
Módulo Linfático
Placas de Peyer
Conducto Torácico
BAZO
Célula
Precursora
IgM
IgM
IgD
IgD
Ag
Ag
Célula T
Ag
Célula T
Tolerancia
Respuesta
Primaria
(IgM)
Respuesta
Secundaria
(IgG)
(IgA)

litis.

A la exploración física no se consignan hallazgos patológicos. Exámenes complementarios como en el Caso I normales. La biopsia de ganglio resultó con iguales características que el hermano.

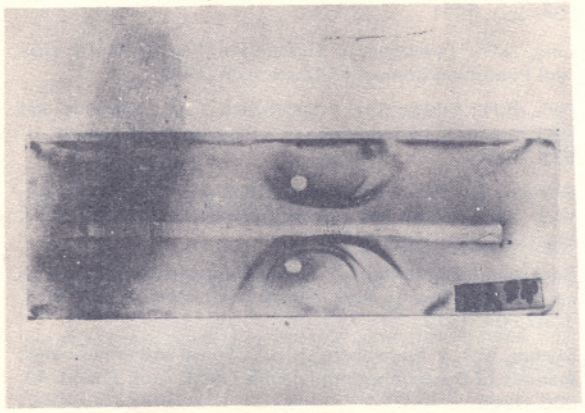

FIG. II.

Desarrollo del B linfocito hasta célula plasmática. La célula madre linfoide (CM) se transforma en linfocito (BL) portador de IgM en membrana que a su vez se transformaría sucesivamente en portador de IgB e IgA. Tras contacto con el antígeno se transformaría a su vez en célula plasmática (CP) productora de las correspondientes inmunoglobulinas. Los bloqueos teóricos en la diferenciación linfoide que pueden resultar en la deficiencia de IgM e IgA están marcadas con línea discontinua.

ESTUDIO INMUNOLOGICO:

En ambos casos se emplearon las siguientes técnicas:

1. Inmunoelectroforesis con antisueros anticadenas pesadas según técnica de Scheidegger.[4]
2. Cuantificación de inmunoglobulinas por método de Mancini.
3. Mediación de anticuerpos por técnicas standard de laboratorio.
4. Anticuerpos anticándida según Preisler.[5]
5. Estudio de linfocitos portadores de inmunoglobulina de membrana según técnica de Rabellino modificada.[6]
6. Linfocitos portadores de receptores para C3b (rosetas EAC) según STJERNWARD ligeramente modificada.[7]
7. Rosetas portadoras de receptores para Fc según Frôland (Rosetas EA).[8]
8. Estimulación blástica de linfocitos según técnica de Ling.[9]
9. Test de NBT según Park.[10]
10. Fagocitosis y muerte intracelular de cándidas según Lehrer.
11. Quimiotaxis de neutrófilos y poder quimiotáctico

RESULTADOS:

El estudio de la inmunidad humoral específica se halla reseñado en la Tabla I.

La Inmunoelectroforesis mostró una ausencia de IgA con disminución de la IgG y aumento de la IgM (Fig. I). La cuantificación de las inmunoglobulinas demostró una disminución en los valores de IgG e IgA con cifras elevadas de IgM en el Caso I, siendo la IgM normal en el Caso II.

Existía una producción de anticuerpos, pero sólo de aquéllos dependientes de la IgM como son las isohemaglutininas y los anticuerpos Forssman. Los anticuerpos anticándida no se detectaron tras tratamiento con 2–mercaptoetanol con el fin de destruir la actividad IgM. Un análisis por inmunodifusión radial reveló ausencia de IgA secretoria con aumento de la IgM posiblemente de índole compensatoria.

Los linfocitos portadores de IgM estuvieron discretamente elevados siendo normales los portadores de EAC y EA así como los T linfocitos.

La fitohemaglutinima fue normal en ambos casos, así como la reactividad cutánea medida por hipersensibilidad retardada ante la respuesta a los antígenos candidina, varidasa y Mantoux.

El análisis de la inmunidad inespecífica medida por el estudio de C3, C4 y C5, inmunocitoadherencia, fagocitosis y muerte intracelular para cándidas, así como la quimiotaxis y el poder quimiotáctico sérico, fue normal en ambos casos.

Ambos hermanos fueron tratados con gammaglobulina comercial a una dosis inicial de 200 mg./kg. y a continuación a 50 mg. por Kg. cada 15 días. Con esta pauta terapéutica han desaparecido completamente las infecciones en el Caso I y en el Caso II ha permanecido totalmente asintomático tres años después de haber sido hecho el diagnóstico.

Durante todo este tiempo no han aparecido anomalías hematológicas ni anticuerpos antinucleares.

Las cifras de IgM han variado, permaneciendo en el Caso I en cifras superiores a la normalidad y en el Caso II en el límite superior a las cifras consideradas normales. El título de anticuerpos mediados por IgM ha aumentado, permaneciendo bajos o ausentes los anticuerpos mediados por IgG. En resumen, el estudio inmunológico de estos niños revela un déficit de IgA e IgG, con una IgM normal en el caso II y elevada en el Caso I, siendo normales la inmunidad inespecífica como la celular específica.

Hemos tenido la oportunidad de estudiar a los padres y hermano de los enfermos y en ellos no se detectaron anomalías inmunológicas.

COMENTARIOS:

Este cuadro ha sido descrito como ligado al sexo, aunque se han comunicado casos no familiares; la histo-

ria positiva de nuestros enfermos sugiere una herencia ligada al sexo.

La asociación con enfermedades autoinmunes se ha descrito como frecuente,[12-13] lo que no sucedía en nuestros casos, quizás por el corto tiempo de seguimiento.

Se ha discutido la terapéutica con gamaglobulinas[14] por el hecho de que éstas sólo aportan niveles suficientes de IgG y que esto podría frenar la producción de IgM que constituye la única defensa natural mediada por anticuerpos en estos niños. Es probable que así ocurra, lo que podría explicar el que, en el Caso II, los niveles de IgM estén dentro de los niveles considerados normales. En todo caso, en nuestros enfermos la terapéutica con gamaglobulina ha dado resultados clínicos satisfactorios.

ETIOPATOGENIA:

Para explicar la posible patogenia del cuadro se podría recurrir a dos teorías:

a) Según Cooper[14] podría existir un cistrón que haría cambiar el linfocito B originariamente productor de IgM en productor de IgG e IgA. En esta hipótesis el defecto podría estar en el nivel I o II de la Fig. II.

b) Según Vitetta, que parece dar una hipótesis más aceptable,[15] el fallo estaría en el nivel I de la Fig. III, dando lugar a ausencia de respuesta secundaria y por lo tanto no habría producción de IgG e IgA, aunque sí de IgM.

Ambas hipótesis podrían explicar la patogenia del defecto, siendo la Hiper IgM un claro mecanismo compensador ante la ausencia de las otras inmunoglobulinas.

La realidad es que la patogenia del cuadro permanece oscuro; es posible que pueda haber un defecto a nivel de genes reguladores aunque también podría ser que hayan fallos a otros niveles del sistema inmunitario y que no sea sólo un simple defecto de inmunidad humoral.

BIBLIOGRAFIA

(1) Rosen, F.S., Kevy, S.V., Merler, E., Janeway, C.A. y Gitlin, D.: Recurrent Bacterial Infections and Dysgammablunemia. Deficiency of 7 S Gammaglubulina in the Presence of Elevated 19 S Gammaglobulins. Pediatrics 28, 182–195, 1961.

(2) Huntley, C.C., Lafferty, J.W. y Lyerly, A. Antibody deficiency Syndrome with increased gamma 1 M (B 2 M) globulins and absent 1 A (beta s A) globulins and gamma 2 (G) – globulins. Pediatrics, 32: 407, 1963.

(3) Fudenberg H., Good R.A., Goodman H.C., Hitzig W., Kunkel H.G., Roitt, I., T., Rosen, F.S., Rowe, D.S. Seligman, M., y Soothil, J.R.: Primary Inmunodeficiencies: Report of a W. H. O. C. Pediatrics, 47:927; 1971.

(4) Scheidegger, J.J.: Une micromethole de L'inmunoelectrophorese; Int. Arch. Allergy, 7:103, 1955.

(5) Preisler, H.D., Hassenclever, H.F., y Levitan, A.A.: Serologic diagnosis of disseminated candidiasis in patients with acute leukemia; Ann. Intern. Med., 70:19, 1969.

(6) Rabelino, E.; Colon, S.; Grey, H.M., y Unanue, E.R.: Inmunoglobulins of the surface of lymphocytes. I. Distribution and quantitation, J. Exp. Med., 133:156, 1971.

(7) García Rodríguez, M.C.; Fontan, G., y Ojeda, J.A.: Test de Rosetas. Algunas consideraciones técnicas y aplicación clínica en Inmunodeficiencias, Allergol. et Inmunopathol., II:249, 1974.

(8) Froland, S.; Natving, J.B.; Berdal, P.: Surface–bound Inmunoglobulin as a marker of B Lymphocytes in man. Neture 234–251, 1971

(9) Ling, N.R.: Lymphocyte Stimulation, Pág. 37. North Holland Publishing Company; Amsterdam, 1968.

(10) Park, B.H.; Fikrig, S.M. y Smithwick, E.M.: Infection and NBT reduction by neutrophils: A diagnostic aid, Lancet, II: 532, 1968.

(11) Boyden, S.: The chemotactic effect of mixtures of antibody and antigen on polymorphonuclear leykocytes, J. Exp. Med., 115:453, 1962.

(12) Buchanan, N.; Kagan, E.: Tipe I Dysgamaglobulinemia. A case report Showing auto inmune phenomena. S. Afr. Med. J., 47,907. 1973.

(13) Stiehm, E.R. y Fudemberg, H.H.: Clinical and inmunologic features of Dysgammaglobulinemia Tipe I. Ann. J. Med. 40, 805–1966.

(14) Cooper, M.D., y Lawton, A.R.: Circulating B – cells in the patients with Inmunodeficiency. Amer. J. Path. 69, 513, 1973.

(15) Vitetta, E.S., Cambier, J., S.P. VA, D., Kettman, J.R., y Uhr, J.W.: En Development of Host Defenses, editado por Cooper y Dayton. Raven Press, New York, 1977.