

## SECCION DE OBSERVACIONES CLINICAS

## PIEZA DENTAL DE UNO SE ALOJA EN SENO FRONTAL DE OTRO

\* Dr. José de Jesus Jiménez O.

\* Dr. Félix Desangles

**Resumen:**

Presentamos el caso de un incisivo central superior izquierdo que por un traumatismo se desprendió de su sitio y se incrustó en el seno frontal derecho de otra persona.

**Incrustación de pieza dental****Abstract:**

We present case of a central left superior incisor that because of trauma, became impacted in the right frontal sinus of another person.

**Impactation of dental piece**

El 10 de Septiembre de 1990 se jugaba un juego de softball en Sabayo, Imbert, a unos 20 Km. de Puerto Plata. El juego estaba en su final y el bateador de turno conectó un batazo entre el CF (patrullado por Angel Aramis Muñoz de 26 años) y el RF (defendido por Félix Almonte). Ambos jugadores, tratando de capturar el batazo, sufrieron una fuerte colisión, perdiendo la bola y perdiendo el partido. Los demás miembros de ambos equipos fueron a socorrerlos. Muñoz

sufrió una herida sobre el arco superciliar derecho, por lo que fue traído al Hospital J.M.C. de Stgo. donde le suturaron la herida, partiendo posteriormente para su ciudad natal Puerto Plata.

Félix Almonte, a su retorno a P.P. notó que le faltaba una pieza dentaria. Su odontólogo le recomendó volver al campo de juego a buscar el diente, el cual no apareció. La pieza dentaria era el incisivo central izquierdo.

\* Jefe del Servicio de Medicina Interna, Hosp. José María Cabral y Báez, Santiago, R. D.

\*\* Radiólogo, Hospital José María Cabral y Báez, Santiago, R. D.




Figura No. 1.- A. M. Nótese herida en arco superciliar derecho. Oct. 1990



Figura no. 2.- F. A. Nótese pérdida del incisivo central superior izqdo. Sept. 1990

Un mes más tarde, en Oct. de 1990, Muñoz, el de la herida sobre el arco superciliar derecho comenzó a padecer dolores frontales derechos con eliminación de un material serosanguinolento por la fosa nasal derecha. Se pensó en sinusitis, pero al realizar una placa de cráneo en un centro médico de Puerto Plata, se encontró en el seno frontal derecho de Muñoz la pieza

dental perdida por Almonte durante la colisión un mes antes.

Ambos fueron traídos al Hospital José María Cabral de Stgo, donde el Dr. Joaquín Lora Castro extrajo la pieza dental del seno frontal de Muñoz y prontamente, la Dra. Noemí Ureña injertó dicha pieza en el lugar correspondiente de la arcada dental superior de Almonte, la cual quedó perfecta.

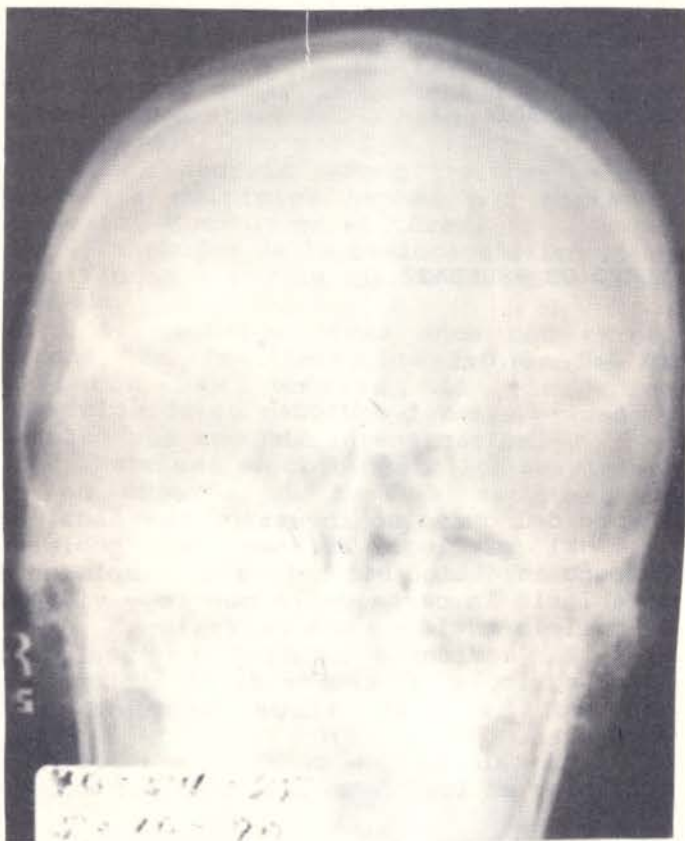

Figura No. 3. Radiografía de cráneo. Nótese la pieza dentaria sobre el arco en el seno frontal lado derecho (flecha)



Figura No. 4. Con su pieza dental reinsertada.

En las fotografías anexas del rostro de ambos, así como la placa del cráneo,

evidenciamos todo lo increíblemente expuesto.