

SECCION DE OBSERVACIONES CLINICAS

AMIOTROFIA ESPINAL PROGRESIVA DE ARAN-DUCHENNE: A PROPOSITO DE UN CASO

José de Jesús Jimenez Olavarrieta

Jefe del Servicio de Medicina Interna, Hospital Regional Universitario José María Cabral y Baez, Santiago, R.D.

Resumen

Presentamos el caso de un agricultor de 75 años de edad, raza mestiza, natural de Licey al Medio, que padecía de hipertensión arterial para lo cual tomaba medicamentos, que desde hacía un año presentaba debilidad en los músculos de la mano que fue ascendiendo en las extremidades superiores con múltiples fasciculaciones en los músculos de brazos y hombros, con extremidades inferiores intactas que corresponde clínicamente con la enfermedad de Aran-Duchenne.

Hacemos una revisión en varios libros de texto de neurología de los rasgos característicos de esta entidad poco común.

Enfermedad de Aran-Duchenne agricultor de 75 años libros de texto de neurología

Abstract

We present the case of a 75 years old farmer, mestizo, from Licey al Medio affected of high blood pressure for which he was taking medication and who for one year presented weakness of the muscles of the hand that was ascending in both superior extremities with multiple fasciculations in the muscles of arms and shoulders, with intact lower extremities, that clinically is characteristic of the Aran-Duchenne's disease.

We review in several textbooks of neurology the classical features of this unusual entity.

Aran-Duchenne's disease 75 years old farmer neurology textbooks

INTRODUCCION

Me permito presentar esta condición poco común. La sinonimia es Atrofia Muscular Progresiva, Atrofia Muscular Mielopática, Poliomiелitis Anterior

Crónica, Enfermedad de Aran-Duchenne, Atrofia Muscular Espinal.¹⁻⁴

Puede definirse esta condición como una atrofia muscular que, tal como su nombre indica, es de carácter progresivo. Suele iniciarse en los

pequeños músculos de la mano y se debe a degeneración de las astas anteriores de la médula (de sus células motoras) o sea la neurona motriz periférica.

En la mayoría de los casos las primeras manifestaciones aparecen en los miembros superiores donde el enfermo nota cierta dificultad para ciertos movimientos de los dedos.

La atrofia muscular se localiza primeramente en los músculos de la eminencia tenar, de manera que el enfermo refiere trastornos en la mayoría de los casos simétricos en los movimientos del pulgar.

Al examinar el dorso de la mano vemos que los surcos de los espacios interóseos se hacen mas marcados por atrofia de los músculos lumbricales.

Pronto se añade la atrofia de los músculos de la eminencia hipotenar y la mano se torna plana, la llamada "mano de mono". Puede presentarse la "mano de garra" por flexión de las dos últimas falanges sobre la primera.

La atrofia de los antebrazos se realiza casi siempre de forma simétrica y de establecimiento muy lento. Si existe parálisis de los flexores de los dedos puede observarse la "mano de predicador" por predominio de los músculos extensores. Cuando se afectan los músculos de la cara posterior del antebrazo la mano adopta la actitud de "colgante o péndula".

Desde el antebrazo la atrofia puede propagarse al brazo, aunque a menudo antes de que se afecten el biceps o el triceps, el deltoides ya participa en el proceso. La atrofia del deltoides se revela por la dificultad de elevar el brazo.

Desde las extremidades superiores la atrofia va extendiéndose fatalmente en un periodo mas o menos prolongado por la musculatura del tronco y región cervical. Al afectarse la cintura escapular, el enfermo presenta una actitud característica de los brazos pendiendo a lo largo del tronco, hallándose imposibilitados para las manipulaciones mas necesarias.

Si el proceso aaciende al bulbo, el paciente presentará una parálisis labioglosolaríngea con trastornos en la deglución, fonación, respiración, etc.

PRESENTACION DE EL CASO

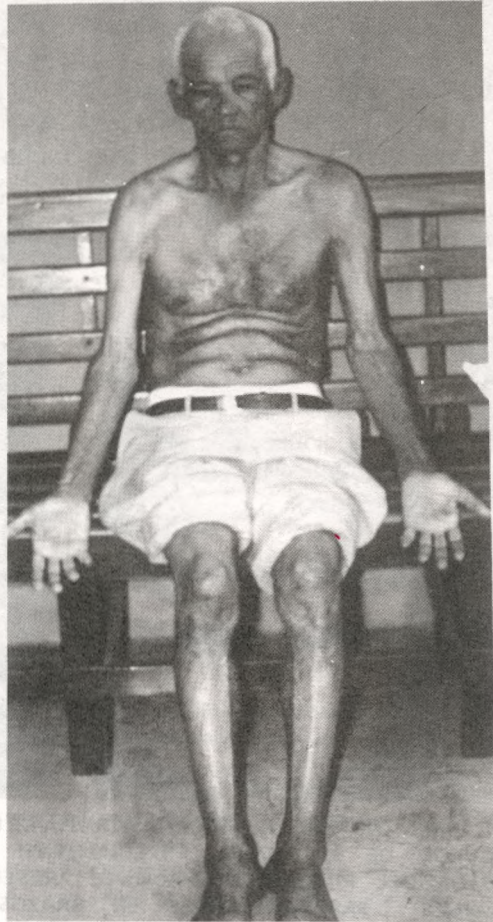


FIGURA No. 1.- AGC, MOSTRANDO SUS ANTEBRAZOS ATROFIADOS, MANOS LISAS, PLANAS, POR ATROFIA DE EMINENCIAS TENARES E HIPOTENARES, CON MULTIPLES FASCICULACIONES EN BRAZOS Y HOMBROS.

A G C de 75 años de edad, masculino, mestizo, agricultor, natural y residente en Licy al Medio, casado dos veces; en el primer matrimonio tuvo cinco hijos y el segundo cinco mas, todos en aparente buen estado de salud.

Niega historia de Fiebre Reumática, chancro sifilítico, blenorragia, diabetes, pleuresia, o infarto del miocardio.

Nos dice que su trabajo como agricultor es un trabajo fuerte, pesado.

Lo vimos por primera vez el 24 de marzo de 1995 cuando nos dijo que su enfermedad se inició por debilidad en los músculos de ambas manos un año atrás.

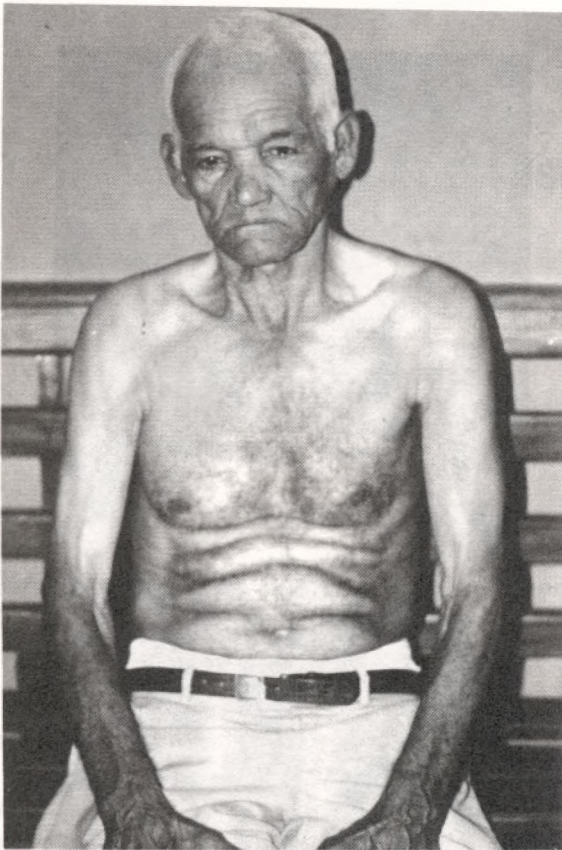


FIGURA No. 2.- NOTESE LA MARCADA ATROFIA DE LOS MUSCULOS DE LA MANO, ESPECIALMENTE EL ADUCTOR DEL PULGAR. EL PACIENTE PRESENTA MULTIPLES FASCICULACIONES EN BRAZOS Y HOMBROS, LAS PIERNAS ESTAN ATROFICAS.

En su historia pasada encontramos como dato positivo que padecía de hipertensión arterial, para la cual tomaba medicamentos.

Como podemos ver en las fotografías, el proceso atrófico va tomando progresivamente manos y antebrazos. El paciente presenta múltiples fasciculaciones o contracciones musculares en brazos y hombros. Los reflejos osteotendinosos en los brazos están abolidos. El paciente no presenta anomalías en las extremidades inferiores.

DISCUSION

Característico de las enfermedades con degeneración de la médula espinal son las contracciones fibrilares de los músculos consistentes en pequeñas contracciones de algunas fibras que se realizan de manera

involuntaria. Estas contracciones fibrilares generalmente faltan en las distrofias musculares y son características de las afecciones mielopáticas.

Los reflejos profundos tendinosos de las extremidades superiores van poco a poco aboliéndose, observándose arreflexia en los últimos períodos de la enfermedad.

Generalmente los esfínteres y las sensibilidades superficial y profunda están intactas, datos de gran importancia diagnóstica. El líquido cefalorraquídeo generalmente no presenta ninguna alteración. El curso de la afección es lento, como dijimos y la enfermedad casi siempre sigue una evolución fatalmente progresiva. La muerte sobreviene ya por una enfermedad intercurrente o finalmente por un síndrome bulbar.

En la patología encontramos que el examen macroscópico de la médula no suele dar generalmente ningún dato particular.

Histológicamente las lesiones se localizan en las astas anteriores motoras de la médula y especialmente en la porción baja de la médula cervical y son básicamente degenerativas.

En los músculos hay una reducción general del tamaño de las fibras y muchas veces estos están reducidos a fascículos delgados.

La etiología es desconocida aunque se han observado algunos factores que parecen influir en su aparición como traumatismos, fatiga y determinadas intoxicaciones.

La enfermedad ataca principalmente a individuos masculinos de edad adulta. La profesión parece desempeñar un papel importante ya que aparece en obreros, labradores, etc. que realizan trabajos manuales pesados.

La entidad que nos ocupa ofrece una semejanza considerable con la Esclerosis Lateral Amiotrófica, pudiendo admitirse que la diferencia entre ambas enfermedades se basaría en una mayor o menor extensión de las lesiones. En la Esclerosis Lateral Amiotrófica se afectan los tractos piramidales y las cabezas de las astas anteriores de la médula, apareciendo en las extremidades inferiores una paraplegia espástica con piramidalismo, terminando el proceso en muerte en un período de uno a tres años, muriendo finalmente el paciente por un síndrome bulbar.

Formas Clínicas.-

La forma usual o mas frecuente es la que aparece en los adultos por los pequeños músculos de la mano.

Puede darse el caso de que luego de establecido el cuadro en las extremidades superiores, años despues y lentamente las atrofiás pasen a las extremidades inferiores afectando poco a poco los músculos distales.

Hay una forma infantil denominada Werdnig-Hoffman, muy rara, de caracter heredofamiliar, que comienza dentro del primer año de vida. La enfermedad comienza atacando los músculos de la cintura pelviana y posteriormente pasa a la cintura escapular. Finalmente la atrofia se propaga hasta los músculos distales en forma simétrica.

El curso de la enfermedad es fatalmente progresivo, de muy mal pronóstico y mas rápido que en el adulto. Es raro que los niños pasen de los seis años. Generalmente no hay contracciones fibrilares en los músculos. Llama la atención que , siendo un proceso mielopático evolucione sin embargo como una Distrofia Muscular.

Diagnostico.-

Todo proceso que se inicie por atrofia de los músculos distales de la mano en un paciente de edad media, de forma simétrica, con contracciones fibrilares, sin trastorno de la

sensibilidad y sin dolor y que progrese hasta atrofiar ambos brazos sin afectar las extremidades inferiores , encaja en la enfermedad de Aran-Duchenne, como es el caso que nos ocupa.

Las Distrofiás Musculares son de carácter familiar, se presentan en la infancia o la juventud; las atrofiás aparecen por la cintura escapular o pelviana y no hay fasciculaciones o contracciones fibrilares.

Pronóstico.-

Aunque la enfermedad evoluciona de una manera muy lenta, en la gran mayoría de los casos es desfavorable. A veces puede el paciente durar quince o veinte años con esta condición, muriendo finalmente por alguna enfermedad intercurrente o por complicaciones bulbares.

No hay en la actualidad ningún medicamento que detenga el proceso o cure al paciente.

REFERENCIAS

- 1.- Alpers and Mancall. Clinical Neurology. 6th ed. Philadelphia. F . A . Davis Co. 1971; 598-600
- 2.- Agustín Pedro Pons. Enfermedades del Sistema Nervioso, 4ta ed. Barcelona: Salvat editores, 1974; 532
- 3.- Harrison: Principios de Medicina Interna, Vol 2. 10ma ed.(6ta en español). New York: McGraw-Hill, 1986; 2973
- 4.- Merrit's Textbook of Neurology. 7th ed. Philadelphia: Lea & Febiger, edited by Lewis Rowland, 1984; 543