

República Dominicana  
Universidad Nacional Pedro Henríquez Ureña  
Facultad de Ciencias de la Salud  
Escuela de Medicina  
Hospital Dr. Salvador Bienvenido Gautier  
Residencia de Cardiología

PREVALENCIA DE INSUFICIENCIA MITRAL EN PACIENTES CON PROLAPSO DE VALVULA MITRAL DEL HOSPITAL DR. SALVADOR BIENVENIDO GAUTIER EN EL PERIODO JULIO 2017-MARZO 2018.



Tesis de pos grado para optar por el título de especialista en:

**CARDIOLOGIA**

Sustentante:

Dra. Iasmin Khoury

Asesores:

Dra. Claridania Rodríguez Berroa

Dra. Yamiris Delgado

Los conceptos emitidos en la presente Tesis de pos grado son de la exclusiva Responsabilidad de la sustentante.

Distrito Nacional: 2018

## CONTENIDO.

I. Introducción.	1
I.1. Antecedentes.	2
I.2. Justificación.	4
II. Planteamiento del problema.	5
III. Objetivos.	6
III.1. General.	6
III.2. Específicos.	6
IV. Marco teórico	7
IV.1. Anatomía.	7
IV.1.1. Velos y comisuras mitrales.	8
IV.1.2. Anillo mitral.	10
IV.1.3 Músculos papilares y cuerdas tendinosas.	11
IV.2 Histología.	13
IV.3. Epidemiología.	13
IV.4. Fisiología.	14
IV.5. Insuficiencia mitral.	15
IV.5.1 Insuficiencia mitral isquémica.	17
IV.5.2 Insuficiencia mitral mixomatosa.	19
IV.5.3. Insuficiencia mitral reumática.	21
IV.5.4. Insuficiencia mitral según tiempo de evolución.	22
IV.5.5 Insuficiencia mitral según severidad.	26
IV.6. Valoración del paciente con insuficiencia mitral.	26
IV.6.1 Anamnesis.	26
IV.6.2. Electrocardiografía.	27
IV.6.3. Ecocardiografía.	28
IV.6.4. Arteriografía coronaria.	31
IV.6.5. Imagenología.	31
IV.7. Reparación o reemplazo valvular.	32
IV.8. Técnica quirúrgica.	36

IV.8.1. Reparación de la valva posterior con resección cuadrangular.	37
IV.8.2. Resección triangular.	38
IV.8.3. Reparación Primaria de la valva.	38
IV.8.4. Cuerdas tendinosas.	39
IV.9. Ventajas plastia mitral.	40
IV.10. Diagnóstico.	41
IV.11. Prevalencia del prolapso mitral.	43
IV.12. Tratamiento.	43
IV.13. Pronóstico y complicaciones.	44
V. Hipótesis.	46
VI. Operacionalización de las variables.	47
VII. Material y métodos.	49
VII.1. Tipo de estudio.	49
VII.2. Demarcación geográfica.	49
VII.3. Universo.	49
VII.4. Muestra.	49
VII.5. Criterios de inclusión.	50
VII.6. Criterios de exclusión.	50
VII.7. Instrumento de recolección de los datos.	50
VII.8. Procedimiento.	50
VII.9. Tabulación.	50
VII.10. Análisis.	50
VII.11. Aspectos éticos.	50
VIII. Resultados	51
IX. Discusión	60
X. Conclusiones	61
XI. Recomendaciones	62
XII. Referencias.	63

XIII. Anexos.	69
XIII.1. Cronograma.	69
XIII.2. Instrumento de recolección de datos.	70
XIII.3. Costos y recursos.	71
XIII.4. Evaluación	72

## **DEDICATORIAS.**

Dedico esta tesis en primer lugar a Dios quien siempre ha sido la base de mi vida y mi sustento en las victorias y las derrotas, sin el nada de lo que he logrado habría sido posible. Quiero agradecer a mi familia, a mis padres, esposo e hijo por darme su cariño y atención y así contribuir a ser una persona feliz y poder luchar y resistir en las adversidades. Gracias a mis compañeros de trayectoria en la carrera de cardiología quienes entre risas, enojos y aprendizaje juntos hicieron el camino más divertido y muchas gracias a mi asesora clínica de tesis quien me inspiro en buscar una respuesta a mi duda sobre el tema tratado en esta tesis.

Dra. Iasmin Khoury

## **RESUMEN.**

Se realizó un estudio descriptivo de corte transversal con recolección prospectiva de datos, para Determinar la prevalencia de insuficiencia mitral en pacientes con prolapso de válvula mitral del Hospital Dr. Salvador Bienvenido Gautier en el periodo julio 2017-marzo 2018. El 29.4 por ciento de los pacientes tenían de 50-59 años. El 64.7 por ciento de los pacientes correspondieron al sexo femenino. El 82.3 por ciento de los pacientes presentaron en las válvulas cardiacas prolapso de la valva anterior mitral. El 82.3 por ciento de los pacientes tenían las cavidades cardiacas normal. El 47.0 por ciento de los pacientes tenían el grosor de las paredes cardiacas normales. El 100.0 por ciento de las pacientes tenían movilidad segmentaria normal. El 94.1 por ciento de los pacientes tenían función sistólica ventricular normal. El 26.5 por ciento de los pacientes resultaron con el estudio Doppler regurgitación mitral. El Ecocardiograma se evaluó en promedio, el ventrículo derecho presento un 31.0 mm, el ventrículo izquierdo con 45.6 mm, el septum IV 10.2 mm, la pared posterior con 7.8 mm, la aurícula derecha con un 33.4 mm, la raíz aortica con 30.0 mm, la aurícula izquierda 35.6 mm, la frac de acortamiento con 38.1%, la frac. De eyección de 67.7 %, el anillo con 20.9 mm, la art. Pulmonar con un 19.1 mm, la TAPSE con un 30.3 mm, la vena cava inferior con un 15.6 mm y la masa del VI con un 111.7 gr.

**Palabras claves:** prevalencia, insuficiencia mitral, prolapso de válvula mitral.

## **ABSTRACT.**

A descriptive cross-sectional study with prospective data collection was carried out to determine the prevalence of mitral regurgitation in patients with mitral valve prolapse of the Dr. Salvador Bienvenido Gautier Hospital in the period July 2017-March 2018. 29.4 percent of the patients were 50-59 years old. 64.7 percent of the patients corresponded to the female sex. The 82.3 percent of patients presented prolapse of the mitral anterior leaflet in the heart valves. 82.3 percent of the patients had normal cardiac cavities. The 47.0 percent of the patients had the thickness of the normal cardiac walls. 100.0 percent of the patients had normal segmental mobility. 94.1 percent of the patients had normal ventricular systolic function. 26.5 percent of the patients were found with the Doppler mitral regurgitation study. The echocardiogram was evaluated on average, the right ventricle presented 31.0 mm, the left ventricle with 45.6 mm, the septum IV 10.2 mm, the posterior wall with 7.8 mm, the right atrium with 33.4 mm, the aortic root with 30.0 mm, the left atrium 35.6 mm, the shortening frac with 38.1%, the frac. Ejection of 67.7%, ring with 20.9 mm, art. Pulmonary with a 19.1 mm, the TAPSE with a 30.3 mm, the inferior vena cava with a 15.6 mm and the mass of the LV with a 111.7 gr.

**Key words:** prevalence, mitral insufficiency, mitral valve prolapse.

## I. INTRODUCCIÓN.

El prolapso de la válvula mitral (PVM) está dado por el ondeo, hernia o prolapso de una o ambas valvas u hojuelas, por lo general la posterior, hacia la aurícula izquierda durante la sístole, punto de partida de una alteración de la estructura y por ende de las valvas y cuerdas tendinosas de origen no bien establecido.<sup>1</sup> Es también conocido como Síndrome de Barlow, Válvula mitral floja Válvula mitral mixomatosa, Síndrome de clic-soplo sistólico, síndrome del prolapso de la valva mitral, endocardiosis mitral, fibrosis valvular, o degeneración mucoide.<sup>2,3</sup>

Hasta 1963 los soplos meso y telesistólicos eran considerados inocentes y de probable origen extracardíaco. Según estudios fonocardiográficos, algunos de estos soplos se extendían más allá del componente aórtico del 2º ruido, lo cual parecía confirmar su origen extracardíaco.<sup>4</sup> Utilizando cineangiografía en los años sesenta, JB Barlow identificó, por primera vez, el origen mitral del soplo sistólico tardío asociado a clic; posteriormente, JM Criley lo llamó prolapso de válvula mitral.<sup>5,6</sup> En 1968 Barlow sugería que la alteración estructural que explicaría click y soplo probablemente radicara en un defecto de las cuerdas tendinosas.<sup>4</sup>

Con la llegada de la ecocardiografía, el diagnóstico PVM fue muy prevalente; en parte este sobre diagnóstico fue debido a la percepción equivocada de que la válvula mitral era plana; de esta forma, cualquier corte ecocardiográfico mostraba una excursión de las hojillas, más allá del anillo mitral.<sup>7</sup>

Con una descripción más precisa, la prevalencia disminuyó de 38% a un 2 3%, con una distribución igual entre hombres y mujeres según refiere Bernald y otros autores.<sup>7,8</sup>

El crudo título de uno de los artículos de Levine a este respecto resulta ya suficientemente ilustrativo: Prolapso mitral: una enfermedad en busca de, o creada por, su definición. Barlow recuerda que conviene distinguir el prolapso mitral primario del prolapso mitral secundario a otra patología. Asimismo, establece una primera clasificación: gradación del prolapso, con términos que persisten hasta nuestros días.<sup>4</sup>



### I.1. Antecedentes.

Sergio Enrique Pedroza Sabogal, (2014). Realizo un estudio en el Hospital Universitario Mayor-Méderi, donde se revisaron 68 historias clínicas de pacientes con diagnóstico de insuficiencia mitral quienes fueron llevados a plastia mitral, cuya edad promedio fue 65.2 años, de los cuales el 31.79% corresponden a mujeres y el 60.29% a hombres. Se evidencio una mortalidad del 25%, presentándose la mayoría en el postoperatorio inmediato. Los datos ecocardiográficos de la fracción de eyección preoperatoria se encuentran en un rango entre 10 y 69% la mayoría se encuentra entre 30 y 49%. Con control a los dos años el 50% presentaban una fracción de eyección entre 50 y 65% de 14 ecocardiogramas. La clase funcional preoperatoria de estos pacientes se distribuyo así: Clase II 33.82%, clase III 55.88% y clase IV 10.29 y a los dos años se obtuvo una muestra de 14 pacientes de los cuales el 85.75% tenían clase funcional I y 14.29% clase funcional II. El grado de insuficiencia postoperatoria a los seis meses Con una muestra de 40 pacientes, estenosis moderada 2.5%, Insuficiencia moderada 12.5%, insuficiencia leve 32.5%, sin insuficiencia 52.5%. Control a dos años: Con una muestra de 14 pacientes, estenosis moderada 7.14%, insuficiencia leve 35.71% y sin insuficiencia 57.14%.<sup>9</sup>

Alberto Hernández Martínez, (2015). Realizo un estudio en la Universidad Autónoma de Barcelona en el departamento de cirugía, donde La inspección quirúrgica de la válvula realizada por el cirujano, detectó la presencia de prolapso en 72 de las 90 válvulas inspeccionadas. La presencia o ausencia de prolapso valvular mitral se diagnosticó correctamente en 81 de los casos con una precisión del 90% cuando se utilizó la Eco3D, y en 71 de los casos cuando se aplicó la Eco2D con una precisión diagnóstica del 78.89%. La Eco3D se asoció más intensamente con los hallazgos quirúrgicos que la Eco2D para la detección de prolapsos valvulares (diferencia de proporciones = 11,1%; IC [1,56%, 22,18%],  $p=0,042$ ). Además, cuando se hizo un análisis por segmentos o festones valvulares, la Eco3D fue significativamente más precisa en detectar prolapsos de los segmentos A2 (diferencia de proporciones = 10.0%, IC [3.43%, 18.36%],  $p = 0.012$ ), A3 (diferencia de proporciones = 7.78%, IC [1,59%, 16,67%],  $p = 0.039$ ), P1 (diferencia de proporciones = 8.36%, IC [4.35%, 19.67%],  $p = 0.006$ ), y P2 (diferencia de proporciones = 14.45%, IC [7,13%, 23,55%],  $p = 0.001$ ). La inspección quirúrgica también reveló la presencia de ruptura cordal en 53 casos.

La presencia o ausencia de rotura de cuerdas se diagnosticó correctamente en 85 de los casos con una precisión del 94,44% cuando se utilizó la Eco3D, y en 64 de los casos cuando se aplicó la Eco2D con una precisión diagnóstica del 71,11% (diferencia de proporciones = 23,33%; IC [13,85%, 33,71%],  $p < 0.001$ ). El análisis por segmentos evidenció superioridad de la Eco3D para detectar la ruptura cordal para los segmentos A2 (diferencia de proporciones = 10.0%, IC [2,85%, 10.86%],  $p = 0.004$ ), P1 (diferencia de proporciones = 8,8 %, IC [1,58%, 17.46%],  $p = 0.039$ , y P2 (diferencia de proporciones = 19,89 %, IC [10,87 %, 28.54%],  $p = 0.0001$ ).<sup>10</sup>

Sergio Franco, MD et al, (2013), realizaron un estudio en la Clínica Medellín, Departamento de Cirugía Cardiorácica. Medellín, Colombia. donde se estudiaron en total 49 pacientes, 26 hombres (53%) y 23 mujeres (47%). La edad promedio fue de 55.49 años (13-82). Concomitantemente, se realizó cirugía de revascularización miocárdica en 12 pacientes (24.48%); se reemplazó de manera simultánea la válvula aórtica en 9 (18.36%) y en 1 (2.04%) se realizó plastia tricuspídea. En tres pacientes se realizó doble cambio valvular y revascularización miocárdica. La morbilidad se presentó en ocho pacientes (18.36%), de los cuales tres fueron complicaciones mayores; dos pacientes presentaron sangrado postoperatorio que requirió reintervención y se presentó una muerte (2%) por falla multiorgánica a los 22 días postoperatorios. Se efectuó un seguimiento clínico a dos años en el 90% y ecocardiográfico a un año en el 84% de los casos. La supervivencia y ausencia de complicaciones relacionadas con la cirugía a un año es del 92%. El 65.3% de los pacientes estaban en el preoperatorio en clase funcional según New York Heart Association (NYHA) III y IV. A los seis meses y al año se encontraron 88.2% y 100% de los pacientes en clase funcional I, respectivamente con valor de  $p$  de 0.000, la cual es altamente significativa. La fracción de eyección preoperatoria fue de 42.79% (17-60). La fracción de eyección fue de 48.33, 47.92, 50.37, 49.71 y 48.33 a los ocho días, un mes, tres meses, seis meses y un año de seguimiento. Al comparar el comportamiento de la fracción de eyección preoperatoria y aquella evaluada a los seis meses postoperatorios, se encuentra una diferencia estadística altamente significativa con valor de  $p$ : 0.000,26. El diámetro ventricular izquierdo en diástole y la relación eje corto/eje largo preoperatorio fueron 5.31 cm y 0.81, respectivamente. Las mismas mediciones a los ocho días, un mes, tres meses, seis meses y un año

fueron 5.29, 5.39, 5.26, 5.23 y 5.12 cm para el diámetro en diástole y 0.85, 0.85, 0.82, 0.81 y 0.82 para la relación eje corto/eje largo. Durante el seguimiento no hubo diferencia estadística en la variación de los diámetros y la relación eje corto/largo del ventrículo izquierdo.<sup>11</sup>

## I.2. Justificación.

La insuficiencia mitral tiene un pronóstico muy variable dependiendo de su etiología y del grado de insuficiencia valvular. Como se ha descrito anteriormente, la insuficiencia puede ser primaria (orgánica) o secundaria (funcional), atendiendo al mecanismo causal, y por tanto, éste hecho va a marcar el abordaje terapéutico que se deba llevar a cabo. En los casos en que ambos mecanismos estén presentes, generalmente uno de ellos predomina y es el que determina la indicación de tratamiento.

La válvula mitral tiene relaciones anatómicas muy importantes que deben conocerse en detalle, sobre todo cuando se va a llevar a cabo una cirugía de reparación valvular. La válvula mitral, en concreto su velo aórtico o anterior, guarda una relación muy íntima y directa con la válvula aórtica mediante la cortina mitro-aórtica. Las cúspides aórticas coronaria izquierda y no coronaria, se encuentran en estrecha relación con la base del velo mitral anterior. Aunque existen ligeras variaciones, el nadir de estas cúspides se encuentra de 6 a 10 mm de distancia del anillo anterior de la válvula mitral, una distancia que representa una zona de seguridad para la colocación de las suturas quirúrgicas. Ya se ha descrito también, que el velo mural o posterior forma parte del anillo, pero a su vez es parte integral de la unión aurículo-ventricular izquierda, por lo tanto, la válvula mitral, guarda una relación estrecha con la aurícula y el ventrículo izquierdo, el séptum auricular, los vasos coronarios, y el eje del tejido de conducción especializado AV. A diferencia de la válvula tricúspide, los velos de la válvula mitral no tienen inserciones directas en el séptum ventricular, una característica bien observada en la visión ecocardiográfica de cuatro cámaras, en donde se puede observar que la unión AV derecha posee un velo septal.

## **II. PLANTEAMIENTO DEL PROBLEMA.**

La lesión de la válvula mitral es considerada uno de los trastornos cardiacos actuales más frecuentes.<sup>12</sup> Durante años, la estenosis mitral, fue la patología estándar de la válvula mitral, debido sobre todo a la presencia de la fiebre reumática, enfermedad infecciosa muy prevalente en el pasado, que causaba por lo general una estenosis en la válvula. De hecho, como se ha mencionado anteriormente, las primeras cirugías sobre la válvula mitral descritas, fueron realizadas en pacientes con estenosis mitral.<sup>13</sup>

Sin embargo, la patología más prevalente actualmente de la válvula mitral es la insuficiencia. La insuficiencia mitral es una afección cardíaca en la cual la válvula mitral no se cierra adecuadamente cuando el ventrículo izquierdo se contrae, lo que causa que parte de la sangre oxigenada regurgite retrogradamente desde el ventrículo izquierdo hacia a aurícula izquierda, provocando una disminución en la cantidad de sangre eyectada por el ventrículo izquierdo.<sup>14</sup>

Se han descrito multitud de causas de insuficiencia y mecanismos causantes diferentes capaces de afectar a la válvula mitral y provocar una disfunción valvular en mayor o menor grado. De un modo genérico, las causas de insuficiencia mitral se pueden estratificar como no isquémicas e isquémicas, y los mecanismos causantes, como orgánicos, en presencia de enfermedad degenerativa, y funcionales, cuando la válvula mitral estructuralmente está indemne. Actualmente, la causa más común de insuficiencia mitral es degenerativa, seguida aún de la enfermedad reumática, y de la insuficiencia funcional.

Por esta razón formulamos la siguiente pregunta de investigación ¿Prevalencia de insuficiencia mitral en pacientes con prolapso de válvula mitral del Hospital Dr. Salvador Bienvenido Gautier en el periodo julio 2017-marzo 2018?

### **III. OBJETIVOS**

#### **III.1 General.**

1. Determinar la prevalencia de insuficiencia mitral en pacientes con prolapso de válvula mitral del Hospital Dr. Salvador Bienvenido Gautier en el periodo julio 2017-marzo 2018.

#### **III.2. Específicos**

1. Determinar la edad más frecuente de los pacientes con prolapso de válvula mitral.
2. Identificar el sexo más frecuente de los pacientes con prolapso de válvula mitral.
3. Indicar la procedencia de los pacientes con prolapso de válvula mitral.
4. Identificar los hábitos tóxicos de los pacientes con prolapso de válvula mitral.
5. Identificar las causas de los pacientes con insuficiencia mitral.
6. Determinar los antecedentes patológicos de los pacientes con prolapso de válvula mitral.
7. Conocer los riesgos quirúrgicos de los pacientes con prolapso de válvula mitral.
8. Establecer la estancia hospitalaria de los pacientes.
9. Indicar el pronóstico de los pacientes con prolapso de válvula mitral.

## **IV. MARCO TEÓRICO.**

### **IV.1. Anatomía.**

Un fundamento quirúrgico es la relación entre la forma y la función y esto es particularmente apropiado en la válvula mitral. La válvula mitral recibe su nombre por ser bicúspide, similar a la mitra papal, es una estructura compleja, dada por sus múltiples estructuras anatómicas. Debido a que cada parte de la anatomía está íntimamente relacionada con la función, si una parte del aparato valvular falla, el resultado es la insuficiencia.<sup>15</sup>

Hay cinco componentes que conforman la válvula mitral: el anillo, las dos valvas (anterior y posterior), las cuerdas tendinosas, los músculos papilares, y el ventrículo izquierdo.<sup>16</sup>

El anillo mitral es una zona flexible de tejido fibroso y muscular que se encuentra en la unión de a la aurícula izquierda y el ventrículo izquierdo, anclándose a estos y formando una bisagra con las valvas anterior y posterior. El anillo tiene dos grandes estructuras de colágeno: el primero, el trígono fibroso derecho, que es parte del cuerpo fibroso central y está situado en la intersección del septo membranoso (anillo mitral, tricúspide y aórtico), y el segundo, el trígono fibroso izquierdo, que está situado cerca del anillo aórtico, bajo el ostium coronario izquierdo. La valva anterior mitral se extiende entre las comisuras (incluyendo los trígonos) y está en continuidad con el anillo aórtico, por debajo de las valvas aórticas coronaria izquierda y no coronaria, incluyendo el triángulo fibroso. 3 El tendón fino de haces de colágeno (tendón de Henle), se extienden circunferencialmente desde cada trígono fibroso a una distancia variable hacia el lado correspondiente del orificio mitral.<sup>17</sup>

La válvula mitral tiene dos valvas, la anterior (aórtica o septal) que es más grande y una posterior (mural), más pequeña. Esta última por lo general, contiene tres o más segmentos separados por hendiduras. La porción de las valvas cerca del borde libre en la superficie auricular, se denomina la zona rugosa, y el resto de la superficie más cercana al anillo, se denomina la zona lisa o membranosa. Las dos valvas están separadas por la comisura posteromedial y anterolateral, que por lo general están claramente desarrolladas, pero a veces están incompletas.

Las fibras epicárdicas en el ventrículo izquierdo descienden desde la base del corazón y se dirigen hacia adentro en el ápice para formar los dos músculos

papilares, que se caracterizan por estar orientados verticalmente como las fibras miocárdicas. El músculo papilar anterolateral generalmente es una estructura más prominente. El músculo papilar posteromedial puede tener dos o más subcabezas y es más plano. La curvatura de los músculos papilares del anillo mitral se completa por las cuerdas tendinosas continuando en las valvas mitrales.<sup>3</sup> El músculo papilar posteromedial por lo general es irrigado por la arteria coronaria derecha y el músculo papilar anterolateral es irrigado por la arteria descendente anterior y la circunfleja.

Los músculos papilares posteromedial y anterolateral dan lugar a las cuerdas tendinosas que van a ambas valvas. Las cuerdas se dividen clásicamente y funcionalmente en tres grupos: de primer orden se extienden desde el vértice de los músculos papilares a la cara adherente de la valva.

Las cuerdas de segundo orden se originan desde la misma ubicación y tienden a ser más gruesas y ser menos en número, se insertan en la superficie ventricular de las valvas en el cruce de las zonas rugosa y libre, que está demarcada por una cresta que corresponde a la línea de coaptación de los velos. Este tipo de cuerdas, sirven para anclar la válvula, son más prominentes en la valva anterior, y son importantes para una óptima función ventricular sistólica, también se ramifican a partir de cuerdas de gran tamaño igual a las que dan lugar a la primera orden de cuerdas.<sup>16</sup>

Las cuerdas de tercer orden, también llamado terciarias o cuerdas basales, se originan directamente de las trabéculas carnosas de la pared ventricular, se adhieren a la valva posterior, cerca del anillo, y pueden ser identificadas por sus patrones en forma de abanico. Por otra parte, existen distintas cuerdas comisurales y hendiduras entre las comisuras.

Las cuerdas contienen fibras nerviosas, y algunas cuerdas, que se consideran formas inmaduras, pueden contener tejido muscular.<sup>17</sup>

En total, cerca de 25 grandes troncos de cuerdas (entre 15 a 32) se derivan de los músculos papilares, divididas por igual entre las que van a la valva anterior y posterior, por el otro extremo, más de 100 pequeñas cuerdas se adhieren a las valvas.

#### IV.1.1. Velos y comisuras mitrales.

Los dos velos que componen la válvula mitral son muy distintos aunque ocupan más o menos la misma área. El velo anterior o aórtico es más corto y relativamente trapezoidal o semicircular, ocupando aproximadamente un tercio de la circunferencia de la válvula. Generalmente no tiene hendiduras. Este velo se continúa mediante una zona fibrosa con la válvula aórtica, de ahí el nombre de 'valva aórtica'. En cuanto al velo mural o posterior, si bien es más estrecho, circunferencialmente ocupa dos tercios del perímetro valvular. Presenta un aspecto festoneado con tres o más segmentos separados por dos o más hendiduras. Estas hendiduras, al igual que las comisuras, presentan un tejido más fino que el resto de los velos.

Cada velo tiene una región más clara y fina en su centro, en la que no hay anclaje de cuerdas tendinosas, y otra más áspera y gruesa que es la zona de coaptación entre ambos, y que se denomina zona rugosa. Esta zona rugosa es más ancha en su franja central, estrechándose a medida que se aproxima a las comisuras. Esta zona de coaptación hace un ángulo de casi 90° con respecto a la región clara del velo y, en válvulas normofuncionantes, se sitúa por debajo del plano virtual del anillo mitral prácticamente en toda su altura, sin sobrepasarlo, debido a la tracción que realizan las cuerdas tendinosas en la zona. En el caso de la valva posterior, presenta además una zona basal que comunica con el anillo mitral y que es la que presenta musculatura lisa de la pared auricular adyacente.

Las dos zonas donde se comunican ambos velos son las comisuras, anterior y posterior. Pueden ser consideradas como segmentos velares bien definidos, identificadas gracias a dos puntos de referencia: el axis del músculo papilar correspondiente y las cuerdas comisurales, las cuales tienen una configuración específica. Se encuentran en los extremos de la línea de aposición de los dos velos y, junto con las hendiduras del velo posterior, actúan como pliegues que proporcionan un cierre hermético de la válvula durante la sístole.<sup>18</sup>

En la actualidad, utilizamos la terminología anatomofuncional empleada por Carpentier,<sup>19</sup> para facilitar la evaluación y localización de las lesiones causantes de una incompetencia valvular mitral. Carpentier dividió los dos velos mitrales en tres segmentos cada uno, los tres segmentos del velo posterior se corresponden con los festones delimitados por las hendiduras de dicho velo y, en el caso del



velo anterior, aunque este no suele tener hendiduras que los delimiten, se demarcan en función del segmento de velo posterior con el que coaptan.

De este modo, el velo posterior se divide en los siguientes tres segmentos:

- Festón lateral o P1: adyacente a la comisura anterolateral.
- Festón central o P2: en el centro del velo posterior, generalmente es considerablemente mayor que los otros dos segmentos.
- Festón medial o P3: adyacente a la comisura posteromedial.

De igual forma, el velo anterior tiene tres festones: A1, A2 y A3, que se enfrentan a los del velo posterior; siendo el A2 mayor que los otros dos en la mayoría de los casos.

#### IV.1.2. Anillo mitral.

Algunos estudios reseñan que el término 'anillo mitral' es erróneo puesto que consideran que no existe como tal, sino que es la interfase entre la aurícula y el ventrículo izquierdos<sup>46</sup>. Sea como fuere, los velos mitrales están unidos a la aurícula y al ventrículo por un anillo fibroso que rodea toda la circunferencia y que en gran parte del borde donde se ancla el velo aórtico se extiende por la continuidad mitroaórtica, que forma parte del esqueleto fibroso cardíaco, hasta la válvula aórtica; siendo los límites de esta zona los trígonos: izquierdo y derecho. El trígono derecho es más prominente y se denomina también 'cuerpo fibroso central'; está localizado entre los orificios mitral (a la izquierda), tricúspide (a la derecha) y aórtico (anterior) con una silueta triangular que le da su nombre; el haz de conducción auriculoventricular pasa a su través. El trígono izquierdo es menos prominente y está situado ventralmente y a la izquierda, entre los bordes izquierdos de las válvulas mitral y aórtica.

Tridimensionalmente, el anillo mitral no es plano, sino que tiene forma en silla de montar (un paraboloides hiperbólico) con sus puntos más elevados a nivel de ambas comisuras; mientras que en dos dimensiones, tiene una forma de D, con su diámetro mayor intercomisural y su diámetro menor entre el punto medio de ambos velos. Desde el trígono izquierdo hasta el septo interauricular, en sentido antihorario, el anillo mitral está bordeado por la arteria coronaria circunfleja y el seno venoso coronario.

El anillo no es uniforme, la zona opuesta a la continuidad mitroaórtica es más débil porque carece de un cordón fibroso bien formado, ya que este se origina en los trígonos y se extiende hacia la región mural del mismo pero sin llegar a rodearlo del todo, y es por ello que es la zona que tiende a dilatarse o a calcificarse.<sup>20</sup>

#### IV.1.3 Músculos papilares y cuerdas tendinosas.

Existen dos músculos papilares que se anclan en la pared libre del VI, entre el ápex y el tercio medio de la cavidad: el músculo papilar anterolateral, que se inserta en la pared anterior cerca del borde lateral, y el músculo papilar posteromedial que se origina en la pared posterior cerca del septo interventricular. En un 70% de los casos el músculo papilar anterior es único,<sup>21</sup> aunque no son infrecuentes variaciones anatómicas en las que tenga más de una cabeza; mientras que el músculo papilar posterior consta de dos o tres cabezas o cuerpos. Cada músculo papilar proporciona cuerdas tendinosas para ambos velos mitrales, de forma que el músculo anterolateral aporta la mitad más lateral de las cuerdas tanto del velo anterior como posterior, y el posteromedial aporta la mitad más medial de las cuerdas para los dos velos. El músculo papilar anterolateral se abastece del riego sanguíneo de la arteria descendente anterior y la rama diagonal o marginal de la arteria circunfleja, mientras que la arteria circunfleja o la arteria coronaria derecha (dependiendo de la dominancia) proporcionan el riego sanguíneo al músculo papilar posteromedial. Debido a su sistema de irrigación a través de un único vaso, el músculo papilar posteromedial es más vulnerable ante un proceso isquémico.

Por último, las cuerdas tendíneas son las estructuras que unen los velos mitrales a los músculos papilares, aunque a veces se insertan directamente en el ventrículo. A medida que las cuerdas se aproximan a su anclaje en el velo, se van ramificando, de modo que hay hasta cinco veces más cuerdas ancladas en los velos que en los músculos papilares. Tienen una capa interna compuesto de colágeno denso y una capa externa formada por colágeno laxo y fibras elásticas, que contiene vasos sanguíneos; a través de ambas capas se distribuyen uniformemente los fibroblastos. Por último, estas cuerdas tendinosas están cubiertas por una capa de células endoteliales (endocardio). La presencia de los vasos sanguíneos sugiere un papel adicional en la nutrición de los velos mitrales.

La extensibilidad de las cuerdas es directamente proporcional al grosor de las mismas, por lo que la zona más débil se encuentra cerca de la inserción de estas en los velos, que es donde son más finas y por donde suelen romperse.

La unidad funcional músculos papilares-cuerdas tendinosas-anillo mitral es de notable importancia en el mantenimiento de la forma elipsoidal del ventrículo izquierdo, de modo que las cuerdas centrales (de las que hablaremos seguidamente) actúan como ligamentos del ventrículo izquierdo y su integridad es relevante para la funcionalidad y geometría del mismo.<sup>22</sup>

A principios del siglo pasado<sup>50</sup>, se clasificaron como primarias, secundarias y terciarias en función de su anclaje en el borde libre del velo, en la cara ventricular del mismo o en su base de implantación respectivamente. Pero en 1970 Lam y Ranganathan<sup>51</sup> examinaron 50 corazones con válvulas mitrales normales y clasificaron las cuerdas tendíneas del siguiente modo:

- Cuerdas velares: se insertan en los velos. Dentro de estas:
  - Anclaje en velo anterior:
    - Paramediales: a ambos lados de la línea media, en borde libre, aunque algunas se insertan detrás en la zona rugosa.
    - Centrales: son dos cuerdas gruesas que se anclan en la zona rugosa del velo pero ligeramente alejadas del borde libre, y que son la piedra angular del sistema de anclaje del velo anterior a los músculos papilares, originándose cada una en un músculo papilar distinto.
    - Paracomisurales: similares a las paramediales pero próximas a las comisuras.
  - Anclaje en velo posterior:
    - Basales: se anclan en la base de implantación del velo posterior en su tercio central y surgen directamente de la pared ventricular posterior en vez de originarse en los músculos papilares. Son únicas, es decir, que no se ramifican al aproximarse al velo.
    - De hendidura: se anclan en el borde libre de estas hendiduras reciben dicho nombre.
    - De borde libre: son similares a las paramediales y paracomisurales del velo anterior, pero más finas. No hay cuerdas centrales.

Cuerdas comisurales: son las que se anclan en la comisura anterior y posterior.

Posteriormente, en el 2005, Ritchie<sup>23</sup> analizó el aparato subvalvular en corazones de cerdo y realizó una nueva clasificación según las diferencias microestructurales que existen entre las distintas cuerdas. Las clasificó en:

- Cuerdas centrales del velo anterior: igual que en la clasificación previa.
- Cuerdas marginales anteriores y posteriores: se anclan en el borde libre de ambos velos.
- Cuerdas intermedias posteriores: se insertan en la zona rugosa del velo posterior, detrás de las marginales.
- Cuerdas comisurales: igual que en la clasificación previa.
- Cuerdas basales: igual que en la clasificación previa.

#### IV.2 Histología.

La estructura histológica de las valvas incluye tres capas: fibrosa, el núcleo sólido colágeno que se continua con las cuerdas tendinosas. Sustancia esponjosa, que está en la superficie auricular y forma el borde principal (que consta de pocas fibras de colágeno, pero tiene abundantes proteoglicanos, elastina, y una mezcla de células del tejido conectivo).

Una capa fibroelástica delgada que cubre la mayoría de las valvas. En el aspecto auricular de ambas valvas, esta superficie (atrial) es rica en elastina. El lado ventricular de la cubierta fibroelástica es mucho más grueso, se limita principalmente a la valva anterior, y está lleno de elastina.

La capa fibroelástica se engrosa con la edad debido a la mayor elaboración elastina y mayor formación de colágeno; similares cambios (acelerados) también acompañan a la progresión de la enfermedad valvular mitral mixomatosa (degenerativa).

Además de estas complejas estructuras del tejido conectivo, las valvas mitrales contienen miocardio, músculo liso, células intersticiales contráctiles, y vasos sanguíneos, así como nervios tanto colinérgicos y adrenérgicos. El tejido valvular contráctil es controlado neurológicamente y podría jugar un papel en la función de la válvula mitral. La superficie auricular de la valva anterior con la despolarización y la contracción del músculo valvular resultante, junto con la contracción del músculo liso y células intersticiales, posiblemente ayude a la

coaptación de las valvas, antes del inicio de la sístole, así como causar rigidez de la valva en respuesta al aumento de presión del ventrículo izquierdo.

#### IV.3. Epidemiología.

La prevalencia e incidencia de las valvulopatías es menor que la de las enfermedades coronarias, la insuficiencia cardiaca o la hipertensión arterial. El estudio Euro Heart Survey en enfermedades valvulares, auspiciado por la Sociedad Europea de cardiología, y publicado en el año 2003 demostró como el 34,3% de la población incluida en su estudio mostraba la presencia de una afectación mitral aislada, siendo en un 24,8% de pacientes la insuficiencia mitral la valvulopatía predominante. La etiología más frecuente de insuficiencia mitral en este grupo fue la degenerativa.<sup>24</sup>

#### IV.4. Fisiología.

El mecanismo de apertura y cierre valvular mitral es más complejo que el cambio de gradiente. Para su funcionamiento adecuado todos sus componentes estructurales deben mantener sus dimensiones e integridad, mantener movimientos coordinados con la aurícula y ventrículo ipsilateral junto con poco desgaste.<sup>25</sup>

El anillo mitral siendo la estructura mas rígida da estabilidad y sostén a las valvas, sin embargo, es flexible variando su tamaño y conformación durante el ciclo cardiaco.

Durante la fase diastólica el anillo tiende a dilatarse, facilitando el flujo sanguíneo hacia el ventrículo. Asociado a esto cambia su forma de silla de montar para aplanarse y alargarse formando un óvalo.

El alargamiento de su eje antero – posterior es mayor con relación a su eje, haciendo que el área intertrigonal, compartida con el anillo aórtico, se desplace hacia éste, aprovechando su contracción. Al contrario en sístole se desplace hacia el anillo mitral permitiendo la expansión del aórtico en un 30% para la eyección sanguínea.

En la fase sistólica vuelve a su forma inicial, la distancia intertrigonal aumenta un 10% y el anillo se desplace hacia la pared posterior aumentando la expansión aórtica.

Finalmente el area valvular se reduce un 15% por la contracción del anillo.

Las valvas inician su movimiento en la fase diastólica alterando su concavidad hacia el ventrículo, aplanándose y comenzando a distanciándose del centro hacia las comisuras. Éstas se tensan mientras miran hacia la cavidad del ventrículo y finalmente se completa la abertura con la contracción de la aurícula coincidiendo con la máxima dilatación del anillo. Al ser flexibles, las valvas, pueden cambiar de forma de cóncavas a convexas permitiendo la salida y entrada de sangre respectivamente en la fase sistólica y diastólica.

En la dinámica valvular existe una relación estrecha entre el funcionamiento de la pared ventricular y la movilidad de los músculos papilares.<sup>7</sup> De esta forma en diferentes condiciones como en la postcarga y la precarga se aprecia una sintonía entre estas dos estructuras.<sup>26</sup>

La coordinación se encuentra relacionada con la contracción y alargamiento de los músculos papilares permitiendo que la distancia desde el vértice del musculo al plano valvular sea constante.

Los músculos papilares se acortan durante la fase diastólica prolongándose hasta la contracción isovolumétrica. Al final de la diástole se alargan permitiendo que las valvas tengan un cierre adecuado.

En la fase sistólica, la concavidad de las valvas se encuentra dirigida hacia la aurícula, la valva anterior se cierra precozmente pues su distancia de apertura es mayor. Así la coaptación es sincronica.

El cierre valvular completo se lleva a cabo entre 10 y 40 milisegundos luego del aumento de la presión ventricular. Al contrario de la apertura que precede en 60 milisegundos al punto de intersección entre las presiones diastólicas

La máxima elongación de los músculos papilares se presenta en sístole, 25 milisegundos luego de la eyección ventricular e inician a contraerse después del cierre aórtico contribuyendo a la apertura mitral. Este mecanismo también evita el prolapso de las valvas durante su cierre facilitando su coaptación.

Las cuerdas tendinosas tienen un papel de sostén al permitir la coaptación en el mismo plano de ambas valvas evitando su prolapso. Como ya se había visto las cuerdas marginales que parten de cada extremo del músculo papilar y se inserta en la zona rugosa de la valva anterior, constantes en un 90% de la población. Además, participan en la formación de la concavidad valvar durante su cierre, favoreciendo el movimiento de la porción central del mismo.

Las cuerdas basales unen los músculos papilares y las valvas mientras que las marginales mantienen la flexibilidad de las mismas.

#### IV.5. Insuficiencia mitral.

La insuficiencia es el trastorno valvular mitral más frecuente con una prevalencia global de 1,7% aumentando un 10% en pacientes mayores de 75 años. La competencia funcional de la válvula mitral se basa en la adecuada interacción coordinada del anillo mitral, valvas, cuerdas tendinosas, músculos papilares, aurícula izquierda y ventrículo izquierdo, a lo que llamamos el “complejo valvular-ventricular”. La geometría normal ventricular izquierda y la alineación de los músculos papilares y cuerdas tendinosas, permiten la coaptación valvar y prevenir el prolapso durante la sístole ventricular. La disfunción de cualquiera de los componentes de este complejo valvular-ventricular puede conducir a insuficiencia mitral.<sup>27</sup>

Otras causas importantes de la regurgitación mitral sistólica incluyen la isquemia, cardiomiopatías, la degeneración mixomatosa, enfermedad reumática, calcificación del anillo mitral, endocarditis infecciosa, anomalías congénitas, fibrosis endocárdica y algunos trastornos vasculares y del colágeno.

En general, hay cuatro tipos diferentes de cambios estructurales del aparato valvular mitral, que pueden producir insuficiencia: la retracción valvar por fibrosis y calcificación, la dilatación anular, las anomalías de las cuerdas (incluida ruptura, alargamiento o acortamiento), y la disfunción del ventrículo izquierdo con o sin afectación de los músculos papilares.

Carpentier clasificó la insuficiencia mitral en tres tipos, según anatomopatología en función de las valvas y el movimiento de las cuerdas: movimiento de las valvas normales (tipo I), prolapso del velo o movimiento excesivo (tipo II), y de movimiento limitado de las valvas (tipo III). El tipo III se divide en subtipos IIIa y IIIb basadas en la restricción valvar durante la diástole (tipo IIIa) en la enfermedad reumática o durante la sístole (tipo IIIb), como se ve en la insuficiencia isquémica. La insuficiencia mitral con movimiento normal valvar puede ser el resultado de la dilatación anular, que a menudo es secundario a la dilatación del ventrículo izquierdo, por regla general, hay incompleta coaptación mitral, por ejemplo, en los pacientes con miocardiopatía dilatada o isquémica miocardiopatía.

El movimiento normal de las valvas también incluye a los pacientes con perforación de éstas secundaria a una endocarditis. El prolapso en general es el resultado de una elongación y / o ruptura de las cuerdas, pero se puede observar en pacientes con enfermedad coronaria, que rara vez presenta elongación del músculo papilar o ruptura.

La insuficiencia mitral, debida a alteración en el movimiento se asocia con enfermedad valvular reumática (tipos IIIa y IIIb), enfermedad isquémica del corazón debida a la restricción de los movimientos valvares y a la inmovilización apical como resultado de la dislocación del músculo papilar, con o sin dilatación anular, y la miocardiopatía dilatada (tipo IIIb, más dilatación anular).

La insuficiencia mitral funcional es el resultado de la coaptación incompleta en el contexto de la disfunción del ventrículo izquierdo y su dilatación con o sin dilatación anular. Los grados de disfunción ventricular izquierda sistólica y dilatación también se asocian con una permanente insuficiencia mitral como consecuencia de la sobrecarga crónica de volumen del ventrículo izquierdo.

Por lo general, la etiología de la miocardiopatía no isquémica es desconocida o idiopática, y la segunda causa más común es la enfermedad valvular avanzada. La insuficiencia funcional se produce en el 40% de los pacientes con insuficiencia cardiaca debido a la miocardiopatía dilatada.

La historia natural es insuficiencia valvular progresiva con mayor sobrecarga de volumen, dilatación del ventrículo izquierdo, e insuficiencia cardiaca. En el pasado, La insuficiencia funcional se asociaba con valvas morfológicamente normales, pero estudios recientes muestran que éstas son bioquímicamente diferentes, con los cambios de la matriz extracelular que pueden estar influenciados por las dimensiones cardiacas alteradas.

Parece que la válvula mitral en la insuficiencia cardíaca tiene alteraciones de las propiedades estructurales intrínsecas, lo que sugiere que el tejido fibrótico y la permanente distensión restringen la capacidad de estiramiento para cubrir el orificio de la válvula. Estos hallazgos derivados de las valvas y la remodelación de cuerdas sostienen que la insuficiencia mitral no puede ser puramente funcional y que estas valvas no deben ser consideradas normales morfológicamente.



#### IV.5.1 Insuficiencia mitral isquémica.

Como subconjunto de la insuficiencia funcional, se está convirtiendo en una patología más frecuente en pacientes que sobreviven a un infarto agudo de miocardio. En los pacientes con infarto agudo de miocardio, la insuficiencia isquémica se produce en aproximadamente el 15% de los pacientes con afección de la pared anterior y hasta el 40% de los pacientes con un infarto inferior.<sup>28</sup>

En general, la gravedad de la insuficiencia mitral está relacionada con el tamaño del área de aquinesia o discinesia del ventrículo izquierdo.

La fisiopatología de la insuficiencia isquémica es compleja, pero cada vez se ha definido mejor. Debido a la interdependencia de los numerosos elementos que constituyen el complejo valvular-ventricular en la insuficiencia isquémica, la perturbación de cualquier componente específico, como la función del ventrículo izquierdo y su geometría, geometría anular, movimiento de los velos, y la relación papilar y cuerdas, puede resultar en disfunción del complejo valvular-ventricular y causar la insuficiencia mitral.

A pesar que la dilatación del ventrículo izquierdo y la disfunción son menos pronunciadas en el marco de un infarto inferior que en uno de cara anterior la incidencia y la severidad de la insuficiencia mitral es mayor en el primero. Con el tiempo, como el ventrículo izquierdo se dilata los cambios en la forma después del evento isquémico (remodelación), el grado de insuficiencia progresa.<sup>29</sup>

El tamaño del infarto y la localización contribuyen a la manifestación anatómica de remodelado del ventrículo izquierdo, con infartos anteroapicales conducen a adelgazamiento apical y aquinesia, infartos inferiores causan aquinesia o discinesia de la pared inferior con progresión de la insuficiencia. El desarrollo de insuficiencia isquémica por lo tanto puede ser una manifestación de más que un estímulo de la remodelación del ventrículo izquierdo. Mecánicamente, la válvula y el aparato subvalvular trabajan estrechamente de forma unida y coordinada.

Los cambios geométricos relacionados con la remodelación ventricular, como la luxación del músculo papilar posteromedial sobre su eje, puede conducir al abombamiento o la inmovilización valvar, como se refleja por una mayor distancia desde el centro de la parte anterior del anillo hasta la punta del músculo papilar posteromedial y por consiguiente en aumento del diámetro anular. Como resultado del infarto inferior, la distancia del músculo papilar posteromedial y su inmovilización contribuye a la formación del jet de regurgitación mitral. A nivel

ventricular, el infarto asociado a insuficiencia isquémica crónica conduce a mayores perturbaciones en la torsión sistólica y diastólica del ventrículo izquierdo. Estas anomalías pueden estar relacionadas a más dilatación del ventrículo izquierdo, lo que posiblemente reduzca la eficacia del acortamiento de la fibra en la generación de torsión. La alteración de la torsión del ventrículo izquierdo y el retroceso es probable que contribuyan a la enfermedad ventricular componente de la insuficiencia mitral isquémica crónica, con gradientes crecientes y aumento del consumo de oxígeno miocárdico afectando negativamente la eficiencia cardíaca y alterando el llenado diastólico precoz.

La disfunción del músculo papilar en los pacientes con enfermedad coronaria ha contribuido a la insuficiencia mitral, aunque la importancia de su papel en la insuficiencia isquémica ha sido cuestionada. Los músculos papilares son particularmente susceptibles a la isquemia, más el músculo papilar posteromedial (generalmente irrigado por la arteria descendente posterior) que el papilar anterolateral (habitualmente irrigado por las ramas de la descendente anterior y circunfleja).

El músculo papilar posteromedial está irrigado por una arteria coronaria principal en el 63% de los casos y por dos ramas en el resto, por otro lado, el músculo papilar anterior tiene dos vasos de perfusión en el 71% de los individuos normales. El infarto de miocardio que lleva a disfunción del músculo papilar se presenta con mayor frecuencia cuando el suministro de sangre es proporcionado por una rama, como es el caso más frecuente con el músculo papilar posteromedial después de un infarto de miocardio inferior.<sup>30</sup>

Además, la enfermedad coronaria que abarca tanto las arterias coronarias derechas puede causar una disfunción del músculo papilar posteromedial. A pesar que la necrosis del músculo papilar puede complicar un infarto, la ruptura franca del músculo es poco común.<sup>31</sup>

La ruptura total muscular suele ser fatal debido a la insuficiencia mitral severa e insuficiencia del ventrículo izquierdo que conlleva a una falla de la bomba. La supervivencia para llegar a la sala cirugía es más probable con la ruptura de una o dos de las cabezas del músculo papilar, que se asocia con un menor grado de insuficiencia mitral.

#### IV.5.2 Insuficiencia mitral mixomatosa.

La degeneración mixomatosa de la válvula mitral, es la causa más común de insuficiencia mitral en pacientes sometidos a cirugía en los Estados Unidos. La etiología del prolapso mitral, puede ser adquirida (deficiencia fibroelástica en pacientes ancianos) o congénita/hereditaria, con un exceso de tejido esponjoso produciendo una constitución débil de las valvas y las cuerdas tendinosas. Recientes análisis muestran un rasgo autosómico dominante en el prolapso de la válvula mitral localizado en el cromosoma. Algún grado de prolapso se ve en el 6% de la población femenina normal, que puede estar asociado con un factor familiar o con hipertensión.<sup>32</sup>

Aunque el prolapso de válvula mitral parece estar más extendida en mujeres, la insuficiencia mitral severa por prolapso es más común en los hombres. Los signos sutiles de la insuficiencia cardiaca, por lo general se manifiesta como una alteración en la clase funcional del paciente con disnea de pequeños esfuerzos y ortopnea, puede ser el motivo de consulta en el 25 y el 40% de los pacientes sintomáticos con prolapso de la válvula mitral.<sup>33</sup>

El síndrome de prolapso de la válvula mitral, incluye palpitaciones, dolor torácico, síncope y disnea, en pacientes más jóvenes, el signo clínico inicial es un clic mesosistólico, que más tarde se convierte en un clic seguido de un murmullo sistólico tardío. Este último escenario es visto por lo general en pacientes con síndrome de Barlow, en el que hay redundancia en el tejido valvar y dilatación anular marcada.

Patológicamente, el aspecto del prolapso de la valva es engrosado de manera focal, mientras que los cambios en el ventrículo consisten en un engrosamiento del tejido conectivo principalmente en los segmentos intercordales con la proliferación de tejido fibroso en las cuerdas adyacentes y en el endocardio.

La degeneración mixomatosa comúnmente implica el anillo, lo que resulta en un engrosamiento y dilatación anular. Las valvas se vuelven gruesas, esponjosas, y opacas, en ocasiones con la formación de placas de color amarillo.

Histológicamente, fibras elásticas, fragmentación del colágeno y desorganización están presentes, aumento de producción de glicosaminoglicanos y su acumulación secundaria.

Todos estos cambios están muy pronunciados en pacientes jóvenes con el síndrome de Barlow, pero pueden ser mínimo en sujetos ancianos con deficiencia

de fibroelástina, en el que las valvas son normales y delgadas con sólo un mínimo engrosamiento de los cordones.

La principal característica visual y patológica es la extensión y el grado de los cambios degenerativos. Las implicaciones quirúrgicas de estos dos subtipos distintos de prolapso de la válvula mitral son dignas de mención.

Algunos centros, encontraron principalmente en pacientes ancianos con enfermedad coronaria y la deficiencia de fibroelástina en los que la patología valvular es limitada, y las técnicas de reparación, tales como la pequeña escisión triangular de McGoon del segmento medio de la parte posterior de la valva, son aplicables.

Esto en contraste con referencia a otros centros, en donde la mayoría de los pacientes con prolapso son mucho más joven y tiene el síndrome de Barlow o enfermedad mixomatosa severa, circunstancias que exigen técnicas de reparación complejas.

#### IV.5.3. Insuficiencia mitral reumática.

Aunque su incidencia está disminuyendo en los Estados Unidos, la fiebre reumática se mantiene como una causa común de insuficiencia mitral alrededor del mundo.

Se desconoce por qué la fiebre reumática produce una estenosis valvular en algunos pacientes y la insuficiencia pura en otros.

Los cambios anatomopatológicos de la válvula reumática puramente insuficiente difieren de aquellos en una válvula estenótica.

En la insuficiencia reumática crónica, las válvulas tienen un engrosamiento difuso fibroso con depósitos calcificados y comisuras relativamente no fusionadas, las cuerdas tendinosas por lo general no están muy engrosadas o fusionadas.10 También puede haber un acortamiento de las cuerdas tendinosas, infiltración fibrosa del músculo papilar, y asimétrica anular con dilatación que se desarrolla principalmente en la porción posteromedial. Durante los primeros episodios de fiebre reumática (edad promedio es de 9 años), los pacientes pueden desarrollar insuficiencia mitral aguda.

Aquellos con prolapso de la valva anterior tienden a mejorar con el tratamiento médico, sin embargo, las personas con prolapso de la valva posterior, tienen un

pronóstico menos favorable pues a menudo requieren reparación quirúrgica temprana.

La calcificación del anillo mitral es un trastorno degenerativo que generalmente se limita a las personas de edad avanzada, la mayoría de los pacientes son mayores de 60 años de edad, y las mujeres se ven afectadas con más frecuencia que los hombres.

La patogénesis de la calcificación del anillo mitral no se conoce, pero parece que es un fenómeno inducido por el estrés; la calcificación anular también puede estar asociada con la hipertensión arterial sistémica, la miocardiopatía hipertrófica, estenosis aórtica.

Otros factores predisponentes son la insuficiencia renal crónica y diabetes mellitus. La calcificación de la válvula aórtica es un hallazgo asociado en el 50% de los pacientes con insuficiencia mitral por calcificación.

El aspecto macroscópico de la calcificación del anillo mitral puede variar desde pequeñas espículas calcificadas localizadas como barras masivas y rígidas hasta de 2 cm de espesor. Inicialmente, la calcificación comienza en la parte media del anillo posterior, ya que el proceso avanza, las valvas se deforman hacia arriba, estirando las cuerdas tendinosas, y una barra rígida curvada de calcio rodea el anillo posterior o incluso un anillo completo de calcio puede rodear el orificio mitral.

La invasión de los espolones calcificados en el miocardio del ventrículo izquierdo y el sistema de conducción puede resultar en defectos de conducción auriculoventricular y/o intraventricular.

La calcificación anular provoca la insuficiencia mitral mediante el desplazamiento y la inmovilización de las valvas mitrales (lo que impide la coaptación sistólica normal) o inhabilita la acción del esfínter presistólico del anillo.

A medida que el grado de insuficiencia mitral se agrava con el tiempo, la sobrecarga de volumen del ventrículo izquierdo puede conducir a insuficiencia cardíaca. La embolización sistémica puede ocurrir si los restos de calcificación anular son muy amplios y friables.

#### IV.5.4. Insuficiencia mitral según tiempo de evolución.

La fisiopatología de la insuficiencia mitral aguda difiere de la de la insuficiencia mitral crónica.

La insuficiencia aguda puede resultar de la ruptura espontánea de las cuerdas, por isquemia miocárdica o infarto, la endocarditis infecciosa, o un traumatismo torácico.

El impacto clínico de la insuficiencia mitral aguda se modula en gran medida por la distensibilidad de la aurícula izquierda y la vasculatura pulmonar. En la aurícula izquierda normal con una distensibilidad relativamente baja, la insuficiencia mitral aguda resulta en una alta presión en ésta, lo cual puede conducir rápidamente a un edema pulmonar.

Esa no es la situación en los pacientes con insuficiencia mitral crónica, en los cuales los cambios compensatorios en el tiempo y el aumento de la distensibilidad de las venas pulmonares retardan la aparición de síntomas en estos pacientes. Las condiciones de sobrecarga inducida por la insuficiencia mitral promueven una mayor eyección del ventrículo izquierdo debido a la que se incrementa la precarga, mientras que la poscarga es normal o disminuida, por un flujo retrógrado a través de la válvula mitral.<sup>33</sup>

En términos de la energética cardíaca, la reducción de impedancia ventricular en pacientes con insuficiencia mitral permite que una mayor proporción de energía contráctil se gaste en el infarto por acortamiento de las fibras que desarrollan la tensión.

Junto con una menor poscarga, este aumento sustancial de la precarga permite que el corazón compense una insuficiencia mitral crónica durante largos períodos de tiempo antes de que aparezcan los síntomas.

Una respuesta fundamental del ventrículo al aumento de la precarga es aumentar el volumen sistólico y el trabajo, aunque la poscarga es eficaz, el volumen sistólico puede ser normal o estar disminuido.<sup>34</sup>

La alta precarga ventricular eventualmente conduce a cambios como dilatación y alteración de la forma, es decir, remodelación ventricular más esférica, debido a la replicación de sarcómeros en serie como una consecuencia de la elevación crónica de la tensión de la pared al final de la diástole.

Esto en contraste de la hipertrofia ventricular izquierda secundaria a sobrecarga crónica conduce a la replicación del sarcómero en paralelo.

La disfunción contráctil que es la última instancia, se desarrolla debido a la sobrecarga crónica de volumen del ventrículo izquierdo que se acompaña de aumento en el tamaño del miocito, así como un contenido reducido de miofibrillas.

Los cambios fundamentales por lo tanto son una combinación de pérdida de miofibrillas e hipertrofia importante en respuesta a la disminución progresiva de función de bomba. El trabajo experimental indica que el defecto es intrínseco de los miocitos, pero los cambios en la matriz extracelular, sin duda, juegan un papel importante

Por el contrario, en la insuficiencia mitral aguda, la relación de masa del ventrículo izquierdo con el volumen al final de la diástole se reduce debido a dilatación repentina de la cámara, y la pared del ventrículo izquierdo se adelgaza.

Después de la fase de compensación inicial, la contractilidad sistólica ventricular se deteriora progresivamente, con la insuficiencia mitral crónica.

Debido a la baja impedancia durante la sístole, la fase de expulsión, los índices de función sistólica ventricular, como la fracción de eyección y la fracción de acortamiento circunferencial de la fibra, pueden ser normales, incluso si la contractilidad está muy deprimida.<sup>35</sup>

La fracción de eyección de menos de 55 a 60%, o la fracción de acortamiento circunferencial de la fibra menor de 28% en la presencia de insuficiencia mitral severa, indican un grado avanzado de disfunción miocárdica.

Los índices de fase de eyección de uso clínico común para calcular el rendimiento de ventricular, por ejemplo, la fracción de eyección, la fracción de acortamiento circunferencial de la fibra, el gasto cardíaco y el volumen sistólico, se encuentran afectados por los cambios en la precarga y la poscarga.

La función diastólica del ventrículo izquierdo es afectada por la insuficiencia mitral crónica. El flujo diastólico dentro del ventrículo se incrementa durante la evolución de la insuficiencia mitral presentando secundariamente su dilatación.

Con la insuficiencia mitral aguda, el ventrículo trata de compensar la función diastólica mediante el aumento del llenado diastólico y disminuyendo su rigidez. El flujo a través de la válvula mitral durante la diástole está determinado por el gradiente de presión auriculo-ventricular izquierdo.

En cuanto al impacto de la insuficiencia mitral en el ventrículo derecho, la contractilidad, la reducción de la función sistólica del ventrículo derecho se asocia con un peor pronóstico, con énfasis en los efectos adversos de la hipertensión

pulmonar en esta enfermedad. Pacientes con una fracción de eyección del ventrículo derecho de menos del 30% presentan peores resultados.

El flujo regurgitante en la aurícula izquierda conduce a una dilatación progresiva de la misma, esta no se corresponde directamente a la severidad de la insuficiencia mitral. Además, la onda V en la insuficiencia mitral no se correlaciona con volumen auricular. En comparación con los pacientes con estenosis mitral, el tamaño auricular puede ser mayor en pacientes con insuficiencia mitral crónica, pero la formación de trombos y el tromboembolismo sistémico se producen con menos frecuencia. La fibrilación auricular se produce con menos frecuencia en los pacientes con insuficiencia mitral que en los individuos con estenosis mitral.

La distensibilidad auricular es un componente importante en el estado hemodinámico general, si la insuficiencia mitral está presente. Con el desarrollo repentino de la insuficiencia mitral por ruptura de cuerdas, infarto de músculo papilar o perforación valvar, la distensibilidad auricular es normal o se reduce.<sup>36</sup>

La aurícula izquierda no se ha agrandado, pero la presión media auricular es alta. Gradualmente, la aurícula izquierda se hipertrofia, los cambios proliferativos se desarrollan en la vasculatura pulmonar y la resistencia vascular pulmonar aumenta. A medida que la insuficiencia mitral se torna crónica y severa, se produce la dilatación auricular. En los pacientes con insuficiencia mitral severa y prolongada, la aurícula izquierda está marcadamente dilatada, con incremento de la distensibilidad auricular, la pared auricular es fibrosa, pero la presión se mantiene normal o sólo ligeramente elevada. En esta situación, la arteria pulmonar y la resistencia vascular por lo general se encuentran normales o están ligeramente elevados. La fibrilación auricular y un bajo gasto cardíaco, pueden existir.

Debido a que la insuficiencia mitral crónica se asocia con la dilatación auricular y sólo elevaciones ligeras en la presión de ésta, los aumentos pronunciados en la resistencia vascular pulmonar por lo general no se desarrollan.

En los pacientes con insuficiencia mitral aguda con distensibilidad auricular normal o reducida, un aumento súbito de la presión inicial, eleva la resistencia vascular pulmonar y, en ocasiones, causa insuficiencia cardíaca derecha.<sup>37</sup>

El edema pulmonar se ve con menos frecuencia en los pacientes con insuficiencia crónica que en aquellos con estenosis mitral, debido a que la elevación de la presión auricular es poco común.



La resistencia vascular pulmonar es más alta con más frecuencia en pacientes con estenosis mitral que en aquellos con insuficiencia mitral debido a la presión auricular crónicamente elevada en la primera.

En los pacientes con insuficiencia isquémica e insuficiencia cardíaca, sin embargo, el edema pulmonar agudo se asocia con los cambios dinámicos por isquemia y el consiguiente aumento de la presión vascular pulmonar.

Los cambios inducidos por el ejercicio en el gradiente de presión transtricuspidéa y la fracción de eyección del ventrículo izquierdo se asociaron independientemente con el desarrollo de edema pulmonar.

Los pacientes con insuficiencia crónica se presentan alteración en la capacidad vital, en la capacidad pulmonar total, en volumen espiratorio forzado y en el flujo espiratorio máximo.

Estos pacientes también pueden presentar hiperreactividad bronquial debido a un aumento del tono vagal que se produce por la congestión pulmonar crónica.

#### IV.5.5 Insuficiencia mitral según severidad.

Los pacientes con insuficiencia mitral leve a moderada pueden permanecer asintomáticos durante muchos años, pues el ventrículo izquierdo se adapta a la sobrecarga de trabajo y mantiene normal el flujo de salida.

Poco a poco, los síntomas reflejan una disminución del gasto cardíaco con la actividad física como debilidad, fatiga, palpitaciones y disnea de esfuerzo. La insuficiencia cardíaca derecha aparece tardíamente en el curso de la enfermedad con hepatomegalia, edema periférico y ascitis y puede estar asociada con un deterioro clínico rápido.

Por el contrario, la insuficiencia mitral aguda por lo general se asocia con marcada congestión pulmonar repentina y edema pulmonar.

Los pacientes con enfermedad coronaria pueden presentar isquemia miocárdica o infarto de miocardio asociados a insuficiencia mitral. La ruptura aguda del músculo papilar puede imitar la presentación de un defecto septal ventricular postinfarto.

## IV.6. Valoración del paciente con insuficiencia mitral.

### IV.6.1 Anamnesis.

En el examen físico, el impulso cardíaco en pacientes con insuficiencia mitral es hiperdinámico y desplazado lateralmente, la fuerza del impulso apical es indicativa del grado de dilatación del ventrículo izquierdo.

En pacientes con insuficiencia mitral crónica, el S1 por lo general se encuentra disminuido. El S2 puede ser único, estrechamente desdoblado, normalmente desdoblado, o incluso, ampliamente desdoblado como consecuencia de la reducida resistencia a la eyección. Un hallazgo común es un S2 ampliamente desdoblado que resulta del acortamiento de la sístole ventricular y el cierre prematuro de la válvula aórtica. El galope de S3 se puede apreciar, debido al incremento del flujo diastólico transmitral durante la fase de llenado rápido.

El soplo sistólico apical de la insuficiencia mitral puede ser un soplo moderadamente áspero o suave, incluso y por lo general, se irradia a la axila y al borde izquierdo del esternón y de vez en cuando, al cuello o la columna vertebral. El soplo se aprecia mejor en la sístole temprana en pacientes con insuficiencia funcional o isquémica y puede ser difícil de percibir, incluso con una insuficiencia mitral importante.

En los casos de ruptura de cuerdas de primer orden del velo anterior, el jet se dirige lateralmente y hacia la parte posterior de la pared auricular; el soplo puede ser transmitido posteriormente.

Aunque no existe una correlación entre la intensidad del murmullo y la severidad hemodinámica de la insuficiencia mitral, un soplo holosistólico es característico de un mayor flujo de regurgitación. Debido a la baja distensibilidad relativa de la aurícula izquierda, en la insuficiencia mitral aguda, el murmullo suele ser temprano y mesosistólico.

En los pacientes con síndrome de Barlow, se presenta tempranamente, un clic mesosistólico aparece característicamente, seguido por un murmullo sistólico tardío. El anillo y el ventrículo izquierdo se dilatan, el murmullo con el tiempo se convierte en holosistólico, y el clic mesosistólico puede llegar a ser imperceptible.

### IV.6.2. Electrocardiografía.

Los cambios en el electrocardiograma no son particularmente útiles y dependen de la etiología, la gravedad y la duración de la insuficiencia valvular

mitral.<sup>69</sup> La fibrilación auricular puede ocurrir al final de la historia natural de la enfermedad y por lo general causa síntomas repentinos.<sup>3</sup> En los casos de insuficiencia mitral crónica, el volumen de sobrecarga conduce a la dilatación auricular y ventricular, eventualmente, hipertrofia ventricular debido a la sobrecarga de volumen crónico.

La evidencia electrocardiográfica de dilatación o hipertrofia del ventrículo izquierdo se produce en la mitad de los pacientes, el 15% tienen hipertrofia ventricular derecha, debida a un aumento en la resistencia vascular pulmonar, y el 5% se han combinado con hipertrofia ventricular derecha e izquierda.

Las arritmias ventriculares pueden estar registradas en un estudio Holter ambulatorio, especialmente en pacientes con disfunción sistólica ventricular. En los pacientes con insuficiencia mitral aguda, la dilatación auricular y/o ventricular izquierdas pueden no ser evidentes, y el electrocardiograma puede ser normal o mostrar sólo hallazgos inespecíficos, incluyendo taquicardia sinusal o alteraciones de la onda ST-T.

Los hallazgos de isquemia o infarto, se encuentran más frecuentemente en la cara inferior, pueden estar presentes cuando se relacionan insuficiencia mitral aguda con infarto agudo de miocardio inferior o isquemia miocárdica, en estos casos, coexisten hallazgos de bloqueo de primer grado AV.

En la mayoría de las personas con prolapso de la válvula mitral, sobre todo aquellos que son asintomáticos, el electrocardiograma es normal. En los pacientes sintomáticos, una variedad de cambios de la onda ST –T, incluyendo la inversión y, a veces depresión del segmento ST, sobre todo en las derivaciones inferiores, se puede encontrar.

La prolongación del intervalo QT también puede ser visto. Las arritmias pueden ser observadas en los Holter, incluidas las contracciones prematuras atriales, taquicardia supraventricular, bloqueo AV, bradiarritmias, y las contracciones ventriculares prematuras.

Las arritmias auriculares pueden estar presentes en más de un 14% de los pacientes, y las ventriculares están presentes en el 30%. La edad se correlaciona con la incidencia de arritmias auriculares, el sexo femenino y el engrosamiento de la valva anterior mitral son los predictores de arritmias ventriculares.

#### IV.6.3. Ecocardiografía.

Hoy en día, el ecocardiograma transtorácico es el principal método diagnóstico en pacientes con enfermedad valvular cardíaca. En los pacientes con insuficiencia mitral crónica, la ecocardiografía se utiliza para seguir la progresión de la dilatación de auricular y ventricular, y los cambios en la cantidad de la regurgitación mitral y la morfología de las valvas.

La ecocardiografía bidimensional también identifica anomalías en la valva y la morfología y la función de las cuerdas, incluyendo la degeneración mixomatosa con o sin prolapso, limitación del movimiento sistólico o movimiento de apertura diastólica (como en la enfermedad valvular reumática), detecta una inadecuada coaptación debida a la dilatación anular o valvulitis reumática (aparato subvalvular fusionado), y la destrucción valvar por endocarditis.

La ruptura de las cuerdas o la elongación causa una valva ondulante que se caracteriza por el movimiento excesivo de la punta de la hoja hacia atrás en la aurícula izquierda más allá de la normal.<sup>38</sup> La ruptura del músculo papilar después de un infarto de miocardio y la dilatación anular puede ser visualizada por ecocardiografía. La onda de pulso o el ecoDoppler de onda continua tienden a sobrestimar la gravedad de la insuficiencia mitral en pacientes con depresión de la fracción de eyección y gasto cardíaco bajo; es muy sensible y específico en el diagnóstico de la insuficiencia mitral leve o grave, pero no es tan preciso en la evaluación del grado de insuficiencia mitral aguda.<sup>39</sup>

El método más utilizado para evaluar el grado de insuficiencia es ecocardiograma Doppler color de dos dimensiones, que permite la visualización del origen, extensión, dirección, duración y velocidad del flujo retrógrado de regurgitación.

En los pacientes con insuficiencia isquémica o funcional, se pueden cuantificar diferencias importantes anatomopatológicas entre la miocardiopatía isquémica y la miocardiopatía dilatada idiopática.

Las diferencias cardinales entre la insuficiencia isquémica y funcional son: los cambios patológicos son valvas simétricas en la insuficiencia funcional y asimetría valvar en la isquémica, donde las mayores alteraciones se encuentran en el lado medial de la válvula. Los cambios son mayores en el grupo de la insuficiencia funcional con miocardiopatía dilatada idiopática que en aquellos con isquemia.

La insuficiencia causada por la dilatación anular y coaptación incompleta se dirige hacia atrás en la aurícula izquierda; el éxito de la reparación incluye la restauración de la coaptación de los velos, cuando se usa una anuloplastia.

En cualquier forma de insuficiencia mitral, el orificio regurgitante (OR) y el volumen de regurgitación pueden estimarse cuantitativamente en muchos pacientes, sin embargo, no en todos los pacientes se utiliza el ecocardiograma Doppler color de dos dimensiones.

La medición del OR ha demostrado ser un importante predictor de los resultados en pacientes con insuficiencia mitral en tratamiento médico y se ha propuesto como un indicador de cuándo proceder con la reparación mitral en pacientes asintomáticos con prolapso. No obstante, la cuantificación precisa del grado de regurgitación mitral usando OR y el volumen regurgitante es exigente y requiere mucho tiempo y no puede ser realizado en todas las instituciones.

La severidad de la insuficiencia mitral también puede estimarse semicuantitativamente mediante el cálculo del volumen sistólico mitral y aórtico, siendo el volumen de regurgitación la diferencia entre estos dos volúmenes. La resonancia magnética cardíaca es un método preciso para medir el volumen regurgitante y la fracción de regurgitación.

El ecocardiograma transesofágico ofrece una imagen superior en calidad y puede revelar más información anatómica y fisiopatológica, incluyendo detalles anatomopatológicos valvulares y el mecanismo, origen, dirección, tiempo y la severidad de la insuficiencia.<sup>40</sup>

El ecocardiograma transesofágico puede detectar pequeñas vegetaciones mitrales, ruptura de las cuerdas tendinosas, perforaciones o hendiduras valvares, calcificaciones y otros cambios inflamatorios; puede ser útil en pacientes con calcificaciones anulares o valvares.

También es útil en pacientes con una prótesis aórtica previamente implantada que puede interferir con la evaluación transtorácica de la mitral, debido a la sombra acústica. Aunque el ecocardiograma transesofágico intraoperatorio durante la reparación de la válvula mitral es esencial, siempre se debe tenerse en cuenta la principal limitación: Los efectos vasculares de la anestesia general disminuyen la severidad de la insuficiencia mitral. Se debe realizar una evaluación preoperatoria de la insuficiencia mitral cuando el paciente tiene su presión arterial normal. Este concepto es fundamental para evaluar el grado de insuficiencia

mitral en pacientes con insuficiencia isquémica a la hora de decidir si se debe agregar a la cirugía de la válvula mitral a la revascularización miocárdica.

Para los pacientes en los que el grado de insuficiencia mitral ha sido disminuido por los efectos de la anestesia antes o después de la reparación valvular, la prueba intraoperatoria de ecocardiograma transesofágico con drogas vasoconstrictoras, con o sin la infusión de volumen es obligatoria para guiar la toma de decisiones quirúrgicas.

La prueba consiste en reproducir la condición hemodinámica del paciente en normalidad, con aumento de la precarga y el de la poscarga.

El aumento de la precarga se realiza después de la canulación aórtica para circulación extracorpórea con infusión rápida de volumen hasta que la presión capilar pulmonar alcance 15 a 18 mm de Hg. Si la insuficiencia mitral severa no se produce, se incrementa la poscarga del ventrículo izquierdo con bolos intravenosos de fenilefrina hasta que la presión arterial sistólica suba hasta los rangos de 130 - 150 mm Hg. En los pacientes sometidos a cirugía de revascularización coronaria, si ambas pruebas son negativas, o si la insuficiencia es reproducida, pero se asocia con las nuevas anomalías del movimiento sistólico de la pared (es decir, la insuficiencia se debe a la isquemia aguda de miocardio viable), la válvula no requiere una inspección visual, porque la revascularización por lo general es todo lo que se necesita si la pared inferior miocárdica es viable. Si esos estudios confirman la presencia de insuficiencia mitral moderada a severa, la válvula se inspecciona y por lo general se repara mediante un anillo de anuloplastia, en el momento de la revascularización coronaria.

#### IV.6.4. Arteriografía coronaria.

Históricamente, el cateterismo cardíaco y la ventriculografía izquierda se han utilizado en la evaluación de la insuficiencia mitral, pero la ecocardiografía moderna ha eliminado la necesidad de realización de éste.

Por lo general, está indicado para determinar la anatomía coronaria en pacientes mayores con prolapso antes de la reparación y aquellos con insuficiencia isquémica.

El cateterismo cardíaco derecho puede ser útil en ocasiones para identificar a pacientes con enfermedad miocárdica primaria que se presenta con dilatación del ventrículo izquierdo y grados leves de insuficiencia mitral y aquellos con

insuficiencia mitral severa sin síntomas que pueden desarrollar hipertensión pulmonar con el ejercicio.

#### IV.6.5. Imagenología.

En la radiografía de tórax, cardiomegalia indica crecimiento ventricular y auricular izquierdos se encuentra en pacientes con insuficiencia mitral moderada a severa crónica.

La insuficiencia mitral aguda a menudo no está asociada con una sombra de agrandamiento del corazón y puede producir sólo una leve ampliación auricular a pesar de una elevada presión. Los hallazgos en los rayos X de congestión de los campos pulmonares son menos importantes en pacientes con insuficiencia mitral que en aquellos con estenosis mitral, pero el edema intersticial que se ve con frecuencia en individuos con insuficiencia mitral aguda y aquellos con fallo progresivo del ventrículo, secundario a la insuficiencia mitral crónica.

La resonancia magnética actual sigue siendo inferior a la ecocardiografía para evaluar la morfología valvular y movilidad valvar. Las limitaciones de la resonancia, tales como los marcapasos implantables o cardiodesfibrilador, obesidad mórbida, y la claustrofobia, obstaculizan el uso más amplio.<sup>41</sup>

Recientemente, la tomografía multidetector ha surgido como una técnica de imagen que puede evaluar plenamente tanto la estructura y la función cardíaca, incluyendo la anatomía coronaria; esta tecnología es muy prometedora.

#### IV.7. Reparación o reemplazo valvular.

La reparación o sustitución mitral en pacientes con insuficiencia isquémica se ha asociado con un mayor riesgo quirúrgico (4 a 30%) que para los pacientes con regurgitación isquémica crónica, lo que refleja las consecuencias adversas concomitantes del infarto de miocardio previo y la isquemia.

El grupo de Yale postuló que la revascularización aislada, sin reparación de la válvula es adecuada en la mayoría de los pacientes con miocardiopatía isquémica y con insuficiencia mitral leve a moderada, produciendo tasas de supervivencia de 88% a 1 año y 50% a los 5 años, sin embargo, este estudio fue pequeño, y sólo una pocos pacientes con grados clínicamente importantes de insuficiencia.

La mayoría de los investigadores creen que la revascularización sola en el contexto de una insuficiencia isquémica moderada o grave, deja hasta un 40% de

los pacientes, con insuficiencia residual importante y síntomas de insuficiencia cardiaca. La insuficiencia mitral es dinámica después de la cirugía, ya que está influenciada por la poscarga del ventrículo izquierdo.

Inmediatamente después de la cirugía, la insuficiencia está ausente o es leve en el 73% y severa en un 6%, por otro lado, a las 6 semanas, sólo el 40% de los pacientes presentan insuficiencia mitral leve o está ausente, y el 22% tiene insuficiencia severa. La insuficiencia mitral residual o recurrente, postoperatoria, no está asociada con la extensión de la enfermedad coronaria o disfunción ventricular izquierda preoperatoria. La tasa de supervivencia a 5 años de los pacientes sin insuficiencia que son sometidos a cirugía de revascularización coronaria sólo es del 85% en comparación con el 73% de los pacientes con insuficiencia.

Ya que la insuficiencia moderada no se resuelve con cirugía de revascularización miocárdica sola, la reparación de la válvula debe ser considerada en estos pacientes, ya que potencialmente se puede reducir la morbilidad cardiaca y puede mejorar a largo plazo la supervivencia.

Los predictores de mortalidad a largo plazo son la edad avanzada, infarto de miocardio previo, angina inestable, insuficiencia renal crónica, fibrilación auricular, la ausencia de un injerto de arteria mamaria interna, no uso de betas bloqueadores, menor fracción de eyección, menor tamaño de la aurícula izquierda, alteraciones de la motilidad global de la pared del ventrículo izquierdo.

La combinación de reparación de la válvula mitral y revascularización coronaria no fue un factor predictivo de supervivencia a largo plazo.

Mientras que algunos investigadores informan que la anuloplastia se puede agregar a cirugía de revascularización coronaria en pacientes de alto riesgo sin aumentar la mortalidad temprana, el beneficio potencial con respecto a la supervivencia tardía y el estado funcional pueden ser limitados debido a la cardiomiopatía isquémica subyacente.

En otro análisis los autores concluyeron que la decisión sobre si reparar o reemplazar la válvula debe estar basada en la condición del paciente y no debe estar sesgada por el hecho de la insuficiencia mitral se debe a isquemia. La fracción de eyección del 35% o menos, mayor edad, enfermedad coronaria de tres vasos, sustitución de la válvula mitral y la insuficiencia mitral residual al alta fueron los factores de riesgo de muerte.



La causa de insuficiencia mitral, isquémica o degenerativa, no es un predictor de supervivencia a largo plazo.

La supervivencia luego de cirugía valvular y coronaria es determinada más por la extensión de la enfermedad coronaria y la disfunción sistólica del ventrículo izquierdo y el éxito del procedimiento de la válvula.

Una explicación convincente para los pobres resultados a largo plazo de los pacientes que se someten a reparación de la válvula mitral por insuficiencia isquémica es la presencia de insuficiencia mitral residual y / o recurrente postoperatoria.

La persistencia de la insuficiencia isquémica después de anuloplastia se debe principalmente a la inmovilización de la valva posterior sin ninguna mejoría en la coaptación.

El desarrollo de la insuficiencia isquémica no causaría una mala remodelación del ventrículo izquierdo, y algunos trabajos proponen que la insuficiencia isquémica puede ser una manifestación importante de remodelación postinfarto, cuya extensión puede ser determinada por el tamaño y la localización del infarto.<sup>42</sup>

El infarto anteroseptal y anteroapical conducen a una aquinesia anterior, los infartos inferiores y posterobasales más comúnmente causan la insuficiencia isquémica progresiva.

La anuloplastia con anillo mitral es bastante eficaz en el tratamiento de la insuficiencia isquémica después de un infarto inferior en el momento de la revascularización quirúrgica, sin embargo, la anuloplastia no puede tener efectos favorables con respecto a la remodelación del ventrículo izquierdo o la sobrevida.

La recurrencia o progresión de la insuficiencia mitral tras anuloplastia con anillo coincide con el aumento de volumen del ventrículo izquierdo y un ventrículo más esférico. El único predictor postoperatorio de la insuficiencia mitral fue el índice de esfericidad del ventrículo izquierdo al final de la sístole.

La anuloplastia restrictiva mitral puede facilitar el remodelado inverso, pero este proceso está limitado por la dilatación del ventrículo izquierdo postoperatoria. Ya que una dilatación marcada del ventrículo izquierdo puede ser irreversible, es lógico postular que la intervención temprana de la válvula mitral puede eliminar la sobrecarga de volumen crónico y por ende detener la progresión de la disfunción ventricular y mitigar el mal pronóstico.

Debido a la interdependencia geométrica de todo el complejo valvular-ventricular, cualquier intervención que remodele el anillo o la alterada geometría del ventrículo izquierdo también afectaría a la posición de los músculos papilares y su movimiento. Desafortunadamente, la anuloplastia con anillo no puede proteger contra la insuficiencia isquémica recurrente en pacientes con importante desplazamiento del músculo papilar posteromedial lateralmente, que suele verse después de un infarto inferior.

A pesar de que la anuloplastia puede mejorar tanto la geometría anular y subvalvular en pacientes con insuficiencia isquémica, la inmovilización valvar apical (tipo IIIb) a menudo persiste debido al desplazamiento del músculo papilar posteromedial, se podría predecir el fracaso de anuloplastia por el abombamiento valvar y las cicatrices regionales del miocardio.

La mayor incidencia y mayor gravedad de la insuficiencia isquémica en los pacientes con infarto inferior en comparación con el infarto de miocardio anterior, se relaciona con los cambios geométricos más severos en el aparato subanular mitral y un mayor desplazamiento lateral del músculo papilar posteromedial.

Las técnicas quirúrgicas que se centran en la remodelación de los segmentos adyacentes a los músculos papilares, como la reubicación del músculo papilar, el cabestrillo del músculo papilar, y los procedimientos de restricción, pueden tener un impacto en el grado y la recurrencia de la insuficiencia isquémica.

Otros enfoques experimentales se han propuesto para tratar la insuficiencia isquémica y funcional como el resultado de una miocardiopatía isquémica o dilatada, como la reducción del área infartada utilizando puntos externos de plicatura, la restricción del infarto con un parche de malla externa, reposición externa del músculo papilar posteromedial desplazado con un parche epicárdico sintético que contiene un globo inflable, reposicionar mediante suturas interpapilares el músculo papilar interno, o la colocación de la cuerda subvalvular para reducir la dimensión anular septolateral.

Después de la sustitución de la válvula mitral con escisión total de las cuerdas, la función ventricular izquierda disminuye con depresión local y global de la elastancia del mismo, disinergia en la contracción, y la disquinesia en los sitios de inserción de los músculos papilares. Por el contrario, la sustitución de la válvula con la preservación, total o parcial, de las cuerdas, mantiene una función contráctil adecuada ventricular.

Experimentalmente, la ruptura de las cuerdas de la valva anterior o posterior afecta la función sistólica ventricular global, como lo demuestra la reducción de la máxima elastancia, pero es reversible si se lleva a cabo la re inserción de estas cuerdas.

En un modelo canino de insuficiencia mitral crónica, el remplazo de la válvula mitral con preservación cordal (en comparación con escisión de cuerdas) optimiza la contracción ventricular postoperatoria y el acoplamiento ventrículo-vascular además de mejorar el rendimiento sistólico.

El daño de las cuerdas genera una disminución de la elastancia global de fin de sístole y una depresión del volumen de fin de sístole, lo que indica una reducción de la energía mecánica generada con cualquier nivel de precarga. El aparato subvalvular mitral es un componente clave en el desempeño de la eyección del ventrículo izquierdo; un aparato subvalvular mitral intacto, incluyendo las cuerdas de ambas valvas, es necesario para mantenerla geometría óptima postoperatoria y optimizar la función sistólica de bomba posoperatoria.

Después de la sustitución de la válvula mitral con sección de cuerdas, la función ventricular sistólica disminuye con las consecuencias hemodinámicas generadas secundariamente a esta alteración.

#### IV.8. Técnica quirúrgica.

Muchos aspectos de la cirugía valvular se asemejan a otros tipos de intervenciones cardíacas.

Luego de la inducción anestésica el abordaje se puede realizar dependiendo de las circunstancias y la experiencia del cirujano, de esta forma se puede incidir a través de la línea media, con una esternotomía total, o con incisiones mínimamente invasivas ya sea por toracotomía o por una esternotomía parcial. A continuación se realiza la pericardiotomía con inicio de la circulación extracorpórea (canulando las estructuras dependiendo del abordaje inicial).

Se realiza la cardiotomía con exposición valvular y reparación de la misma (técnicas descritas posteriormente), comprobación de funcionamiento adecuado.

Posteriormente se realiza el cierre de estructuras incididas con retiro de circulación extracorpórea y cierre por planos de heridas quirúrgicas. El paciente es transferido a la unidad de cuidados intensivos para su monitorización estricta.

Las estrategias para realizar la reparación valvular mitral se pueden resumir primero en reducir el espacio ampliado patológicamente de los segmentos posteriores, como también disminuir la altura total de la valva posterior para prevenir el movimiento sistólico anterior (SAM) de la valva anterior.

En general, al final de la reparación como resultado debe haber una línea de coaptación al nivel del anillo durante la sístole.

El segundo principio de la remodelación es la colocación del anillo en todas las reparaciones.

Es el concepto fundamental desarrollado por Carpentier y Duran como clave para corregir la anatomía alterada anular y corregir adecuadamente la insuficiencia. El anillo recrea la rigidez relativa y el ancho anular que permite el movimiento valvar anterior adecuado y la correcta línea de coaptación con una función fisiológica correcta.

A continuación se describen las técnicas más utilizadas en la reparación mitral.

#### IV.8.1. Reparación de la valva posterior con resección cuadrangular.

El prolapso de la valva posterior es la disfunción más común de la enfermedad degenerativa mitral y fue la primera anomalía causante de insuficiencia que se reparó quirúrgicamente.<sup>43</sup>

Se describe en muchas revisiones la realización inicial de ecocardiograma transesofágico para realizar un análisis funcional que permita clasificar la disfunción. Localizar la disfunción de P1, P2 o P3 con un análisis segmentario.

También provee información del aspecto dinámico de la disfunción, tamaño y forma del ventrículo izquierdo igualmente el grosor del septum interventricular.

Todos estos puntos son críticos para disminuir los riesgos de producción de SAM.

La resección cuadrangular se puede realizar por técnica mínimamente invasiva por toracotomía limitada derecha o esternotomía parcial y obviamente la tradicional esternotomía total. Sin importar el abordaje la exposición de la válvula mitral debe ser excelente.

Luego de realiza el análisis de la válvula, usualmente el segmento anterior de la valva posterior (P1) se encuentra libre desde el prolapso y se usa como punto de referencia para evaluar los demás segmentos.

Para iniciar la reparación se colocan suturas alrededor de la cuerda normal, a cada lado del área de prolapso. Estas suturas limitan la zona prolapsada y mejora la exposición. La resección es realizada. Se aconseja un margen de 0,5 cm de tejido a ambos lados de la resección para reducir la extensión de la misma. De este modo un 1cm del borde libre de la valva posterior no tendrá soporte que permitirá una adecuada función.

Si se evidencia tejido redundante y la altura de la valva posterior es mayor a 2 cm, una plastia con deslizamiento de valva es necesaria para reducir dicha altura y minimizar el riesgo de SAM. La valva posterior se retira del anillo aproximadamente el doble del ancho del área reseçada.

Los remanentes de la valva posterior son fijados nuevamente al anillo, asegurándose de distribuir adecuadamente la tensión y cubrir la brecha producida luego de la resección. Posteriormente se fijan entre si los remanentes sin tensión en la sutura.

Se colocan las suturas alrededor de la válvula para la anuloplastia. Se fija el anillo elegido y se evalúa la competencia valvular con solución salina. Finalmente realización de ecocardiograma transesofágico de control.

#### IV.8.2. Resección triangular.

La resección triangular de la valva anterior se puede utilizar para el desgarrado de las cuerdas tendinosas de la valva anterior, por lo general del segmento central. Con una valva anterior redundante, también puede ser útil esta técnica. Como su nombre indica, una pequeña cuña o triángulo de la valva anterior se extirpa. Se corta un pequeño triángulo de la valva anterior y, en general la incisión no se extiende más allá de la mitad del cuerpo de la valva. Se cierra primariamente con una sutura continua no absorbible.

#### IV.8.3. Reparación Primaria de la valva.

Muchas de las técnicas mencionadas anteriormente son también útiles para la reparación de una solución de continuidad en una valva de la válvula mitral.

Si la resección de la zona dañada requiere sacrificar las cuerdas principales, se convierte en un procedimiento inadecuado.<sup>44</sup>

El defecto en la valva puede ser reparado con material autólogo u homólogo. El injerto autólogo de pericardio preparado en glutaraldehído, puede ser suturado en forma de parche que cubre el defecto.

Alternativamente se usa aloinjerto para reparación de la válvula mitral. Este tejido no está específicamente almacenado o adquiridos para este fin, pero se puede utilizar en conjunción con el remplazo del aloinjerto válvula aórtica.

Ocasionalmente un jet regurgitante de insuficiencia aórtica secundaria a una endocarditis infecciosa va a crear una deformidad en la valva anterior de la válvula mitral.

En este caso, antes de remplazar la válvula aórtica, se debe reparar la valva anterior de la válvula mitral a través de la aortotomía.

Se desbrida el exceso de tejido o la vegetación sobre la superficie ventricular de la valva anterior.

Se realiza de forma que haya coincidencia con el tamaño y la forma de la valva nativa. Una sutura de polipropileno se usa para sujetar el aloinjerto a la superficie ventricular de la válvula nativa.

La sutura se ejecuta circunferencialmente alrededor del parche teniendo cuidado de evitar la deformación cordal y alterar su función.

#### IV.8.4. Cuerdas tendinosas.

**Reducción:** Una de las primeras técnicas desarrolladas por Carpentier incluye incisión del músculo papilar, colocando la cuerda redundante de la valva anterior dentro del músculo y luego suturar el músculo sobre la cuerda, de este modo atrapa la cuerda y la acorta. Es una técnica sencilla, sin embargo, se ha demostrado que puede haber una ruptura postquirúrgica de otra cuerda.

**Remplazo:** El injerto de politetrafluoroetileno puede ser utilizado para crear las cuerdas tendinosas en circunstancias en donde éstas se encuentran alargadas o rotas, o cuando cuerdas adicionales son necesarias dar soporte al borde libre de la valva después de realizar la reparación.

Cuando se elimina un gran segmento de la valva posterior, el resto de la cuerda forma un ángulo agudo para formar después la anuloplastia por deslizamiento. La sutura de politetrafluoroetileno se utiliza para crear nuevas cuerdas a la porción central de la valva posterior.

Estas cuerdas se construyen pasando una de las agujas dobles de la sutura dos veces a través de la porción tendinosa del músculo papilar que está más cerca del borde libre de la valva deseada.

Las suturas se atan con el nudo en la superficie de modo que el injerto de politetrafluoroetileno tenga la misma longitud que las cuerdas normales. Esto no es un procedimiento recomendado para la insuficiencia mitral aguda causada por la ruptura de un músculo papilar o avulsión de una cuerda. El injerto de politetrafluoroetileno requiere de 9 a 15 nudos para evitar su deslizamiento.

**Transferencia:** Si una cuerda medial o paramedial se desgarró o se alarga desde la valva anterior, correspondiente a una cuerda opuesta de la valva posterior se transfiere a la valva anterior y se cierra el defecto en la valva posterior.

Una cuerda de la longitud apropiada es tomada de la valva posterior, y se incorpora a la valva anterior. La valva afectada se reseca del área de contacto de la valva anterior. No se toca el cuerpo de la valva anterior. Las cuerdas elegidas de la valva posterior son unidas a la izquierda y se corta un segmento cuadrado de la valva. Este corte entonces es invertido sobre la valva anterior de tal forma que las dos superficies auriculares de las valvas de la válvula se opongan.

Una sutura continua no absorbible se utiliza para aproximar estas superficies. Para el velo posterior, una anuloplastia focal se realiza y el defecto valvar se repara con una sutura continua no absorbible.

No se recomienda la reparación del prolapso de la valva anterior, con más de un segmento de la transferencia de cuerdas.

Según la revisión realizada anteriormente la reparación de la válvula mitral es claramente superior a la sustitución de la válvula mitral.

#### IV.9. Ventajas plastia mitral

- Menor riesgo quirúrgico.
- Mejor preservación de la función ventricular.
- Menor riesgo de complicaciones tromboembólicas.
- Disminución de necesidad de anticoagulación.
- Mejora el rendimiento hemodinámico.
- Disminuye el riesgo de endocarditis.

- Mejor supervivencia a largo plazo.
- Menores costos con relación al reemplazo.

Desafortunadamente, no todas las válvulas se pueden reconstruir. La experiencia dice que las válvulas con enfermedad degenerativa son las más adecuadas para la reparación y se asocian con mejores resultados a largo plazo. La ecocardiografía se ha convertido en una herramienta esencial para el establecimiento de los mejores candidatos para su reparación antes de la operación. Esto ayuda al cirujano en la evaluación intraoperatoria de la válvula mitral y en la evaluación tanto de los resultados inmediatos como a largo plazo de reparación de la válvula.

Estos avances en el diagnóstico, tratamiento quirúrgico, y el seguimiento han demostrado que la reparación de la válvula mitral es el procedimiento de elección para muchos pacientes con enfermedad de la válvula mitral.

#### IV.10. Diagnóstico

El diagnóstico de insuficiencia mitral nos puede plantear algunas dificultades derivadas del largo período de silencio clínico.

La significación hemodinámica y clínica de los soplos debidos a la regurgitación mitral puede ser difícil, ya que no existe relación directa entre la intensidad del soplo y la magnitud de la regurgitación.

Los exámenes de laboratorio y las exploraciones complementarias son importantes para el diagnóstico:

#### **Exploraciones no invasivas**

1. Electrocardiograma: A pesar de que no nos proporciona el diagnóstico, es útil para demostrar el crecimiento de la aurícula y el ventrículo izquierdo asociado a la sobrecarga de volumen originada por la insuficiencia mitral. Los principales hallazgos son crecimiento de aurícula izquierda y fibrilación auricular. Un 15% exhiben datos de crecimiento de cavidades derechas, lo que refleja la presencia de hipertensión pulmonar, o bien de suficiente severidad para contrarrestar los efectos de hipertrofia del ventrículo izquierdo.



2. Rayos X de tórax: Fundamental para evaluar el crecimiento de cavidades cardíacas (aurícula izquierda y ventrículo izquierdo), signos de congestión pulmonar y cambios de la circulación pulmonar.
3. Angiografía isotópica: puede ser útil en casos en los que la ecocardiografía es subóptima, y para el seguimiento, ya que puede cuantificar de forma muy exacta el deterioro volumétrico ó funcional, indicando la necesidad de tratamiento quirúrgico.<sup>45</sup>
4. Cardioresonancia magnética: Nos proporciona imágenes anatómicas muy exactas, así como mediciones de flujo regurgitante que se correlacionan muy bien con los hallazgos ecocardiográficos. Puede ser considerada la prueba más exacta para medir volúmenes ventriculares. Sin embargo, el hecho de su baja disponibilidad, su precio, el tiempo que tarda para realizar el estudio y analizarlo posteriormente, y que la estructura de la válvula mitral y su función se obtiene de manera más fiable con la ecocardiografía, le relegan hoy por hoy a un segundo plano.<sup>46</sup>
5. TAC: Aunque ocasionalmente se ha utilizado con este propósito (224), tiene de momento hoy en día una escasa aplicación. Su utilidad actual podría ser la valoración no invasiva de las arterias coronarias, de cara a la cirugía en los casos seleccionados.<sup>47</sup>
6. Ecocardiograma: Se ha convertido en los últimos años,<sup>48</sup> en la prueba de elección imprescindible para el diagnóstico y evaluación de todas las valvulopatías, tanto en válvulas nativas como en prótesis. Es de gran utilidad porque además de demostrarnos la etiología nos ayuda a cuantificar el grado de crecimiento de la aurícula izquierda y del ventrículo izquierdo. Asimismo, nos demuestra otros parámetros anatómicos y hemodinámicos de gran importancia a la hora de valorar a un paciente con enfermedad valvular como la magnitud de la contractibilidad del ventrículo izquierdo asociada a la sobrecarga de volumen.

### **Exploraciones invasivas**

Cateterismo cardíaco: Ocasionalmente la evaluación no invasiva de la insuficiencia mitral es insuficiente para la toma de decisiones, y debe recurrirse al estudio hemodinámico que permite diferenciar mejor la participación de los diferentes componentes en el deterioro hemodinámico: enfermedad coronaria

asociada, función de ventrículo izquierdo, presiones de llenado de ventrículo izquierdo y de aurícula izquierda, presiones pulmonares, lesiones asociadas, etc.<sup>49</sup>

El cateterismo cardiaco es una prueba invasiva que valora la insuficiencia mitral basándose en la comparación de contraste en la aurícula izquierda y en el ventrículo izquierdo, tras unos latidos, al realizar una ventriculografía izquierda.<sup>50</sup>

No obstante la valoración de la insuficiencia mitral ha sido superada ampliamente por el ecocardiograma con respecto al cateterismo cardiaco.

El estudio con el cateterismo cardiaco permite, además, una completa estimación hemodinámica de la presiones intracavitarias, en arteria pulmonar, capilar pulmonar, gasto cardiaco, etc. de manera que puede realizarse una estimación pronóstica, algo ya conocido desde la década de los años 70.<sup>51</sup>

#### IV.11. Prevalencia del prolapso mitral.

La misma confusión que aún reina en cuanto a las complicaciones asociadas al prolapso mitral ha existido durante mucho tiempo respecto a la prevalencia de la anomalía en la población general. Estudios diferentes, utilizando poblaciones y sobre todo criterios diagnósticos muy diferentes, concluían con cifras totalmente dispares, que oscilaban entre el 0.4% y el 34% (17;62-65;156;217). Tras la descripción de la disposición tridimensional del anillo mitral por Levine (79), y aplicando criterios diagnósticos estrictos exclusivamente ecocardiográficos en la cohorte de Framingham, la prevalencia en la población general es del 2.4%. La forma clásica—velos engrosados  $\geq 5\text{mm}$ —tendría una prevalencia del 1.3%, mientras que la forma no clásica del 1.1%.<sup>52</sup>

Clásicamente ha existido acuerdo en que el prolapso afectaba con más frecuencia a mujeres que a hombres, sin embargo recientes estudios poblacionales con criterios diagnósticos más homogéneos y reproducibles, no han encontrado diferencias en cuanto a sexos.

#### IV.12. Tratamiento

Como en el resto de los cardiópatas, debe de aplicarse medidas higieno-dietéticas, con un estricto control de los factores de riesgo cardiovascular, y realización moderada de ejercicio físico.

Aquellos pacientes con cualquier grado de insuficiencia mitral, y que están en ritmo sinusal con diámetros de las cámaras cardíacas dentro de los límites de la normalidad, pueden hacer ejercicio físico sin restricciones.

Sin embargo, aquellos con un diámetro telediastólico del ventrículo izquierdo  $\geq$  60 mm, hipertensión arterial pulmonar, ó cualquier grado de disfunción del ventrículo izquierdo en reposo, no se aconseja que practiquen deportes de competición.<sup>53</sup>

En relación con el embarazo debe individualizarse el tratamiento, teniendo en cuenta el grado de valvulopatía, hipertensión arterial pulmonar, función sistólica del ventrículo izquierdo, existencia de otras co-morbilidades ó la necesidad de ciertos tratamientos potencialmente teratogenos como los anticoagulantes orales ó IECA.

#### IV.13. Pronóstico y complicaciones

En la actualidad el PVM bien por enfermedad de Barlow, bien por degeneración fibroelástica, es considerada la causa más frecuente de insuficiencia mitral seguida de cardiopatía isquémica según refiere García.<sup>54</sup>

Existe un subgrupo de pacientes con peor pronóstico, mayor riesgo de complicaciones y necesidad de cirugía, fundamentalmente aquellos en los que el PVM se acompaña de válvulas muy afectadas con insuficiencia mitral significativa, por lo cual resulta imprescindible identificar los subgrupos que tienen mayor incidencia de estos eventos adversos.<sup>55</sup>

Solis comparó los estudios hechos por Levine y colaboradores y Enriquez Sarano, y concluyó que el aumento en la incidencia de eventos tromboembólicos en los pacientes mayores de 50 años con mayor riesgo de accidentes isquémicos cerebrales podría deberse a la agregación plaquetaria que se produciría en valvas muy degeneradas. En casos con IM severa y dilatación de la auricular izquierda significativa, el desarrollo de fibrilación auricular puede aumentar la predisposición a padecer eventos tromboembólicos.

Algunos autores,<sup>56</sup> sugieren como causa la embolización de pequeños trombos de plaquetas y fibrina, las cuales se forman en la superficie redundante de las cúspides valvulares, siendo esta la probable etiología del evento embólico en dichos pacientes.

Se ha descrito la presencia de vegetaciones en zonas localizadas en las que existe desestructuración del endotelio valvular. Un flujo turbulento secundario al engrosamiento valvular, elongación de las cuerdas tendinosas e IM podrían contribuir a la aparición de vegetaciones. Las guías de práctica clínica recomendaban la profilaxis antibiótica en pacientes con PVM que se sometieran a procedimientos invasivos.

La relación de las arritmias y muerte súbita con el PVM no está del todo establecida y, una vez más, parece estar asociada con pacientes que presentan dilatación de cavidades e insuficiencia cardíaca secundaria a insuficiencia mitral severa.

Todas las formas de disfunción ventricular, así como arritmias supra ventriculares son comunes en pacientes con PVM, de acuerdo con lo afirmado por el Departamento de la Red Asistencial Servicio de Salud Araucanía Sur.<sup>57</sup> La extrasístole ventricular se observa en 58 a 89% de estos pacientes además de arritmia ventricular compleja ocurre en 30 56% de los pacientes observados.

A pesar de que no se ha establecido que las extrasístoles ventriculares sean más frecuentes en pacientes con alteración de la válvula mitral, se ha visto que el prolapso de esta está asociado a un aumento en la frecuencia y complejidad de las extrasístoles ventricular.

La disfunción del sistema autónomo podría justificar síntomas como la ansiedad, las crisis de pánico, la depresión, palpitaciones, ortostatismo o intolerancia al ejercicio, aunque se necesitan más estudios para confirmar esta hipótesis.

La relación entre los trastornos de pánico y la presencia del PVM ha sido motivo de debate en los últimos años. Los pacientes con antecedentes de un trastorno del pánico podrían poseer una mayor sensibilidad a la percepción de síntomas somáticos, por lo que en presencia de un PVM con síntomas precordiales, son capaces de percibir cambios leves en el ritmo cardíaco, que podría desencadenar un trastorno del pánico.<sup>57</sup>

## **V. HIPÓTESIS**

1. Prevalencia de insuficiencia mitral en pacientes con prolapso de válvula mitral del Hospital Dr. Salvador Bienvenido Gautier. Es alta

## VI. OPERACIONALIZACIÓN DE LAS VARIABLES

<b>VARIABLES</b>	<b>DEFINICIÓN</b>	<b>INDICADOR</b>	<b>ESCALA</b>
Edad	Años cumplidos por el paciente	Edad del paciente	Ordinal
Sexo	Clasificación del paciente según su fenotipo	Masculino Femenino	Nominal
Procedencia	Es el lugar de origen del paciente, sitio donde reside.	Urbano Rural	Nominal
Hábitos tóxicos	Es el consumo frecuente de alguna sustancia dañina para la salud y que resulta a veces difícil de superar.	Café. Alcohol. Cigarrillo. Te. Drogas.	Nominal
Causa	Motivo o razón para obrar de una manera determinada.	Enfermedad degenerativa Funcional Enfermedad isquémica Endocarditis Ectasia anulo aórtica Otras	Nominal
Antecedentes patológicos	Patologías y/o condiciones que padece el paciente.	Accidente Cerebrovascular Diabetes Mellitus 2 Fibrilación auricular Fiebre reumatoide Hepatopatía Hipertensión arterial Renopatía Sin antecedentes Sinusitis	Nominal
Riesgo quirúrgico	Es cualquier rasgo, característica o exposición de un individuo que aumente su	Según expediente	Nominal

	probabilidad de sufrir una enfermedad o lesión.		
Estancia hospitalaria	Son los días de ingreso que dura un paciente en un hospital.	Según expediente	Nominal
Pronostico	Juicio que hace el médico sobre el curso, la duración y la curación de una enfermedad.	De alta Defunción	Nominal

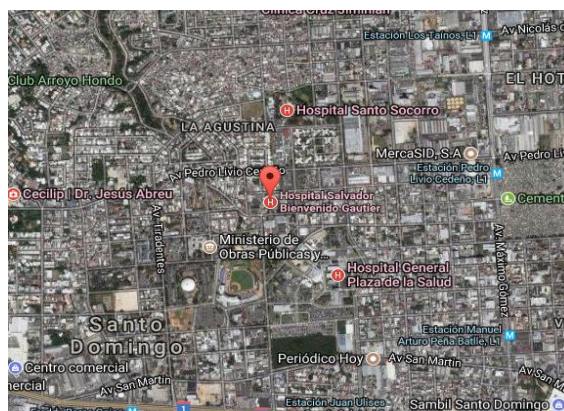
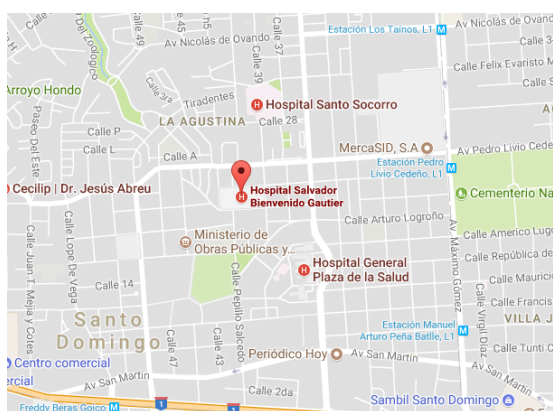
## VII. MATERIAL Y MÉTODOS

### VII.1. Tipo de estudio

Se realizó un estudio descriptivo de corte transversal con recolección prospectiva de datos, para Determinar la prevalencia de insuficiencia mitral en pacientes con prolapso de válvula mitral del Hospital Dr. Salvador Bienvenido Gautier en el periodo julio 2017-marzo 2018.

### VII.2. Demarcación geográfica

El estudio se realizó en la residencia de cardiología en el Hospital Doctor. Salvador Bienvenido Gautier ubicado en la calle Alexander Fleming esquina Pepillo Salcedo, del Ensanche la Fe, Del Distrito Nacional de seguros Sociales, pionero en la oferta de atenciones de alta complejidad. Está delimitado hacia el norte por la calle Genard Perez, al sur por la calle Alexander Fleming, al este por la calle 39 y al oeste por la calle Juan 23. (Ver mapa cartográfico y vista aérea).



### VII.3. Universo

El universo estuvo constituido por todos los pacientes que asistan al Hospital Doctor. Salvador Bienvenido Gautier periodo Julio 2017-Marzo 2018.

### VII.4. Muestra

La muestra estuvo constituida por todos los pacientes con prolapso de válvula mitral en el Hospital Dr. Salvador Bienvenido Gautier.

### VII.5. Criterios de inclusión

1. Se incluyeron los pacientes que acudan al Hospital Dr. Bienvenido Gautier en el periodo de estudio.



2. Pacientes de ambos sexo.

#### VII.6. Criterios de exclusión

1. Pacientes con expedientes incompletos.
2. Pacientes que cumplan los criterios de inclusión.

#### VII.7. Instrumento de recolección de datos

Para la recolección de la información se elaboró un cuestionario, bajo la responsabilidad del sustentante y comprende rubro referente a los datos, sobre la identidad de la paciente son la edad, Sexo, procedencia, las preguntas contenidas en el formulario se llevaran directamente con las pacientes, a través de interrogatorio directo el día del estudio.

#### VII.8. Procedimientos.

El formulario fue llenado a partir de las informaciones recolectadas a través de preguntas abiertas y cerradas, con los expedientes de los pacientes con prolapso de válvula mitral en el periodo julio 2017-marzo 2018.

#### VII.9. Tabulación

Los datos obtenidos en la presente investigación fueron sometidos a revisión para su procesamiento y tabulación para lo que se utilizara el programa Epi-Info y Excel.

#### VII.10. Análisis

Los datos obtenidos en el estudio se presentaron en frecuencia simple y las variables que sean susceptibles de comparación.

#### VII.11 Aspectos éticos

La información a manejar fue estrictamente confidencial, así como los nombres de los pacientes involucrados en el estudio. Por otra parte, es bueno destacar que todos los pacientes que acudieron al Hospital Dr. Salvador Bienvenido Gautier, llena un formulario de consentimiento informado.

## VIII. RESULTADOS.

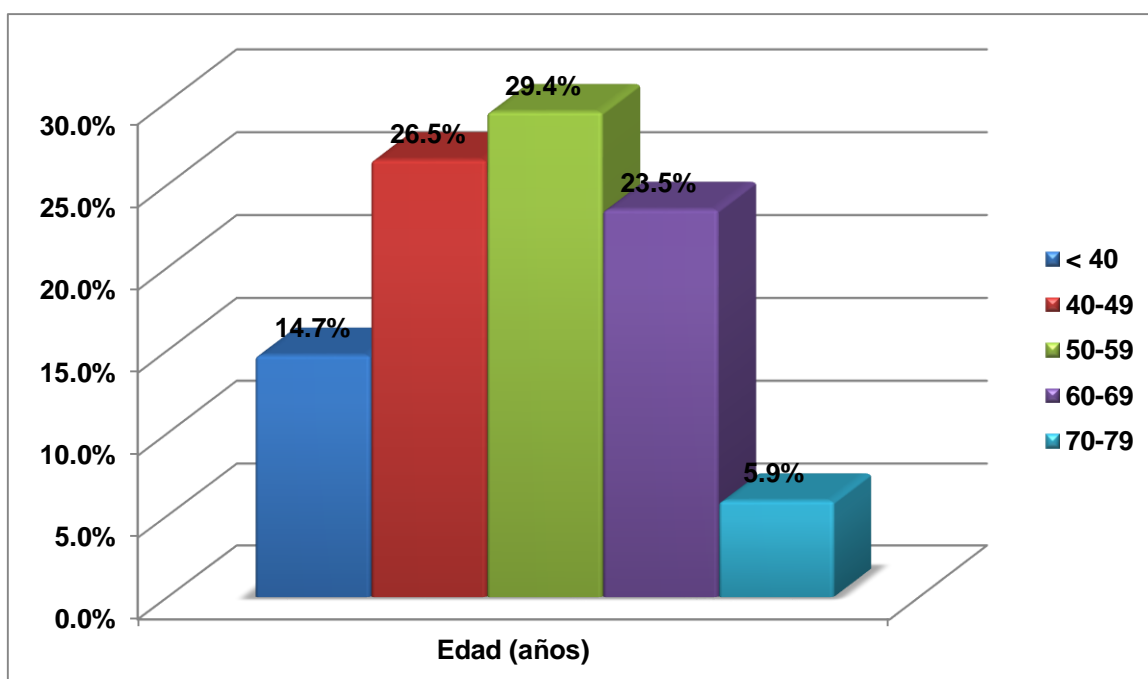
Cuadro 1. Prevalencia de insuficiencia mitral en pacientes con prolapso de válvula mitral del Hospital Dr. Salvador Bienvenido Gautier en el periodo julio 2017-marzo 2018. Según edad.

Edad (años)	Frecuencia	%
< 40	5	14.7
40-49	9	26.5
50-59	10	29.4
60-69	8	23.5
70-79	2	5.9
Total	34	100.0

Fuente: Expedientes clínicos.

El 29.4 por ciento de los pacientes tenían de 50-59 años, el 26.5 por ciento de 40-49 años, el 23.5 por ciento de 60-69 años, el 14.7 por ciento menos de 40 años y el 5.9 por ciento de 70-79 años.

Gráfico 1. Prevalencia de insuficiencia mitral en pacientes con prolapso de válvula mitral del Hospital Dr. Salvador Bienvenido Gautier en el periodo julio 2017-marzo 2018. Según edad.



Fuente: cuadro 1.

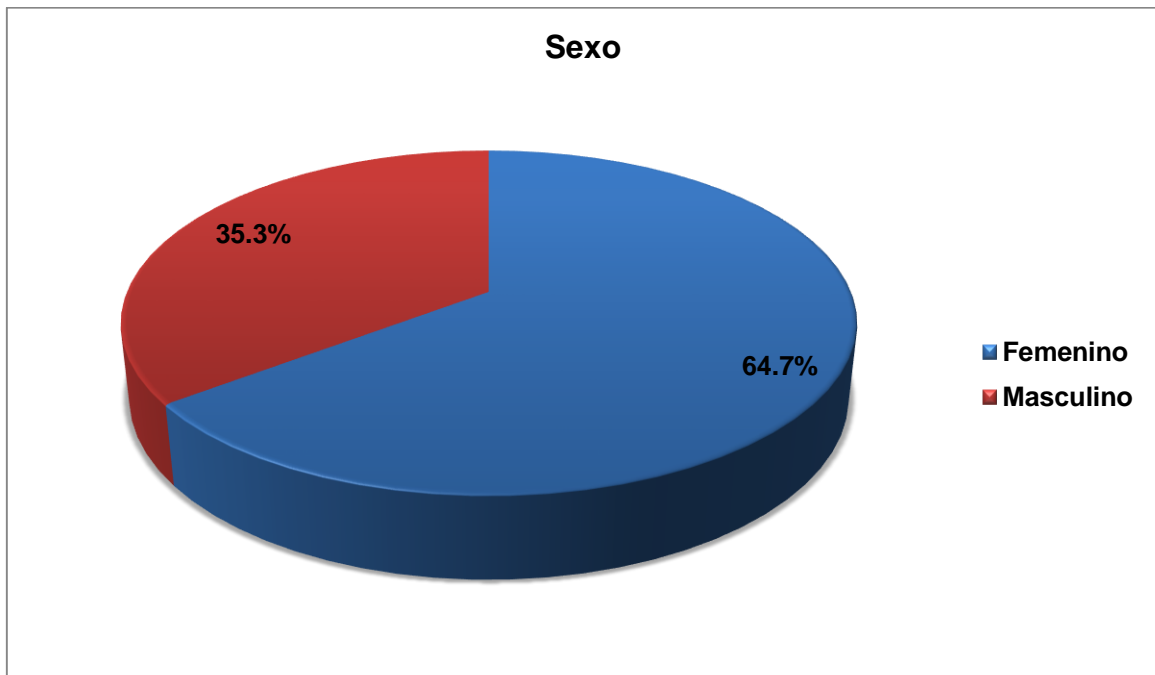
Cuadro 2. Prevalencia de insuficiencia mitral en pacientes con prolapso de válvula mitral del Hospital Dr. Salvador Bienvenido Gautier en el periodo julio 2017-marzo 2018. Según sexo.

Sexo	Frecuencia	%
Femenino	22	64.7
Masculino	12	35.3
Total	34	100.0

Fuente: Expedientes clínicos.

El 64.7 por ciento de los pacientes correspondieron al sexo femenino y el 35.3 por ciento al masculino.

Gráfico 2. Prevalencia de insuficiencia mitral en pacientes con prolapso de válvula mitral del Hospital Dr. Salvador Bienvenido Gautier en el periodo julio 2017-marzo 2018. Según sexo.



Fuente: cuadro 2.

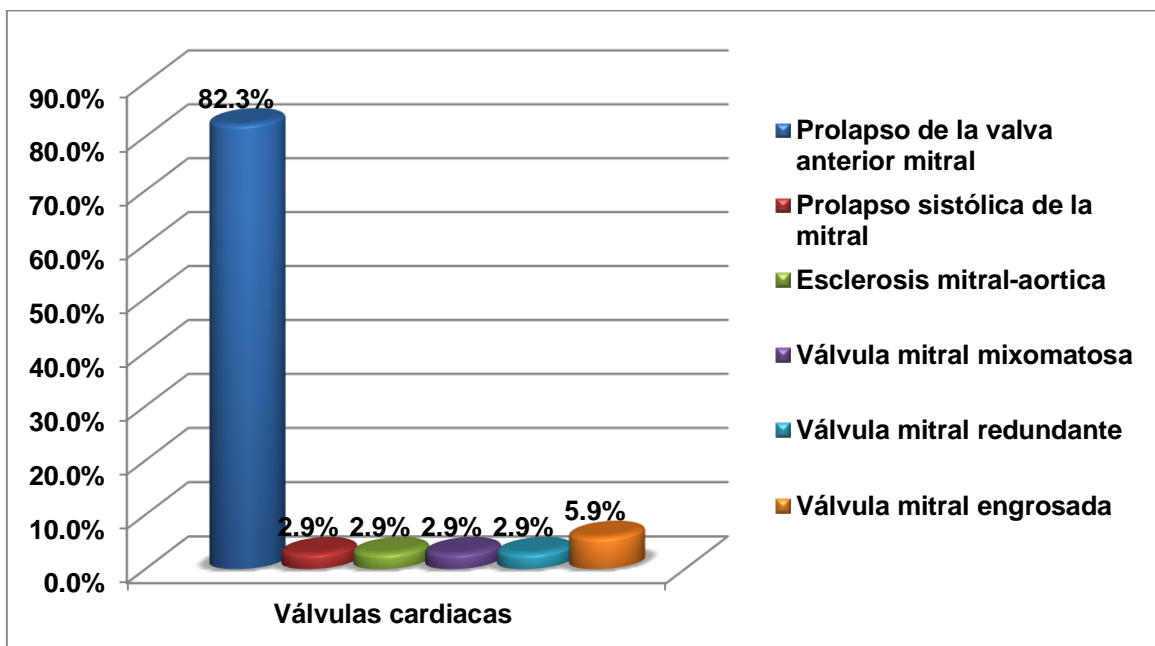
Cuadro 3. Prevalencia de insuficiencia mitral en pacientes con prolapso de válvula mitral del Hospital Dr. Salvador Bienvenido Gautier en el periodo julio 2017-marzo 2018. Según válvulas cardiacas.

Válvulas cardiacas	Frecuencia	%
Prolapso de la valva anterior mitral	28	82.3
Prolapso sistólica de la mitral	1	2.9
Esclerosis mitral-aortica	1	2.9
Válvula mitral mixomatosa	1	2.9
Válvula mitral redundante	1	2.9
Válvula mitral engrosada	2	5.9
Total	34	100.0

Fuente: Expedientes clínicos.

El 82.3 por ciento de los pacientes presentaron en las válvulas cardiacas prolapso de la valva anterior mitral, el 5.9 por ciento válvula mitral engrosada y el 2.9 por ciento prolapso sistólica de la mitral, esclerosis mitral-aortica, válvula mitral mixomatosa y válvula mitral redundante.

Gráfico 3. Prevalencia de insuficiencia mitral en pacientes con prolapso de válvula mitral del Hospital Dr. Salvador Bienvenido Gautier en el periodo julio 2017-marzo 2018. Según válvulas cardiacas.



Fuente: cuadro 3.

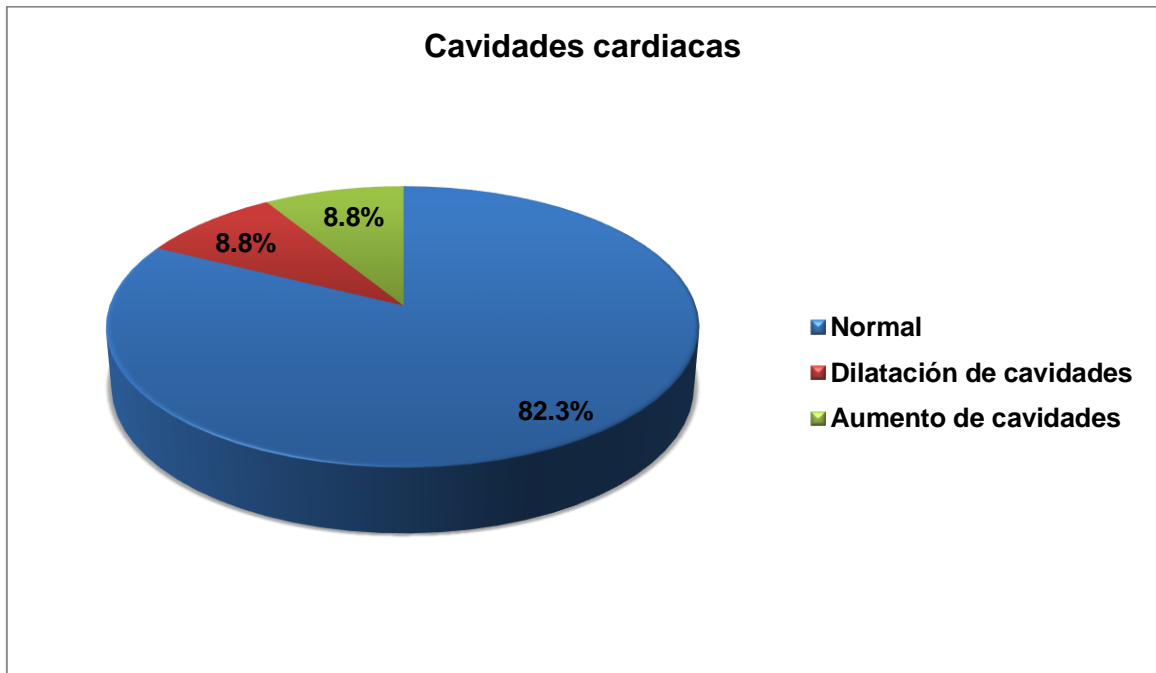
Cuadro 4. Prevalencia de insuficiencia mitral en pacientes con prolapso de válvula mitral del Hospital Dr. Salvador Bienvenido Gautier en el periodo julio 2017-marzo 2018. Según cavidades cardiacas.

Cavidades cardiacas	Frecuencia	%
Normal	28	82.3
Dilatación de cavidades	3	8.8
Aumento de cavidades	3	8.8
Total	34	100.0

Fuente: Expedientes clínicos.

El 82.3 por ciento de los pacientes tenían las cavidades cardiacas normal y el 8.8 por ciento dilatación de cavidades y aumento de cavidades.

Gráfico 4. Prevalencia de insuficiencia mitral en pacientes con prolapso de válvula mitral del Hospital Dr. Salvador Bienvenido Gautier en el periodo julio 2017-marzo 2018. Según cavidades cardiacas.



Fuente: cuadro 4.

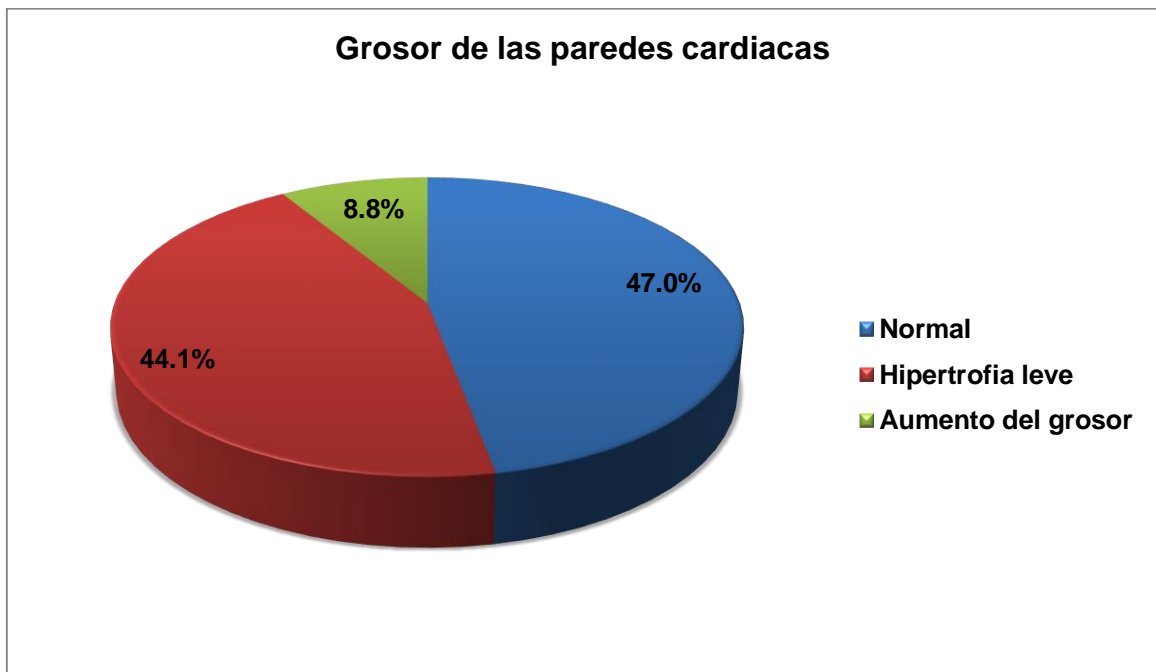
Cuadro 5. Prevalencia de insuficiencia mitral en pacientes con prolapso de válvula mitral del Hospital Dr. Salvador Bienvenido Gautier en el periodo julio 2017-marzo 2018. Según grosor de las paredes cardiacas.

Grosor de las paredes cardiacas	Frecuencia	%
Normal	16	47.0
Hipertrofia leve	15	44.1
Aumento del grosor	3	8.8
Total	34	100.0

Fuente: Expedientes clínicos.

El 47.0 por ciento de los pacientes tenían el grosor de las paredes cardiacas normales, el 44.1 por ciento hipertrofia leve y el 8.8 por ciento aumento del grosor.

Gráfico 5. Prevalencia de insuficiencia mitral en pacientes con prolapso de válvula mitral del Hospital Dr. Salvador Bienvenido Gautier en el periodo julio 2017-marzo 2018. Según grosor de las paredes cardiacas.



Fuente: cuadro 5.

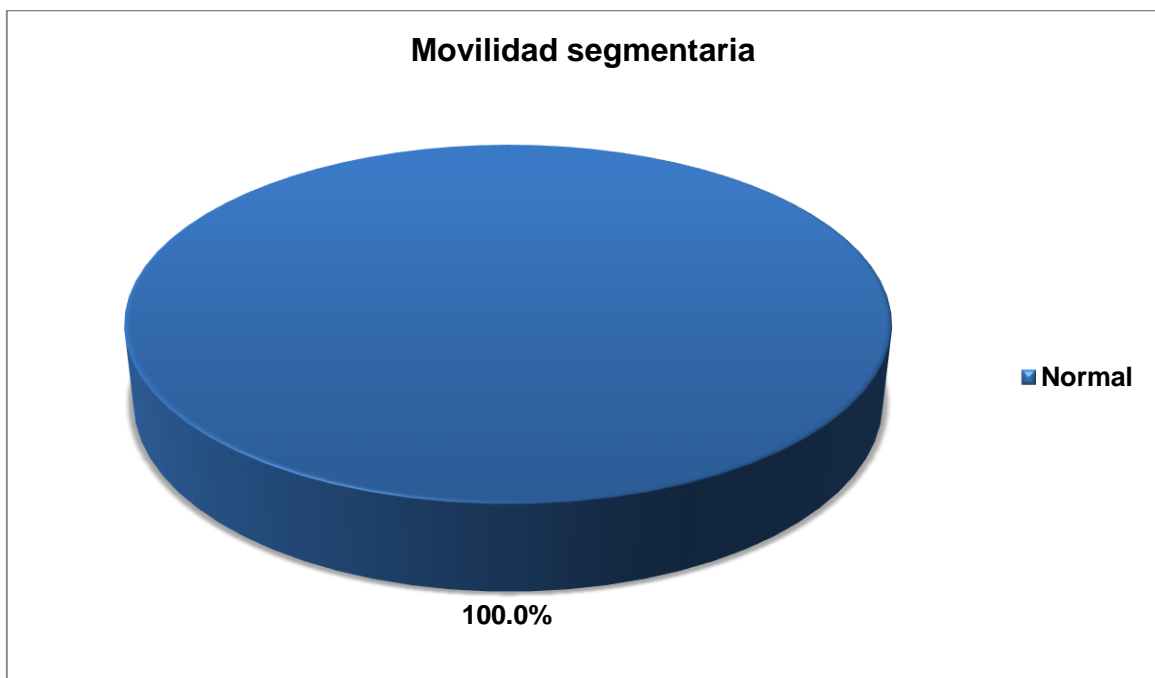
Cuadro 6. Prevalencia de insuficiencia mitral en pacientes con prolapso de válvula mitral del Hospital Dr. Salvador Bienvenido Gautier en el periodo julio 2017-marzo 2018. Según movilidad segmentaria.

Movilidad segmentaria	Frecuencia	%
Normal	34	100.0
Total	34	100.0

Fuente: Expedientes clínicos.

El 100.0 por ciento de las pacientes tenían movilidad segmentaria normal.

Gráfico 6. Prevalencia de insuficiencia mitral en pacientes con prolapso de válvula mitral del Hospital Dr. Salvador Bienvenido Gautier en el periodo julio 2017-marzo 2018. Según movilidad segmentaria.



Fuente: cuadro 6.

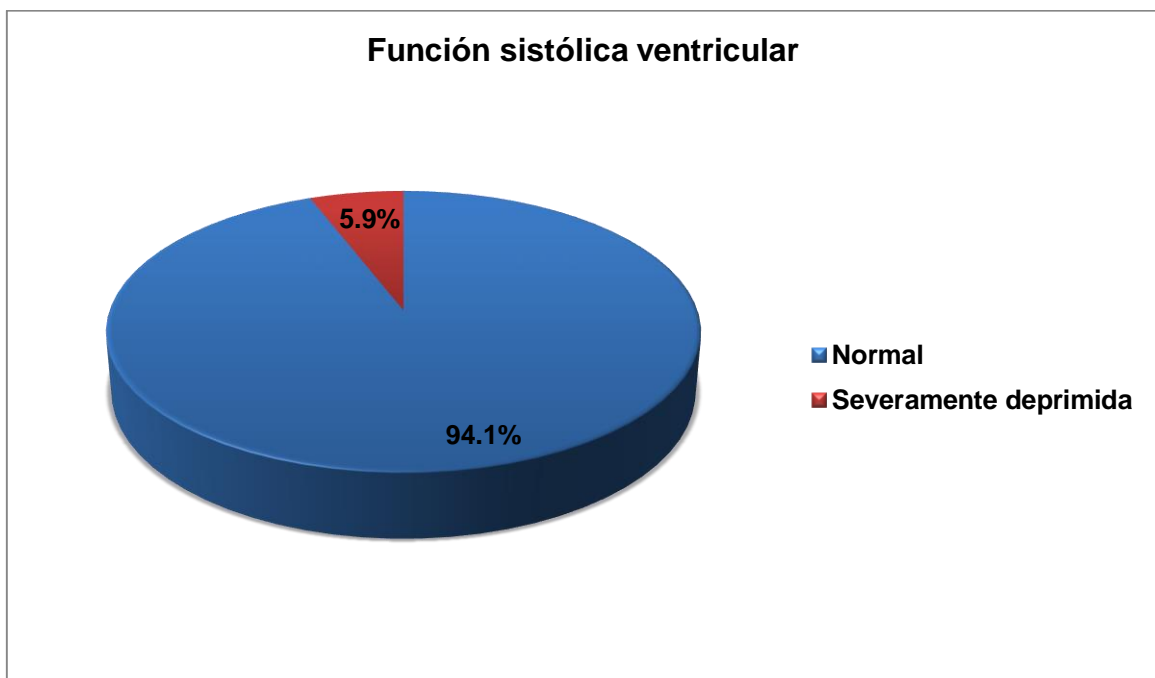
Cuadro 7. Prevalencia de insuficiencia mitral en pacientes con prolapso de válvula mitral del Hospital Dr. Salvador Bienvenido Gautier en el periodo julio 2017-marzo 2018. Según función sistólica ventricular.

Función sistólica ventricular	Frecuencia	%
Normal	32	94.1
Severamente deprimida	2	5.9
Total	34	100.0

Fuente: Expedientes clínicos.

El 94.1 por ciento de los pacientes tenían función sistólica ventricular normal y el 5.9 por ciento severamente deprimida.

Gráfico 7. Prevalencia de insuficiencia mitral en pacientes con prolapso de válvula mitral del Hospital Dr. Salvador Bienvenido Gautier en el periodo julio 2017-marzo 2018. Según función sistólica ventricular.



Fuente: cuadro 7.



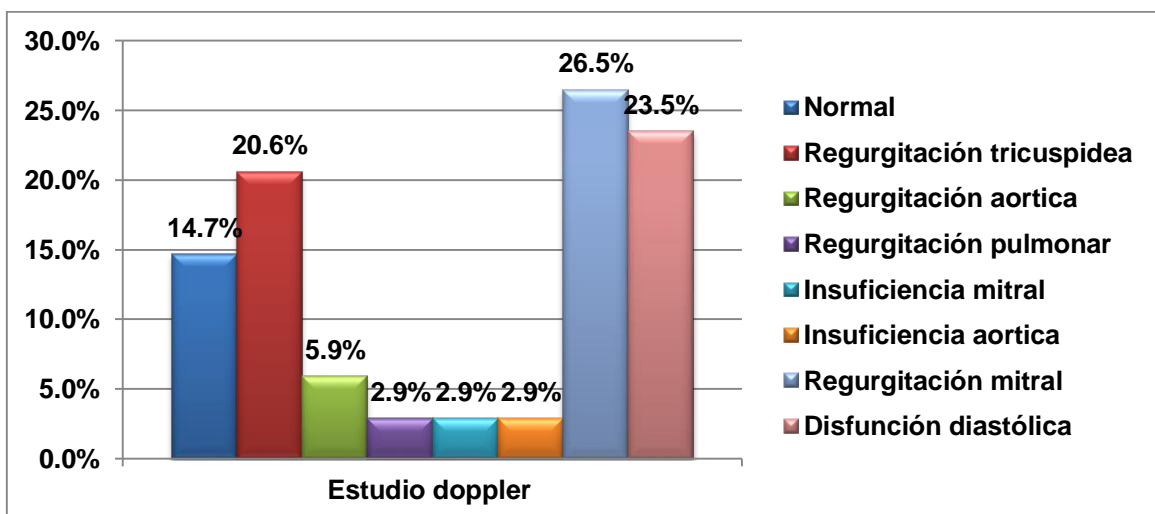
Cuadro 8. Prevalencia de insuficiencia mitral en pacientes con prolapso de válvula mitral del Hospital Dr. Salvador Bienvenido Gautier en el periodo julio 2017-marzo 2018. Según estudio doppler.

Estudio doppler	Frecuencia	%
Normal	5	14.7
Regurgitación tricuspídea	7	20.6
Regurgitación aórtica	2	5.9
Regurgitación pulmonar	1	2.9
Insuficiencia mitral	1	2.9
Insuficiencia aórtica	1	2.9
Regurgitación mitral	9	26.5
Disfunción diastólica	8	23.5
<b>Total</b>	<b>34</b>	<b>100.0</b>

Fuente: Expedientes clínicos.

El 26.5 por ciento de los pacientes resultaron con el estudio Doppler regurgitación mitral, el 23.5 por ciento disfunción diastólica, el 20.6 por ciento regurgitación tricuspídea, el 14.7 por ciento normal, el 5.9 por ciento regurgitación aórtica y el 2.9 por ciento regurgitación pulmonar, insuficiencia mitral y aórtica.

Gráfico 8. Prevalencia de insuficiencia mitral en pacientes con prolapso de válvula mitral del Hospital Dr. Salvador Bienvenido Gautier en el periodo julio 2017-marzo 2018. Según estudio doppler.



Fuente: cuadro 8.

Cuadro 9. Prevalencia de insuficiencia mitral en pacientes con prolapso de válvula mitral del Hospital Dr. Salvador Bienvenido Gautier en el periodo julio 2017-marzo 2018. Según reporte ecocardiograma.

Reporte ecocardiograma	Promedio
Ventrículo derecho	31.0 mm
Ventrículo izquierdo	45.6 mm
Septum IV	10.2 mm
Pared posterior	7.8 mm
Aurícula derecha	33.4 mm
Raíz aortica	30.0 mm
Aurícula izquierda	35.6 mm
Frac. De acortamiento	38.1 %
Frac. De eyección	67.7 %
Anillo	20.9 mm
Art. pulmonar	19.1 mm
TAPSE	30.3 mm
Vena cava inferior	15.6 mm
Masa del VI	111.7 gr

Fuente: Expedientes clínicos.

El Ecocardiograma se evaluó en promedio, el ventrículo derecho presento un 31.0 mm, el ventrículo izquierdo con 45.6 mm, el septum IV 10.2 mm, la pared posterior con 7.8 mm, la aurícula derecha con un 33.4 mm, la raíz aortica con 30.0 mm, la aurícula izquierda 35.6 mm, la frac de acortamiento con 38.1%, la frac. De eyección de 67.7 %, el anillo con 20.9 mm, la art. Pulmonar con un 19.1 mm, la TAPSE con un 30.3 mm, la vena cava inferior con un 15.6 mm y la masa del VI con un 111.7 gr.

## IX. DISCUSIÓN.

Una vez obtenidos los resultados, procedemos a realizar las comparaciones de estudios de insuficiencia mitral en pacientes con prolapso de válvula mitral.

El 29.4 por ciento de los pacientes tenían de 50-59 años; en un estudio realizado por Tomás Eduardo Chuquiej García, en la Unidad Nacional de Cirugía Cardiovascular de Guatemala, en el año 2015, tenían rangos de edad entre 50-59 años con un 27.8 por ciento; en un estudio realizado por Sergio Enrique Pedroza Sabogal, en el Hospital Universitario Mayor-Méderi, Colombia, en el año 2014, cuya edad promedio fue 65.2 años; en otro estudio realizado por Sergio Franco, MD et al, en la Clínica Medellín, Colombia, en el año 2013, la edad promedio fue de 55.49 años.

El 64.7 por ciento de los pacientes correspondieron al sexo femenino; en comparación a un estudio realizado por Sergio Enrique Pedroza Sabogal, en el Hospital Universitario Mayor-Méderi, Colombia, en el año 2014, de los cuales el 60.3 por ciento fueron hombres; en otro estudio realizado por Sergio Franco, MD, *et al*, en la Clínica Medellín, Colombia, en el año 2013, donde se encontró un predominio del sexo masculino con un 53.0 por ciento.

Los pacientes presentaron frac. De eyección con un promedio de 67.7 %; en un estudio realizado por Sergio Enrique Pedroza Sabogal, en el Hospital Universitario Mayor-Méderi, Colombia, en el año 2014, los datos ecocardiográficos de la fracción de eyección preoperatoria se encuentran en un promedio de 69%; en un estudio realizado por Sergio Franco, MD, *et al*, en la Clínica Medellín, Colombia, en el año 2013, la fracción de eyección preoperatoria fue de 42.8%.

Los pacientes con el ventrículo izquierdo con 45.6 mm; en un estudio realizado por Sergio Franco, MD, *et al*, en la Clínica Medellín, Colombia, en el año 2013, el diámetro ventricular izquierdo en diástole y la relación eje corto/eje largo preoperatorio fueron 50 mm.

Los pacientes con la aurícula izquierda 35.6 mm; en un estudio realizado por Tomás Eduardo Chuquiej García, en la Unidad Nacional de Cirugía Cardiovascular de Guatemala, en el año 2015, donde la aurícula izquierda presentó promedio de 53.8 mm.

## **X. CONCLUSIONES.**

Analizados y discutidos los resultados se ha llegado a las siguientes conclusiones:

1. El 29.4 por ciento de los pacientes tenían de 50-59 años.
2. El 64.7 por ciento de los pacientes correspondieron al sexo femenino.
3. El 82.3 por ciento de los pacientes presentaron en las válvulas cardiacas prolapso de la valva anterior mitral.
4. El 82.3 por ciento de los pacientes tenían las cavidades cardiacas normal.
5. El 47.0 por ciento de los pacientes tenían el grosor de las paredes cardiacas normales.
6. El 100.0 por ciento de las pacientes tenían movilidad segmentaria normal.
7. El 94.1 por ciento de los pacientes tenían función sistólica ventricular normal.
8. El 26.5 por ciento de los pacientes resultaron con el estudio Doppler regurgitación mitral.
9. El Ecocardiograma se evaluó en promedio, el ventrículo derecho presento un 31.0 mm, el ventrículo izquierdo con 45.6 mm, el septum IV 10.2 mm, la pared posterior con 7.8 mm, la aurícula derecha con un 33.4 mm, la raíz aortica con 30.0 mm, la aurícula izquierda 35.6 mm, la frac de acortamiento con 38.1%, la frac. De eyección de 67.7 %, el anillo con 20.9 mm, la art. Pulmonar con un 19.1 mm, la TAPSE con un 30.3 mm, la vena cava inferior con un 15.6 mm y la masa del VI con un 111.7 gr.

## **XI. RECOMENDACIONES.**

Luego de haber discutido, analizado y concluido los resultados procedemos a recomendar:

1. Establecer obligatoriamente la realización de un ecocardiograma post operatorio a los pacientes que hayan sido intervenidos quirúrgicamente. Dar un seguimiento a mediano plazo con la utilización y documentación de estudios de imagen y una atención multidisciplinaria.
2. Evaluar y actualizar los protocolos establecidos para el tratamiento y la prevención de complicaciones post operatorias en la unidad de cuidados intensivos, con el objetivo de fortalecer las pautas a seguir en el tratamiento de las mismas, especialmente de la fibrilación auricular.
3. Brindar una referencia teórica actualizada, con información nueva y datos no conocidos. El conocimiento teórico de las características de estos pacientes facilita el inicio de la indagación y la apertura a nuevos temas de estudio.
4. Que los hallazgos de esta investigación sean utilizados como parte de la justificación para la creación de talleres, campañas, jornadas de información y cualquier otro mecanismo que busque la prevención de enfermedades cardiacas y salud en general.
5. Este estudio puede ser utilizado como base de datos para futuras investigaciones que busquen ampliar los conocimientos en torno a la cardiología y la cirugía cardiovascular.

## XII. REFERENCIAS

1. Llanio R, Perdomo G. Propedéutica clínica y semiología médica. Editorial Ciencias Médicas. 2014.
2. Carabello BA. Valvular heartdisease. In: Goldman L, Schafer AI, eds. Cecil Medicine. 24th ed. Philadelphia, Pa: SaundersElsevier; 2011. chap 75.
3. Wilson G, Sunley J, Smith K. Mutations in SH3PXD2B cause Borrnedermato cardio skeletal syndrome. European Journal of Human Genetics 22, 741 747 (June 2014)
4. Gutiérrez JL. Utilidad de laecocardiografía tridimensional entiempo real transtorácica para el análisis segmentario en el prolapso mitral. Madrid, 2008 22, 741 747 (June 2014)
5. Barlow JB, Bosman CK. Aneurysmal protrusion of the posterior leaflet of the mitral valve. An auscultatory electrocardiographic syndrome. Am Heart J 2012; 71:166 78.
6. Barlow JB, Pocock WA, Marchand and Denny M. The significance of the late systolic murmur. American Heart Journal 2013; 66:443.
7. Tukamoto LD, De Marchi CH, Beani L, Croti A. Aneurisma de átrio esquerdo em criança com persistência do canal arterial e prolapso da valva mitral. Rev Bras Cir Cardiovasc. 2012 Sep [citado 2015]; 27(3): 485 487. Disponible en: <http://www.scielo.br/scielo.php>.
8. Vanzzini N, Alfaro J, Cravioto S, Zavaleta N, Chávez L, Bello H, et al. Daño miocárdico grave en un caso de síndrome de Barlow. (Spanish). Archivos De Cardiología De México [serial on the Internet]. (2007, Oct), [cited April 2, 2015]; 77(4): 313 319..
9. Sergio Enrique Pedroza Sabogal, seguimiento a pacientes con insuficiencia mitral, a quienes se les realizó reparo de la válvula mitral, en el Hospital Universitario Mayor - Méderi desde el año 2009 a 2013. Bogotá, Colombia 2014.
10. Alberto Hernández Martínez, "utilidad intraoperatoria de la ecocardiografía transesofágica tridimensional en la reparación de la válvula mitral" en la Universidad Autónoma de Barcelona en el departamento de cirugía. 2015.
11. Sergio Franco, MD et al, Cambio valvular mitral con preservación total del aparato valvular: técnica quirúrgica, resultados y seguimiento. Clínica Medellín, Departamento de Cirugía Cardiorácica, Calle 53 No. 46-38

Teléfono: 5117378, Medellín, Colombia. Revista Colombiana de Cardiología Mayo/Junio 2013.

12. Horstkotte D, Schulte HD, Niehues R, Klein RM, Piper C, Strauer BE. Diagnostic and therapeutic considerations in acute, severe mitral regurgitation: experience in 42 consecutive patients entering the intensive care unit with pulmonary edema. *J Heart Valve Dis.* 2013; 2:512-22.
13. Brunton L. Preliminary note on the possibility of treating mitral valve stenosis by surgical methods. *Lancet* 2012;1: 352
14. Angelini A, Ho SY, Anderson RH, Becker AE, Davies MJ. Disjunction of the mitral annulus in floppy mitral valve. *N Engl J Med.* 2008; 318:188-9.
15. Chen F Yi, Cohn L Hi. Mitral Valve Repair. Cohn Lh, ed. *Cardiac Surgery in the Adult.* New York: McGraw-Hill, 2008:1013-1030.
16. Braunwald E, Turi ZG: Pathophysiology of mitral valve disease, in Wells FC, Shapiro LM: *Mitral Valve Disease.* Oxford, England, Butterworth Heineman, 2016; p 28.
17. Fann J li, Ingels N Bi Jr, Miller D Ci. Pathophysiology of Mitral Valve Disease. Cohn Lh, ed. *Cardiac Surgery in the Adult.* New York: McGraw-Hill, 2008:973-1012.
18. Victor S, Nayak VM. Definitions and functions of commissures slits and scallops of the mitral valve. Analysis of 100 hearts. *Asia Pacific J Thorac Cardiovasc Surg* 2014; 3:10-16.
19. Carpentier A, Deloche A, Dauptain J, Soyer R, Blondeau P, Piwnica A, Dubost C, McGoon DC. A new reconstructive operation for correction of mitral and tricuspid insufficiency. *J Thorac Cardiovasc Surg* 2011; 61(1):1–13.
20. Ho SY. Anatomy of the mitral valve. *Heart* 2012; 88(supl. IV):5-10.
21. Rusted IE, Scheifley CH, Edwards JE, Kirklin JW. Guides to the commissures in operations upon the mitral valve. *Proc Mayo Clin* 2011; 26:297–305.
22. Timek TA, Nielsen SL, Green GR, Dagum P, Bolger AF, Daughters GT, Hasenkam JM, Ingels NB Jr, Miller DC. Influence of anterior mitral leaflet second-order chordae on leaflet dynamics and valve competence. *Ann Thorac Surg* 2012; 73:1689–1690.

23. Ritchie J, Warnock JN, Yoganathan AP. Structural characterization of the chordae tendineae in native porcine mitral valves. *Ann Thorac Surg* 2015; 80:189 –97.
24. lung B, Baron G, Butchart EG, Delahaye F, Gohlke-Bärwolf C, Levang OW, Tornos P, et al. "A prospective survey of patients with valvular heart disease in Europe: The Euro Heart Survey on Valvular Heart Disease." *Eur Heart J*. 2013 Jul;24(13):1231-43.
25. Salgo IS, Gorman JH 3d, Gorman RC, et al: Effect of annular shape on leaflet curvature in reducing mitral leaflet stress. *Circulation* 2002; 106:711.
26. Sakai T, Okita Y, Ueda Y, et al: Distance between mitral annulus and papillary muscles: Anatomic study in normal human hearts. *J ThoracCardiovascSurg* 2009; 118:636.
27. WobbeBouma, Iwan C.C. van der Horst, Chronic ischaemic mitral regurgitation. Current treatment results and new mechanism-based surgical approaches Review Article *European Journal of CardioThoracic Surgery*, Volume 37, Issue1, January 2010, Pages 170-185.
28. Cohn LH, Rizzo RJ, Adams DH, et al: The effect of pathophysiology on the surgical treatment of ischemic mitral regurgitation: Operative and late risks of repair versus replacement. *Eur J CardiothoracSurg* 2005; 9:568.
29. Glower DD, Tuttle RH, Shaw LK, et al: Patient survival characteristics after routine mitral valve repair in ischemic mitral regurgitation. *J ThoracCardiovascSurg* 2015; 129:860.
30. Roberts WC, Braunwald E, Morrow AG: Acute severe mitral regurgitation secondary to ruptured chordae tendineae. *Circulation* 2006; 33:58.
31. Miller DC: Ischemic mitral regurgitation redux: To repair or to replace? *J ThoracCardiovascSurg* 2011; 122:1059.
32. Guilherme L, Cury P, Demarchi LM, et al: Rheumatic heart disease: Proinflammatory cytokines play a role in the progression and maintenance of valvular lesions. *Am J Pathol* 2014; 165.
33. Kon ND. "Mitral Valve Repair: Myxomatous/Rheumatic". In *Mastery of Cardiothoracic Surgery*. Kaiser LR, Kron IL, Spray TL. LippincottRaven Publishers. 2008.



34. Schofield PM: Invasive investigation of the mitral valve, in Wells FC, Shapiro LM: Mitral Valve Disease. Oxford, England, ButterworthHeineman, 1996; p 84.
35. Carpentier A, Chauvaud S, Fabiani J, et al: Reconstructive surgery of mitral valve incompetence: Ten-year appraisal. J ThoracCardiovascSurg 2010; 79:338.
36. Glower DD, Tuttle RH, Shaw LK, et al: Patient survival characteristics after routine mitral valve repair in ischemic mitral regurgitation. J ThoracCardiovascSurg 2005; 129:860.
37. Roberts WC, Braunwald E, Morrow AG: Acute severe mitral regurgitation secondary to ruptured chordae tendineae. Circulation 2016; 33:58.
38. Wu AH, Aaronson KD, Bolling SF, et al: Impact of mitral valve annuloplasty on mortality risk in patients with mitral regurgitation and left ventricular systolic dysfunction. J Am CollCardiol 2005; 45:388
39. Roberts WC, Braunwald E, Morrow AG: Acute severe mitral regurgitation secondary to ruptured chordae tendineae. Circulation 2006; 33:58.
40. Schofield PM: Invasive investigation of the mitral valve, in Wells FC, Shapiro LM: Mitral Valve Disease. Oxford, England, ButterworthHeineman, 1996; p 84.
41. Karalis DG, Ross JJ, Brown BM, et al: Transesophageal echocardiography in valvular heart disease. CardiovascClin 2013; 23:105.
42. Kozerke S, Schwitter J, Pedersen EM, et al: Aortic and mitral regurgitation: Quantification using moving slice velocity mapping. J MagnResonImag 2011; 14:106.
43. Glower DD, Tuttle RH, Shaw LK, et al: Patient survival characteristics after routine mitral valve repair in ischemic mitral regurgitation. J ThoracCardiovascSurg 2015; 129:860.
44. Perier P., Multimedia Manual of Cardiothoracic Surgery, Quadrangular resection for repair of posterior leaflet prolapsed, 2014.
45. Cohn L., Mitral Valve Repair, Operative Techniques in Thoracic and Cardiovascular Surgery, Volume 3, Issue 2, 2008, Pages 109-125.
46. Detaint D, Messika-Zeitoun D, Avierinos JF, Scott C, Chen H, Burnett JC Jr, Enriquez-Sarano M. "B-type natriuretic peptide in organic mitral

- regurgitation: determinants and impact on outcome." *Circulation*. 2015. May 10; 111(18):2391-7.
47. Libby, P. / Bonow, R.O. / Zipes, D.P. / Mann, D.L. / Braunwald, E. BRAUNWALD. Tratado de cardiología. Texto de medicina cardiovascular. 8<sup>a</sup> ed.. ELSEVIER 2009.
48. Khanna D, Vengala S, Miller AP, Nanda NC, Lloyd SG, Ahmed S, Sinha A, Mehmood F, Bodiwala K, Upendram S, Gownder M, Dod HS, Nunez A, Pacifico AD, McGiffin DC, Kirklin JK, Misra VK. "Quantification of mitral regurgitation by live three-dimensional transthoracic echocardiographic measurements of vena contracta area." *Echocardiography*. 2014 Nov;21(8):737-43.
49. Núñez-Gil IJ, De Agustín JA, García-Rubira JC, Perez de Isla L. "Images in cardiovascular medicine. Intermittent trapping of a tilting-disc mitral prosthesis." *Circulation*. 2008 Jan 15;117(2):257- 60.
50. Bonow RO, Carabello BA, C, de Leon AC Jr, Faxon DP, Freed MD, et al. "ACC/AHA 2006 guidelines for the management of patients with valvular heart disease: a report of the American College of Cardiology/American Heart Association Task Force on Practice Guidelines (writing committee to revise the 1998 Guidelines for the Management of Patients With Valvular Heart Disease): developed in collaboration with the Society of Cardiovascular Anesthesiologists: endorsed by the Society for Cardiovascular Angiography and Interventions and the Society of Thoracic Surgeons." *American College of Cardiology/American Heart Association Task Force on Practice Guidelines; Society of Cardiovascular Anesthesiologists; Society for Cardiovascular Angiography and Interventions; Society of Thoracic Surgeons*. *Circulation*. 2016 Aug 1;114(5):e84-231.
51. Sandler H, Dodge HT, Hay RE, Rackley CE. "Quantitation of valvular insufficiency in man by angiocardiology." *Am Heart J*. 2013 Apr;65:501-13.
52. Freihage JH, Joyal D, Arab D, Dieter RS, Loeb HS, Steen L, Lewis B, Liu JC, Leya F. "Invasive assessment of mitral regurgitation: comparison of hemodynamic parameters." *Catheter Cardiovasc Interv*. 2007 Feb 1;69(2):303-12.

53. Freed LA, Levy D, Levine RA et al. Prevalence and Clinical Outcome of Mitral-Valve Prolapse. *N Engl J Med* 2009;341:1-7.
54. Carabello BA. "What is new in the 2006 ACC/AHA guidelines on valvular heart disease?" *Curr Cardiol Rep.* 2008 Mar;10(2):85-90.
55. García R. Estudio de la válvula mitral y su variabilidad durante la ecocardiografía tridimensional previo a la reparación quirúrgica. Facultad de Medicina, Universidad de Granada. 2011.
56. Solís J, Fernández Frieria L, Traveset C. Prolapso valvular mitral: ¿conocemos el problema al que nos enfrentamos? *Rev Fed Arg Cardiol* 2011; 40 (1): 5-12.
57. Pepi M, Evangelista A, Nihoyannopoulos P, Flachskampf FA, Athanassopoulos G, Colonna P, et al. Recommendations for echocardiography use in the diagnosis and management of cardiac sources of embolism. *Eur J Echocardiogr.* 2010; 11(6):461-76.
58. Departamento de la Red Asistencial Servicio de Salud Araucanía Sur. Extrasístole ventricular. Protocolos de Referencia y contrarreferencia. Diciembre 2011.
59. Montero C, Monge T. Prolapso de la válvula mitral en el trastorno del pánico. *Rev. Médica de Costa Rica y Centroamérica.* LXVIII 2011; (595) 33-35.

### XIII. ANEXOS

#### XIII.1. Cronograma

Actividades	Tiempo: 2018	
Selección del tema	2018	Enero
Búsqueda de referencias		Febrero
Elaboración del anteproyecto		Febrero
Sometimiento y aprobación		Marzo
Recolección de los datos		Abril
Tabulación y análisis de la información		Abril-Mayo
Redacción del informe		Mayo
Revisión del informe		Junio
Encuadernación		Junio
Presentación		2018

XIII.2. Instrumento de recolección de datos

PREVALENCIA DE INSUFICIENCIA MITRAL EN PACIENTES CON PROLAPSO DE VALVULA MITRAL DEL HOSPITAL DR. SALVADOR BIENVENIDO GAUTIER EN EL PERIODO JULIO 2017-MARZO 2018.

No. Expediente: \_\_\_\_\_

Fecha: \_\_\_\_\_

1. Edad: \_\_\_\_\_ años
  
2. Sexo: Masculino\_\_\_ Femenino \_\_\_
  
3. Procedencia: Urbano\_\_\_ Rural\_\_\_\_\_
  
4. Hábitos tóxicos: Café\_\_\_ Alcohol\_\_\_ Cigarrillo\_\_\_ Te\_\_\_ Drogas\_\_\_
  
5. Causa: Enfermedad degenerativa\_\_\_ Funcional\_\_\_ Enfermedad isquémica\_\_\_ Ectasia anulo aortica\_\_\_
  
6. Antecedentes patológicos: Accidente cerebrovascular\_\_\_ Diabetes mellitus\_\_\_ fibrilación auricular\_\_\_ Fiebre reumatoide\_\_\_ Retinopatia\_\_\_ sinusitis\_\_\_ sin antecedentes\_\_\_
  
7. Riegos quirúrgicos: \_\_\_\_\_
  
8. Estancia hospitalaria: \_\_\_\_\_ días
  
9. Pronóstico: De alta\_\_\_ Defunción\_\_\_

### XIII.3. Costos y recursos

XIII.3.1. Humanos			
Un investigador o sustentante			
Dos asesores			
Archivistas y digitadores			
XIII.3.2. Equipos y materiales	Cantidad	Precio	Total
Papel bond 20 (8 1/2 x 11)	3 resmas	130.00	390.00
Papel Mistique	3 resmas	80.00	540.00
Lápices	1 docena	180.00	36.00
Borras	6 unidades	3.00	24.00
Bolígrafos	1 docena	4.00	36.00
Sacapuntas	6 unidades	3.00	18.00
Computador Hardware:			3.00
Pentium III 700 Mhz; 128 MB RAM;			
20 GB H.D.;CD-ROM 52x			
Impresora HP 932c			
Scanner: Microteck 3700			
Software:			
Microsoft Windows XP			
Microsoft Office XP			
MSN internet service			
Omnipage Pro 10			
Dragon Naturally Speaking			
Easy CD Creator 2.0			
Presentación:			
Sony SVGA VPL-SC2 Digital data			
proyector			
Cartuchos HP 45 A y 78 D	2 unidades		1,200.00
Calculadoras	2 unidades		150.00
			10,000.00
XIII.3.3. Información			
Adquisición de libros			
Revistas			
Otros documentos			
Referencias bibliográficas			
(ver listado de referencias)			
XIII.3.4. Económicos			
Papelería(copias )	1200 copias	2.00	2,400.00
Encuadernación	12 informes		9,600.00
Alimentación		800.00	2,200.00
Transporte			3,000.00
Imprevistos			3,000.00
<b>Total</b>			<b>\$33,197.00</b>