

ASPECTOS CLINICOS Y RADIOGRAFICOS DE LOS ANEURISMOS GIGANTES – PARTE II REPORTE DE TRES CASOS MAS

José A. Silié Ruiz
John Stevens
Rosa Pereyra de Rodríguez

CASO 1:

Femenino, 52 años, historia de aparición gradual de el "oscurecimiento" de la visión del ojo derecho desde hacía dos años. Se deterioró gradualmente, visitó el oftalmólogo siendo referida a nuestro servicio. No ha notado ningún cambio en el ojo izquierdo. Historia de dolores de cabeza episódicos en los pasados 20 años, no migrañosos.

Períodos menstruales regulares, no cambios en su peso, no polidipsia, no poliurea. Historia familiar y médica sin importancia.

EXAMEN FISICO:

Médico general normal, el neurológico esencialmente normal a pesar de alteraciones en el segundo par; ojo derecho: agudeza visual muy disminuída con defecto pupilar aferente, fundoscopia disco derecho: pálido. Ojo izquierdo: agudeza visual 6/9.

INVESTIGACIONES:

Laboratorio: Normal. Radiografía de cráneo: mínima área de calcificación en el lecho carotídeo, silla normal. Angiografía Carotídea: Se visualizó gran aneurisma en la carótida derecha, iniciado en la región de los procesos clinoides anteriores, el cuello se extendía por debajo de las clinoides, y el aneurisma aparentaba ser intracavernoso (parcialmente).

TAC: Mostró lesión de gran tamaño, y de mayor intensidad que el tejido cerebral ocupando la fosa anterior derecha, adyacente a la región clinoidea, con área circular de calcificación, que aumentó notablemente de intensidad luego del uso de contraste. (Fig. No.1).

MANEJO.

Operación para grapar aneurisma de gran tamaño en la porción terminal de la carótida interna derecha, abordaje directo a el cuello del aneurisma, post-operatorio muy satisfactorio con la consecuente eliminación de los síntomas de presentación.

CASO 2:

Masculino, 44 años, profesor, con tres episodios de pérdida de la conciencia en los últimos seis meses, normal previo a estos ataques. El primer episodio se presenta como rigidez muscular, con pérdida de la conciencia por unos 20 minutos, no hubo incontinencia ni mordedura de la lengua.

Un ataque similar se presenta dos meses más tarde luego de un juego de tenis. En esta tercera oportunidad se presentó el episodio de manera súbita, se sintió "extraño" con un zumbido distante en la cabeza, seguido de

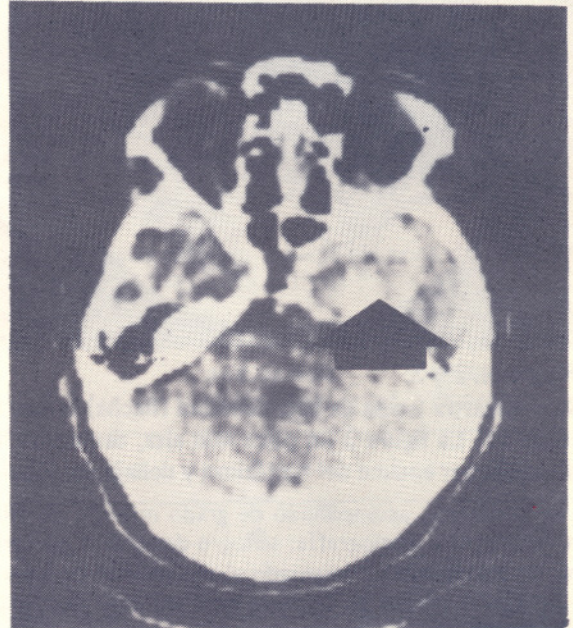


Fig. No.1:

Muestra masa redonda de gran tamaño en la porción central de la fosa media del cráneo, la que presenta área de aumento de intensidad en forma de anillo, con porciones centrales de gran intensidad. La masa deforma al aspecto lateral del cuerpo esfenoidal. La apariencia es típica de aneurisma gigante intracavernoso, la gruesa adventicia del aneurisma da la apariencia de anillo y el lumen residual la porción central de gran cantidad de trombosis (la roseta o diadema).

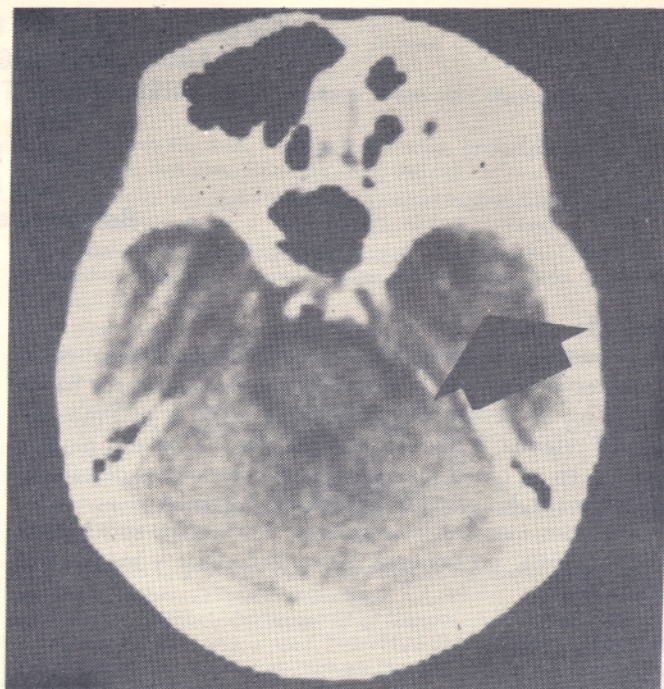
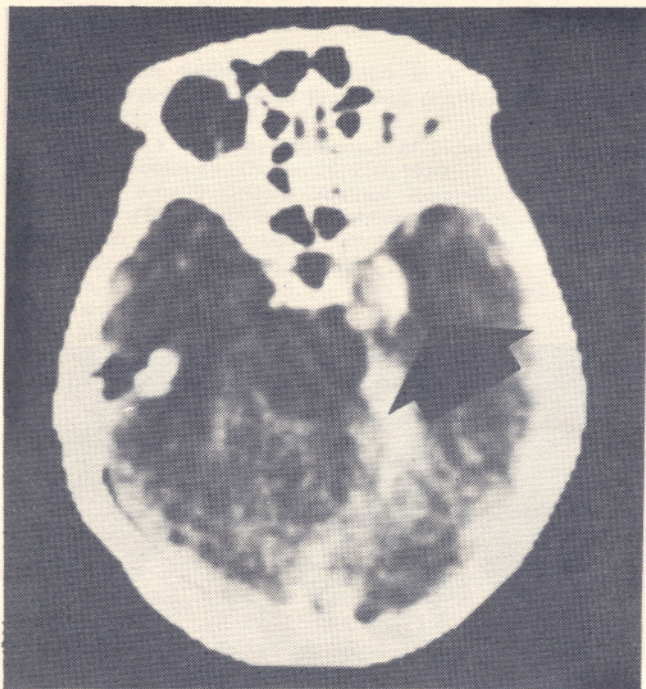
colapso, no hubo rigidez ni incontinencia, pero sí salivación profusa, siendo admitido una hora más tarde.

EXAMEN FISICO:

General normal, marcha, agudeza visual, campimetría, fondo de ojos y sensación facial normales. Los reflejos braquioradiales y de rodilla ligeramente aumentados en el lado derecho. Reflejos plantares con respuesta normal.

INVESTIGACIONES:

Laboratorio: normal, radiografía del cráneo, EEG: mínima intermitente actividad Teta, TAC.: (Fig. No. 2 y 3), lesión de menor densidad que el tejido cerebral, de bordes irregulares adyacentes al pedúnculo cerebral derecho que aumentó notablemente de intensidad luego del uso de me-



Figs. Nos. 2 y 3:

Se demuestra lesión de baja densidad (flecha) la cual aumentó notablemente la intensidad luego del uso de medio de contraste IV. La figura 3 un poco más alta, demuestra hematoma denso en la parte inferior de la Cisterna Ambiens, extendiéndose por encima del tentorium y debajo del lóbulo temporal derecho. (Confirmación del episodio de sangrado).

uso de contraste, acompañado de grado mínimo de dilatación ventricular. Angiografía: se logró demostrar gran aneurisma de ancho cuello, originado al nacimiento de las arterias anterior y media, en la parte terminal de la carótida interna derecha.

MANEJO:

Paciente rehusó cirugía. Manejado obligatoriamente de manera conservadora.

CASO 3:

Femenino, 75 años, con historia de migraña desde la adolescencia, un año de historia de episodios severos de cefaleas pulsátiles localizados en la región temporal derecha.

Hace tres meses padeció de un ataque "inusual" de migraña que fue precedido de la imposibilidad de "Ver" con su ojo izquierdo, acompañado de dolor occipital. En un período de 3 semanas señala el deterioro de la visión hasta hoy solo percibir "mezcla de grises" en el izquierdo. Historia médica y social sin relevancia.

EXAMEN FISICO:

Soplos en la carótida derecha, agudez visual: izquierdo 3/60, 1/60 en el derecho, en el campo temporal del ojo derecho la agudeza visual notablemente disminuída. Fundoscopia normal. La pupila derecha mayor que la izquierda. Resto del examen normal.

INVESTIGACIONES:

Radiografía de cráneo mostró calcificación lineal en la región post-clinoidea. TAC: lesión de gran tamaño ocupando toda la fosa media con mezcla de intensidades, luego de

uso de medios de contraste sus bordes circulares aumentaron notablemente de intensidad. (Fig. No.4).

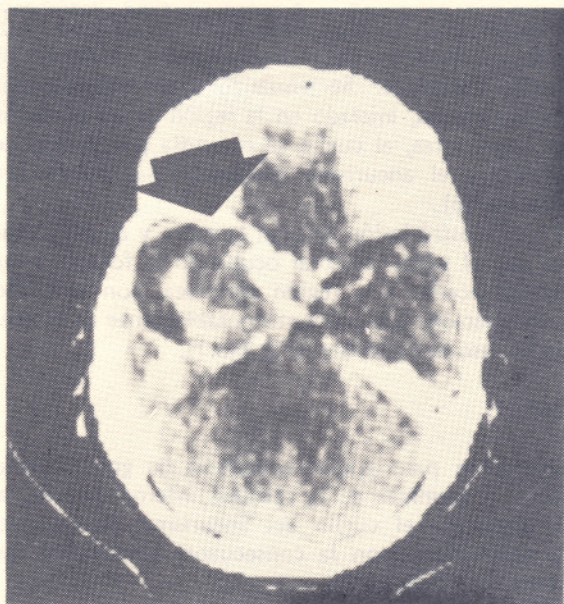


Fig. No.4:

Gran masa en la fosa media izquierda, con apariencia muy similar a la descrita en la Figura No.1. Correspondiendo a aneurisma gigante trombosado parcialmente, con todas las características de aneurisma gigante.

MANEJO:

Conservador, seguimiento clínico.
Para comentarios revisión de la literatura y bibliografía, ver Acta Médica Dominicana, Vol. 4, No.5, pág. No. 194.