SECCION RADIOGRAFICA Y TOMOGRAFICA

HIPOTIROIDISMO CONGENITO. PRESENTACION DE UN CASO

* Josefina García de Coén
** Víctor García Santos
** Juan Reyes Herrera
** Ana Obdulia Castillo
** Rubén Darío Pimentel
** Yolanda Guzmán Báez

INTRODUCCION

El hipotiroidismo es una patología que se origina como consecuencia de una deficiente producción de las hormonas tiroideas. El trastorno puede manifestarse en una fase precoz de la vida como un defecto congénito, o puede adquirirse tras una función tiroidea aparentemente normal.[1]

La mayor parte de los lactantes con hipotiroidismo congénito presentan una ausencia completa de la glándula tiroides, o bien unos rudimentos que son hipoactivos y que pueden tener una localización ectópica entre la base de la lengua y la posición normal a nivel cervical.

La frecuencia de hipotiroidismo varía según los países: 1/3000 en Suiza,[2] 1/5300 en los EE.UU.,[3] 1/6900 en Suecia.[4]

Las manifestaciones clínicas del hipotiroidismo en la niñez usualmente son floridas y elaborar el diagnóstico no ofrece ninguna dificultad; sin embargo, en la etapa neonatal los signos son pocos e inespecíficos.[5] Esta dificultad permitió el desarrollo de programas experimentales de detección de hipotiroidismo congénito en Quebec (1972) y Pittsburgh (1973).[6-7] Posteriormente otros programas regionales o nacionales se han establecido en la mayor parte de los países en desarrollo.[8]

El objetivo de la presentación de este caso es alertar a la clase médica dominicana sobre las formas variables de presentación del hipotiroidismo congénito y de la necesidad de estudios hormonales y radiográficos ante la menor sospecha de esta entidad.

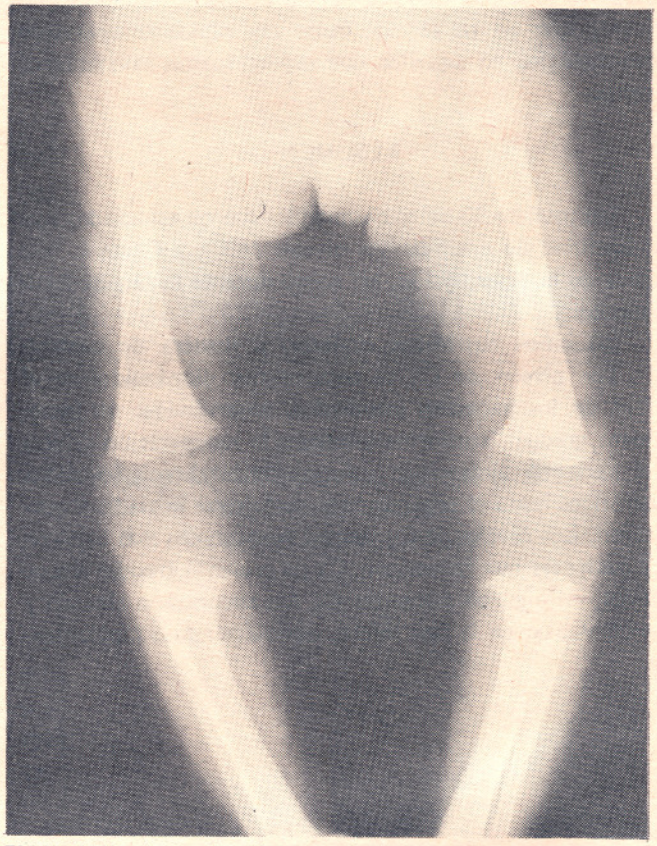

FIGURA No. 1. Se visualiza ausencia de los núcleos de osificación del tercio proximal de la tibia y 1/3 distal del fémur.

CASO CLINICO

Se trata de un lactante femenino de 2 meses de edad, natural y residente en La Romana, producto único, madre de 19 años, primigesta, con chequeos regulares y parto eutócico, que pesó 8 libras, llanto fuerte; la madre refiere anemia durante el embarazo. Ingresa a nuestro centro 2 meses después de su nacimiento con un cuadro de palidez marcada que la madre notó 10 días antes, previo a su ingreso fue transfundida en su localidad por anemia.

Al momento de su ingreso lucía en buen estado general, activa, pálida, con un peso de 3 Kg., talla y perímetro craneal dentro de límites normales, piel reseca.

Presentaba los siguientes valores hemáticos: Hb: 2.1 G%; Ht. 8%; GB: 5350 mm^3. Preparado falcémico positivo, reticulocitos 6%, hipocromía marcada, anisocitosis, poiquilocitosis, VDRL negativo, urianálisis negativo, test de Coombs negativo.

(*) Jefe del Departamento de Endocrinología y Metabolismo del Hospital Infantil Dr. Robert Reid Cabral. Profesora Pediatría UASD.

(**) Médicos residentes de Pediatría Hospital Dr. Robert Reid Cabral.

Se hace interconsulta con Departamento de Hematología, quienes por los hallazgos del laboratorio y al encontrar al examen físico piel reseca, ligera macroglosia, llanto algo ronco y discreto edema parpebral, sugieren los diagnósticos de Hipotiroidismo congénito Vs. Talasemia. Se hace interconsulta con Departamento de Endocrinología y Metabolismo, quienes hacen la siguiente descripción clínica: palidez que llama la atención, piel seca y marmorata con pérdida de panículo adiposo, gran número de pliegues que son grandes y profundos, marcados en la frente; ligera macroglosia, edema periorbitario, llanto algo ronco, dolicocefalia, las fontanelas aparecen fibrosadas, considerando la posibilidad de hipotiroidismo congénito, así como de Cutis Laxa. Se instala terapia provisional con hormonas tiroideas, hasta esperar resultados de TSH, T3 y T4, mostrando los estudios hormonales los siguientes resultados: TSH mayor de 50 (VN menos de 6.5 ng/ml; T3 menos de 0.5 (VN: 0.8 – 2 ng/ml; T4 menor de 1 (VN 4.5–11.5 ng/dl).

En radiografía realizada se muestra la ausencia de los núcleos de osificación del 1/3 proximal de la tibia y 1/3 distal del fémur, lo que corrobora aún más que estamos ante la presencia de un caso de hipotiroidismo congénito.

Se hizo interconsulta con Departamento de Psicología, quienes señalan retraso psicomotor y recomiendan su ingreso al plan de estimulación temprana. Luego de esto se da de alta con tratamiento ambulatorio a base de hormonas tiroideas.

DISCUSION

En términos generales se conoce que las hormonas tiroideas regulan el metabolismo corporal y son indispensables para el crecimiento y desarrollo del sistema nervioso central,[9] principalmente durante los primeros años de la vida; de manera que resulta una verdadera emergencia médica identificar las manifestaciones clínicas de hipotiroidismo congénito a edades muy tempranas, para evitar el daño neurológico irreversible, que además tiene una relación directa con la edad en que se inicia el tratamiento sustitutivo.[10]

El antecedente de patología tiroidea, hipertiroidismo materno, en tratamiento durante el embarazo a base de medicación antitiroidea, que se conoce inhibe la biosíntesis de hormonas tiroideas y es capaz de llegar al feto en el que ejerce esos mismos efectos,[11] debe hacer sospechar al médico la posible presencia de un hipotiroidismo congénito, generalmente transitorio, pero que explicaría ciertas alteraciones en el recién nacido. En el caso que nos ocupa no había antecedentes maternos ni familiares de patología tiroidea.

En muchas ocasiones el motivo de consulta de la madre es dificultad para la alimentación, la cual se puede acompañar de vómitos y cianosis, hipoactividad o quietud y otras veces la marcada constipación y la gran hernia umbilical por la debilidad de la pared abdominal.[12]

En el caso que nos ocupa llamaba la atención la actividad que presentaba el lactante, así como también la falta de constipación, hallazgos comunes en estos pacientes y que, sobre todo cuando están unidos a otros datos clínicos, hacen sospechar hipotiroidismo congénito.

La presencia de piel reseca, ligera macroglosia, palidez persistente y llanto ronco, fueron datos de gran valor que nos hicieron pensar en la posibilidad de un hipotiroidismo.

En una revisión hecha en nuestro hospital por el Dr. Morla y cols. se encontraron las siguientes manifestaciones clínicas: piel seca y áspera 68%, retardo pondo–estatural 68%, macroglosia 65%, constipación 65%, retraso psicomotor 65%, hipoactividad 62%, hernia umbilical 33%, llanto ronco 24%, fascie típica 24%, mixedema facial 18%, distensión abdominal 9%, ictericia prolongada 9%, fontanelas amplias 6%, dificultad para alimentarse 6%, congestión nasal 3%.[13] Estos datos clínicos fueron en base a la revisión de 34 expedientes clínicos.

Cuando estamos ante la presencia de un posible caso de hipotiroidismo congénito es necesario el uso transitorio de drogas tiroideas hasta completar los estudios hormonales y radiográficos que nos corroborarán nuestro diagnóstico, tal y como se hizo en nuestro caso, ya que el no tratarlo o tratarlo tardíamente produciría retraso mental.[14-15-16] Hay evidencias recientes que indican que la mayoría de estos niños pueden desarrollar un nivel intelectual normal si el tratamiento se inicia antes de los 3 meses de edad, preferiblemente antes del primer mes de vida.[17-18]

El tratamiento de hipotiroidismo congénito será sustitutivo de por vida y la hormona de elección es la tiroxina (T4). También puede emplearse la triyodotironina (T3) o la mezcla de ambas.

Se ha establecido[17-18-19] que la administración de tiroxina a una dosis de 5 microgramos por kilo de peso, mantiene al paciente eutiroideo clínicamente y con datos de laboratorio normales para las hormonas tiroideas. La dosis de hormona tiroidea sustitutiva no debe ser estable, ya que como el niño está en constante crecimiento y desarrollo la dosis debe ser reevaluada periódicamente.

La evaluación de la edad ósea determinada por la presencia o no del núcleo de osificación distal del fémur, es un índice de gran valor en el diagnóstico de hipotiroidismo congénito, ya que se acompaña invariablemente de retraso de la maduración ósea,[20] ya que las hormonas tiroideas son necesarias para un adecuado desarrollo esquelético. Tal y como se muestra en la radiografía de nuestro caso en que se observa ausencia del núcleo de osificación distal del fémur y proximal de la tibia.

El diagnóstico de hipotiroidismo congénito por daño primario de la glándula tiroides se corrobora por medio del laboratorio en que característicamente se demuestran cifras bajas de T4 y altas de TSH, tal y como sucedió en nuestro paciente.

Debido a que el retraso mental por hipotiroidismo se puede prevenir si el diagnóstico y la terapia se instalan a tiempo, en los primeros meses de la vida, se han desarrollado pruebas,[21-22-23-24] que nos permiten diagnosticar en corto tiempo si un recién nacido o lactante es hipotiroideo.

Durante los 2 primeros años de la vida el crecimiento del cerebro depende de forma importante de las hormonas tiroideas. Se ha estudiado el desarrollo mental de los recién nacidos hipotiroideos[25-26-27-28-29] y se considera que cuando las drogas tiroideas se administran en los primeros 3 meses de la vida el 85% alcanza un CI superior a 85, mientras que si se inicia entre los 3 y 6 meses el 85% tendrá retraso definitivo.

Estos datos son los que nos obligan a pensar en el diagnóstico de hipotiroidismo congénito tanto a los pediatras como a los médicos generales; ya que de esta forma evitamos un retardado mental a la sociedad.

Hay que destacar el trabajo en equipo realizado para llegar a un diagnóstico final e instalar la terapia correcta.

RESUMEN

Se presenta el caso de una niña de 2 meses con historia de palidez de 10 días de evolución. Lucía activa, evacuaciones normales; llamaba la atención la resequedad de la piel, la palidez persistente y ligera macroglosia. Se realizaron estudios radiológicos y hormonales que demostraron que estábamos ante la presencia de un caso inusual de hipotiroidismo congénito. Se comentan los aspectos clínicos, radiográficos y la importancia de pensar en esta entidad, ya que tiene formas variables de presentación; de esta forma se instala terapia temprana para evitar el daño neurológico irreversible.

BIBLIOGRAFIA

(1) Nelson, Waldo; Vaughan, Víctor: Tratado de Pediatría. 6ta. edición. Barcelona, Ed. Salvat, 1974; pág. 1223.

(2) H. Lig, R.: "Congenital Hypothyroidism". Clinics in Endocrinology and Metabolism. 1979, 8 (4).

(3) Fisher, D.A.: "Screining for Congenital Hypotiroidism", hospital practice 1977. 12:73—74.

(4) Alm. J., Larsson; A. Zetterstrom, R.: Congenital Hypothyroidism in Sweden. Acta Pediátrica Escandinava. 1978, 167:1—3.

(5) Espinosa de los Monteros, A.; González Pineda, A.; Reyes Zapata, H.: "Manifestaciones neonatales del hipotiroidismo congénito". Rev. Hospital Infantil de México, 1982; 39:742.

(6) Dussault, J.H. y cols. "Preliminary report on a mass screining program for a neonatal Hypothiroidism". J. Pediatric, 1975, 86: 670.

(7) Foley, T.P. y cols.: "Screining for congenital hypothiroidism by the determination of thyrotropin levels" in perinatal Thiroid Phisiology and Disease. D.A. Fisher y G.N. Burrow (eds). Raven Press. New York, 1975.

(8) Fisher, D.A. "Status of Neonatal Thyroid Screining Report from the QUEBEC International conference on neonatal thyroid Screining" in thiroid research. J.R. Stockight (Eds.). Australian Academy of Science. Camberra, 1980.

(9) French F.S. Van Wyk J.J. "Fetal Hipothyroidysm". Mprogr. 1964, 64:589—600.

(10) Chavarría B.C. "Hipotiroidismo Congénito". Gordillo P.G., Velázquez J.L. Madero G.F. (eds). Urgencias en Pediatría, 3ra. edic. México, 1982:310.

(11) Gibson M., Tulckingsky D."The Maternal Thyroid". En: Tulckinsky. D. (Ed.), Maternal—Fetal Endocrinology. Philadelphia: W.B. Saunders Company, 1980; 115—128.

(12) Morla Báez, E.: "El Hipotiroidismo Congénito: Una Emergencia Pediátrica". Rev. Archivos Dominicanos de Pediatría, 1980. 16:208—209.

(13) Morla Báez, E.; García, Josefina y cols. "Hipotiroidismo Congénito: Presentación de 34 casos". Rev. Médica Dominicana. 1982; 42:220.

(14) Smith, D.W. y cols.: "The Mental Prognosis in Hypothyroidism of Infancy and Childhood", Ped. 1975, 19:1044.

(15) Raith, S., y cols. "Cretinism. Early diagnosis and its relation to mental prognosis", Archiv. Dis. Child, 1971, 46: 692—696.

(16) Klein, R.Z. "History of Congenital Hypothyroidism in neonatal thyroid Screining". Pags. 51—59. G.N. Burrow. J.H. Dussault (Eds.). Raver Press. New York, 1980.

(17) Dussault, J.H. y cols. "Psychological Development of hypothyroid infants at age of 1—2 meses. Experience after neonatal screining in neonatal thiroid screining". G.N. Burrow y J.H. Dussault (Eds.). Raven Press, New York, 1980. 271:275.

(18) Walter, R. y cols. "Neuropsychological Study in treat thyroid dysgenesis". Acta Pediat. Scand. 1979; 4:277.

(19) Abbasi, V.; Aldige, C.: Evaluation of sodium. L. thyroxine (74) requirement in replace.

(20) Guell—González, J.R.; Valls Pérez, O. "Lesiones esqueléticas en el hipotiroidismo congénito. Rev. Cubana de Pediatría. 1966; 38:702.

(21) Illig, R. Congenital Hypothiroidism. Clinic in Endocrinology and Metabolism. 1979. 8(1).

(22) Fisher, D.A. Screining for congenital hypothiroidism. Hospital Practice. 1977; 12 págs. 73—74.

(23) Alm, J.; Larsson, A.; Zetterstrom, R.: "Congenital hypothyroidism in Sweden". Acta Pediátrica Escandinávica. 1978; 67:1—3.

(24) Klein, A.H.; Agustín, A.V.; Foley, P. "Successful laboratory screining for Congenital Hypothyroidism". Lancet, 1974; 2:77.

(25) Smith, D.W.; Blizzard, R.M.; Wilkins, L. "The mental prognosis in hypothyroidism of infancy and childhood: A review of 128 cases". Pediatric 1957; 19:1011.

(26) Man, E.B. Mermann A.C. Cooke R.E. The development of children with congenital hypothiroidism. J. Pediatric 1963; 63: 926.

(27) Klein, A.H.; Meetzer, S.: "Improved prognosis in congenital hypothiroidism treated before age three months". J. Pediatric, 1972; 81:912.

(28) Lowrey, G.H. "Early diagnosis and prognosis in congenital hypothiroidism". Post Med. 1960; 27:33.

(29) Raiti, S.; Newns, G.H. Cretinism: "Early diagnosis and its relation to mental prognosis". Arch. Dis. Child, 1971; 46:692.