

República Dominicana
Universidad Nacional Pedro Henríquez Ureña
Facultad de Ciencias de la Salud
Escuela de Medicina
Instituto de Oncología Dr. Heriberto Pieter
Residencia de Cirugía Oncológica

**MANEJO DE CÁNCER DE GLÁNDULAS SALIVALES MAYORES
EN EL INSTITUTO DE ONCOLOGÍA DOCTOR HERIBERTO PIETER,
2006- 2014.**

**Tesis de posgrado para optar por el título de especialista en:
CIRUGÍA ONCOLÓGICA**



Sustentante:

Dr. Héctor Ureña

Asesores:

Dr. Héctor Ramírez Pimentel (Clínico)

Dra. Claridania Rodríguez (Metodológico)

Los conceptos emitidos en la presente Tesis de posgrado son de la exclusiva responsabilidad del sustentante de la misma.

Distrito Nacional: 2019

DEDICATORIA

A **Dios** por darme la oportunidad de ver el día a día y bendecirme a cada momento.

A mi **madre, Mercedes** por ser mi madre, por su cariño, vocación y por mantener la frente en alto ante mis dificultades.

A mi **padre, Héctor** por ser mi bastón y darme el ejemplo de mayor apoyo y cariño que un padre puede expresar.

A mi **esposa, Heidy** por ser el amor y el encanto de mi vida, por su dedicación y respeto que me empuja día a día por el camino hacia el éxito.

A mi **hijo, Diego** por ser mi mayor bendición y completar el motivo de seguir adelante.

A mis **hermanos de residencia, Elvin y Jenny** por compartir junto conmigo tanto tiempo de alegrías y resbalones como una familia.

Héctor.

AGRADECIMIENTOS

A la **Universidad Nacional Pedro Henríquez Ureña (UNPHU)** por permitirme ser parte del desarrollo.

Al **Instituto de Oncología Dr. Heriberto Pieter**, por ser mi segundo hogar y el árbol que me brindo el fruto de la enseñanza.

A mis **asesores, Dr. Héctor Ramírez Pimentel y Dra. Claridania Rodríguez**, por apoyarme en el desarrollo de este último paso.

A mi **coordinadora, Dra. Claudia De los santos**, por su empeño, paciencia y por ser quien dirigiera mis pasos en este trayecto de mi vida.

A mis **profesores, Dres. Manuel Escarramán, Héctor Ramírez Pimentel, Ramón Eduardo Pérez Martínez, Luis Pérez Mojica, Jorge Ymaya y Edgar Fernández**, por su dedicación y apoyo.

Héctor.

TABLA DE CONTENIDO

1. INTRODUCCIÓN.....	1
1.1. Antecedentes.....	1
1.2. Importancia y Justificación.....	5
1.3. Planteamiento del problema.....	6
2. OBJETIVOS DE INVESTIGACIÓN.....	8
2.1. Objetivo general.....	8
2.2. Objetivos específicos.....	8
3. MARCO TEÓRICO.....	10
3.1. Cánceres de cabeza y cuello	10
3.1.1. Epidemiología.....	10
3.1.2. Histofisiología.....	11
3.1.3. Patogénesis molecular de los cánceres de cabeza y cuello.....	11
3.1.4. Anatomía patológica	12
3.1.5. Diagnóstico y estadificación	13
3.1.6. Estadificación	14
3.2. Cáncer de glándulas salivales	15
3.2.1. Embriología.....	15
3.2.1.1. Embriología de la glándula parótida.....	15
3.2.1.2. Embriología de la glándula submaxilar.....	17
3.2.1.3. Embriología de la glándula sublingual.....	17
3.2.2. Anatomía	18
3.2.3. Clasificación de las glándulas salivales.....	18
3.2.3.1. Glándulas salivales menores	18
3.2.3.2. Glándulas salivales mayores	20
3.2.3.2.1. Glándula parótida.....	21
3.2.3.2.2. Glándula submandibular	25
3.2.3.2.3. Glándula sublingual.....	30
3.2.4. Incidencia del cáncer de las glándulas salivales	32
3.2.5. Factores de riesgo.....	32
3.2.6. Patogenia	35
3.2.7. Patrones de diseminación	35
3.2.8. Diagnóstico.....	36

3.2.8.1.	Evaluación del paciente	36
3.2.8.2.	Datos de laboratorio	38
3.2.8.3.	Estudio de imagen.....	39
3.2.9.	Diagnóstico diferencial.....	40
3.2.10.	Clasificación.....	40
3.2.11.	Tiposhistológicos.....	43
3.2.11.1.	Carcinoma mucoepidermoide.....	43
3.2.11.2.	Carcinoma quístico adenoideo	44
3.2.12.	Tratamiento.....	49
3.2.12.1.	Tratamiento electivo de los ganglios regionales	51
3.2.12.2.	Radioterapia posoperatoria.....	51
3.2.12.3.	Tratamiento de tumores irresecables.....	52
3.2.13.	Seguimiento.....	53
3.2.14.	Pronóstico	53
4.	MATERIAL Y MÉTODOS.....	56
4.1.	Tipo de estudio.....	56
4.2.	Demarcación Geográfica.....	56
4.3.	Universo.....	57
4.4.	Muestra	57
4.5.	Criterios de Inclusión y Exclusión.....	57
4.5.1.	Criterios de inclusión	57
4.5.2.	Criterios de exclusión.....	57
4.6.	Instrumento de recolección de información.....	58
4.7.	Procedimiento de recolección.....	58
4.8.	Procesamiento de Datos	59
4.9.	Plan de Análisis	59
4.10.	Consideraciones éticas.....	59
5.	RESULTADOS.....	61
6.	DISCUSIÓN.....	76
7.	CONCLUSIÓN	79
8.	RECOMENDACIONES	81
9.	REFERENCIAS BIBLIOGRÁFICAS	82
10.	ANEXOS	86

10.1.	Operacionalización de las variables.....	86
10.2.	Cronograma.....	88
10.3.	Instrumento de recolección de la información.....	89
10.4.	Costos y recursos.	90
10.5.	Evaluación.....	92

CAPÍTULO 1

INTRODUCCIÓN

Las glándulas salivales mayores originan una variedad de neoplasias de comportamiento biológico variable, desde las frecuentes neoplasias benignas hasta una gran variedad de neoplasias malignas con gran capacidad invasora locorregional y a distancia.¹ Estos tumores son poco frecuentes, con una incidencia general anual de aproximadamente 2,5 a 3,0 casos por 100.000 personas en el mundo occidental. Las neoplasias malignas de las glándulas salivales constituyen más de 0,5 por ciento de todos los cánceres y aproximadamente de 3 a 5 por ciento de todos los cánceres de la cabeza y el cuello.² La frecuencia de lesiones malignas varía acorde al lugar de presentación. Aproximadamente, de 20 a 25 por ciento de los tumores de la parótida, de 35 a 40 por ciento de los tumores submandibulares, 50 por ciento de los tumores del paladar y más de 90 por ciento de los tumores de la glándula sublingual son malignos.²

Desde el punto de vista histológico, los tumores de las glándulas salivales representan el grupo de tumores más heterogéneo de cualquier tejido corporal. A pesar que hay alrededor de 40 tipos histológicos de tumores epiteliales de las glándulas salivales, algunos son muy poco frecuentes y, de ellos, hay pocos informes de caso. El más común entre los tumores malignos de las glándulas salivales mayores es el carcinoma mucoepidermoide, que comprende alrededor del 35 por ciento de las neoplasias malignas de las glándulas salivales; estas neoplasias se presentan frecuentemente en la parótida.² Para los tumores malignos de las glándulas salivales mayores, las tasas de control local, control regional, supervivencia libre de metástasis y supervivencia global a 10 años son de 78, 87, 67, y 50 por ciento respectivamente.¹

1.1 Antecedentes.

En un estudio realizado por Brea B; sobre RM multiparamétrica en el estudio de los tumores de las glándulas salivales 2015, España. Donde Se

estudiaron 195 pacientes con lesiones palpables u ocupantes de espacio en glándulas salivales. La distribución por sexos fue de 103 hombres y 71 mujeres. La edad media del grupo fue de 57 años con una edad mínima de 13 años y una máxima de 95 años. Existían diferencias en cuanto a las estirpes tumorales de tal manera que la media de edad en los tumores de Warthin fue de 64 años (34 años-86 años) y en los adenomas pleomorfos de 50 años (13 años-82 años). La mayoría de los tumores se localizaron en la glándula parótida (158) seguidos por la glándula submandibular (12). En el espacio parafaríngeo encontramos 4 tumores. En la glándula parótida, la región de mayor afectación fue el lóbulo superficial (91) seguida por la cola parotídea (55). La mayoría de los pacientes, 160, tuvieron sólo una lesión, observándose multiplicidad en 14 casos y siendo ésta más frecuente unilateral que bilateral y sólo en relación con las estirpes tumores de tumor de Warthin y linfoma.³

Según el trabajo realizado por Aguirre y Vent, en el hospital Eduardo Pereira de Chile en el 2004, sobre tumores de la parótida: tratamiento quirúrgico. Donde fueron intervenidos quirúrgicamente a lo largo de 15 años 60 pacientes de los cuales solo 8 pacientes presentaron cáncer. En dos pacientes con cáncer de bajo grado se efectuaron parotidectomías superficiales totales y en otros 6 se efectuaron parotidectomías totales que se asociaron a disecciones radicales de cuello en 4 pacientes. En 7 pacientes con cáncer se agregó radioterapia complementaria. Las complicaciones quirúrgicas principales fueron parálisis faciales transitorias (11,6%), las parálisis faciales parciales definitivas (5%) y las parálisis faciales totales definitivas (6,6%) en casos de cánceres extensos y sacrificio deliberado del nervio. En cuanto a la supervivencia un paciente con adenocarcinoma falleció a los 4 años y los demás se encuentran vivos y en control después de un plazo de 4,5 años.⁴

En el trabajo realizado por Ledesma C y Garcés-Ortiz M sobre Tumores de glándula salivales en México. Estudio retrospectivo en el 2002, la muestra estuvo conformada por 67 pacientes con tumores de glándulas salivales; de ellos, el

64% fueron neoplasias benignas y el 35,8% fueron tumores malignos; El promedio de edad de los pacientes con tumores malignos fue de 41 años, con predominio en las mujeres. Los tumores de glándulas salivales más frecuentes fueron el adenoma pleomorfo (58,2%), el carcinoma mucoepidermoide (17,9%) y el carcinoma adenoideo quístico (11,9%).⁵

Se ha descrito que el 3 al 5% de los casos de cáncer de cabeza y cuello corresponden a neoplasias malignas de cabeza y cuello, siendo más frecuentes en el rango de edad de 60-70 años⁶. Acorde a los resultados presentados por Argüelles Pérez et al⁶, el sexo femenino y la raza blanca se observaron con mayor frecuencia en los casos de cáncer de parótida identificados. Según Maza Solano et al⁷, en Bélgica, el cáncer de Parótida representa aproximadamente el 70% de los casos de cáncer de neoplasias malignas de glándulas salivares mayores.

Araya et al⁸, reportaron los datos de incidencia y prevalencia de tumores de glándulas salivares en la provincia de Valparaíso, Chile. En 10 años de estudio, pudieron identificar 259 casos de tumor de glándulas salivares, tanto mayores como menores, de los cuales, el 77.2% de los casos afectó a glándulas salivares mayores; de las cuales la más afectada fue la parótida. Es importante destacar de estos 279 casos, sólo el 27.4% correspondió a lesiones malignas. La razón hombre:mujer observada en los tumores malignos es de 1:1.22, la cual se inclina hacia las mujeres. En cuanto a la glándula parótida, se observaron 126 casos de lesiones benignas, frente a 25 casos de lesiones malignas. De estas últimas, el tipo de lesión más frecuente fue el carcinoma mucoepidermoide, con 6 casos.

Luksic et al⁹ reportaron en el 2012 un estudio retrospectivo que incluyó 779 casos de tumores de glándulas salivares, manejados en un hospital en Croacia, en 25 años de servicio. Observaron que de estos, 279 eran malignos, con un promedio de edad de 56 años (en comparación a 50, en los benignos). Al igual que en los demás estudios, la glándula más afectada fue la parótida (383 casos benignos y 126 malignos); siendo el carcinoma mucoepidermoide la lesión maligna

más frecuente (41 casos), seguido por el carcinoma adenoide quístico. Estos autores no encontraron diferencia estadísticamente significativa entre el sexo y los tumores de glándulas salivares.

En el caso de Tian et al¹⁰, reportaron para el 2010, los resultados de 6982 tumores de glándulas salivares, estudiados de manera retrospectiva, en 23 años de práctica en de un hospital en Shanghai, China. Se observaron 2239 pacientes con lesiones malignas, representando esto el 32% de la casuística. Entre estas lesiones malignas, el carcinoma adenoide quístico y el carcinoma mucoepidermoide fueron las variantes histológicas más frecuentes, cada una representando un 30% de los casos. Tanto en las lesiones benignas, como malignas, la glándula parótida fue la región más afectada, representando el 61% de todos los pacientes estudiados. Los hombres fueron los más afectados en la mayoría de variantes histológicas, a excepción de los carcinomas mucoepidermoide, linfopitelial y mioepitelial, donde predominaron más las mujeres. El rango de edad donde se observó la mayor cantidad de casos tanto benignos como malignos fue entre 40 y 59 años.

En el caso de Brasil, Fonseca et al¹¹ en el 2012 reportaron 493 pacientes con tumores de glándulas salivares. De estos, se observaron 369 lesiones benignas (74.9%) y 124 malignas (25.1%). La mayor proporción de lesiones benignas se presentaron en las mujeres, siendo el tipo histológico más frecuente el adenoma pleomórfico en ambos sexos. Dentro de las lesiones benignas, la clasificación histológica más frecuente fue el carcinoma mucoepidermoide, seguido por el adenocarcinoma; siendo la glándula parótida la ubicación anatómica más afectada. El primero, se presentó mayormente en mujeres en la 5ta década de la vida, mientras que el 2do se presentó más en hombres entre los 60 y 79 años.

Mediante un estudio retrospectivo, Shishegar et al^{12X} identificaron una muestra de 392 casos, de los cuales 125 (31.9%) eran tumores malignos. Se

observó que el tipo histológico más frecuente en la población iraní estudiada fue el carcinoma adenoide quístico, que sumó el 40% de los casos de malignidad; seguido por el carcinoma mucoepidermoide (24%) y el carcinoma invasivo de células escamosas (16%). La localización más frecuente fue la glándula parótida, al igual que en el resto de las publicaciones anteriores, y en el caso de los tipos histológicos malignos, se observaron más en los hombres que en las mujeres.

Para el 2016, Gao et al¹³ publicaron los resultados de un estudio retrospectivo de 50 años en un hospital al norte de China. Se tomaron los casos desde enero de 1963 a diciembre de 2012, identificándose 7190 pacientes. Similar a lo ya descrito, estos autores destacaron que las lesiones benignas fueron más frecuentes que las malignas (64.7% frente a 35.3%), y la glándula más afectada en ambos casos fue la parótida (75.25% de las lesiones benignas y 39.55% de las malignas). Los casos con afectación neoplásica maligna de la glándula parótida fueron 1003, de los cuales, predominó el carcinoma mucoepidermoide (325 casos), seguido por el carcinoma adenoide quístico (126) y el adenocarcinoma (94 casos). Estos autores describieron que a pesar de que sólo el 2.55% de los tumores se presentó en niños y adolescentes, la proporción de lesiones malignas fue mayor en este grupo que en los adultos (44.81% en el primero, frente a 35.02 en el segundo).

1.2 Importancia y Justificación

Los tumores de glándulas salivales mayores constituyen un grupo de neoplasias clínica y morfológicamente diverso, que pueden presentar retos significativos para su diagnóstico y tratamiento. Estos tumores son poco frecuentes, con una incidencia general anual de aproximadamente 2,5 a 3,0 casos por 100 000 personas, las neoplasias de las glándulas salivales representan el 0,5 por ciento de todos los cánceres y aproximadamente de 3 a 5 por ciento de todos los cánceres de la cabeza y el cuello; mientras que las neoplasias de la glándula parótida representan el 90 por ciento de todos los tumores que se originan en las glándulas salivales mayores. ²

En nuestra institución siendo la que más experiencias tiene en el diagnóstico, manejo y seguimiento del cáncer en sentido general, pero a su vez no cuenta actualmente con información precisa sobre la frecuencia de los tumores de glándulas salivales mayores, debido a esto y la cantidad de pacientes que son vistos por tumores en dichas glándulas, nos hemos propuesto documentar sobre el manejo del cáncer de glándulas salivales mayores a los largo de 8 años de experiencia en dicho centro y de esta manera comparar nuestros resultados con los de otros centros del mundo.

1.3 Planteamiento del problema.

Las neoplasias de glándulas salivales son poco frecuentes y conocidas por su diversidad histológica. Constituyen un grupo de lesiones clínicas e imageneológicamente diversas, que podrían representar un reto significativo en cuanto a su diagnóstico. Estos tumores representan entre 3 y 6 por ciento de los tumores malignos de cabeza y cuello y 0.3 por ciento de la totalidad de lesiones malignas.

En México, los tumores malignos de glándulas salivales alcanzan 0.32 por ciento de la totalidad de las neoplasias malignas y 1.8 por ciento de las neoplasias malignas de cabeza y cuello. La relación de casos entre varones y mujeres es de 1.0-1.2:1¹⁴. En el Instituto Nacional de Cancerología, un centro de referencia nacional, las neoplasias malignas de glándulas salivales representan 0.36 por ciento del total de padecimientos oncológicos. La mayoría de los casos ocurre entre los 30 y 70 años de edad, con una mediana de 54. Por cada padecimiento masculino se encuentran 1.2 casos en mujeres.²

Aproximadamente el 70 por ciento de las neoplasias malignas se desarrolla en la glándula parótida, 8 por ciento en la submandibular y 22 por ciento en las glándulas menores (de estas las más afectadas son las de paladar, del labio, la

mucosa de carrillo y la lengua). El porcentaje de malignidad es inversamente proporcional al tamaño de la glándula.¹⁴

En nuestra institución, siendo uno de los centros de referencias más importantes a nivel nacional y por ende, uno de los que más cáncer maneja en sentido general, incluyendo los canceres de glándulas salivales mayores; al igual que el resto del mundo estos tumores de glándulas salivales mayores son poco frecuentes; pero en los últimos años se va visto un incremento en los pacientes que visitan el departamentode cabeza y cuello con tumores en glándulas salivales mayores. Debido a este aumento y a que actualmente no contamos con datos estadísticos concretos que nos ayuden a determinar la frecuencia de dichos tumores, nos hacemos el siguiente cuestionamiento:

¿Cuál es el manejo del cáncer de glándulas salivales mayores en el Instituto de Oncología Doctor Heriberto Pieter, 2006-2014?

CAPÍTULO 2

2 OBJETIVOS DE INVESTIGACIÓN

2.1 Objetivo general

Determinar el manejo del cáncer de glándulas salivales mayores en el Instituto de Oncología Dr. Heriberto Pieter, 2006-2014.

2.2 Objetivos específicos

1. Describir qué porcentaje de casos representa el cáncer de glándulas salivales dentro de los casos de cáncer de cabeza y cuello.
2. Identificar la cantidad de casos de cáncer de glándulas salivales tratados por año en el hospital.
3. Determinar en qué grupo etario se presentan con mayor frecuencia los casos de cáncer de glándulas salivales.
4. Mostrar en cuál sexo se observa mayor porcentaje de casos de cáncer de glándulas salivales.
5. Describir los casos cáncer de glándulas salivales según su procedencia.
6. Identificar la glándula más afectada por el cáncer en los casos estudiados.
7. Observar cuál fue el lado más afectado por el cáncer de glándulas salivales en los casos estudiados.
8. Describir cuál es el estadio en que se presentan con mayor frecuencia los en los casos de cáncer de glándulas salivales dentro de los estudiados.
9. Identificar cuál es el grado histológico con que se presentan con mayor frecuencia los casos de cáncer de glándulas salivales en el hospital.
10. Observar la frecuencia de los casos de cáncer de glándulas salivales según su tipo histológico.

11. Estudiar el nivel ganglionar afectado en los pacientes con cáncer de glándulas salivales mayores.
12. Clasificar los pacientes con cáncer de glándulas salivales estudiados según el tratamiento quirúrgico aplicado.
13. Identificar el porcentaje de casos de cáncer de glándulas salivares que recibieron Radioterapia y/o Quimioterapia en el hospital.
14. Enlistar las complicaciones presentadas en los pacientes con cáncer de glándulas salivales estudiados.

CAPÍTULO 3

3 MARCO TEÓRICO

3.1 Cánceres de cabeza y cuello

Los cánceres de cabeza y cuello son un grupo diverso de enfermedades, cada una con distintas características epidemiológicas, anatómicas y patológicas.¹⁵

3.1.1 Epidemiología

En los Estados Unidos, el cáncer de cabeza y cuello representaba aproximadamente el 3 por ciento (48,000) de los casos nuevos de cáncer y 2 por ciento (11,000) de muertes por cáncer en el 2009. Sin embargo la enfermedad es más común en muchos países en desarrollo, con una incidencia mundial de más de 500,000. La frecuencia por localización es: 40 por ciento en la cavidad oral, 25 por ciento en la laringe, 15 por ciento en la orofaringe, 7 por ciento en las glándulas salivales mayores y 13 por ciento en otras localizaciones. La razón de sexo es de 3:1. ^{15,16}El riesgo de desarrollar cáncer de cabeza y cuello aumenta con la edad: la mayoría de los pacientes están sobre la edad de 50 años. Ha habido una asociación, claramente demostrada, con el uso del tabaco y el alcohol.¹⁵

Las glándulas salivales son glándulas exocrinas, con secreción de tipo merocrina, que vierten su contenido en la cavidad bucal. Tienen a su cargo la producción y secreción de la saliva, la cual humedece y protege la mucosa bucal. La saliva ejerce además acciones anticariógenas e inmunológicas, y participa en la digestión de los alimentos y en la fonación. Las glándulas salivales se clasifican, de acuerdo a su tamaño e importancia funcional, en glándulas salivales mayores y menores.

Las glándulas salivales principales o mayores son las más voluminosas y constituyen verdaderos órganos secretores. Se trata de tres pares de glándulas localizadas fuera de la cavidad oral, que desembocan a ella por medio de sus conductos principales. Se denominan respectivamente: parótidas, submaxilares o submandibulares y sublinguales. Las glándulas salivales menores, secundarios o accesorias se encuentran distribuidas en la mucosa y submucosa de los órganos del sistema bucal. Se designan de acuerdo a su ubicación como: labiales, genianas, palatinas y linguales. Son glándulas pequeñas y muy numerosas, se estima que el ser humano posee una cantidad de 450 a 800, todas localizadas muy próximas a la superficie interna de la boca, a la que están conectadas por cortos conductos.¹⁶

3.1.2 Histofisiología

Si bien la secreción de cada glándula salival presenta características diferentes, en la cavidad bucal las secreciones se mezclan y constituyen lo que se denomina saliva mixta o total. Esta saliva bucal es viscosa, contiene prácticamente un 99 por ciento de agua y su pH se encuentra 6,8 y 7,2, que es el pH óptimo para que pueda actuar la ptialina.¹⁷

3.1.3 Patogénesis molecular de los cánceres de cabeza y cuello

La progresión del cáncer de cabeza y cuello se cree que incluye múltiples alteraciones, paso a paso, de rutas moleculares en el epitelio escamoso. Las alteraciones en el gen p53 están implicadas en los pasos iniciales de la progresión del tumor, mientras que las mutaciones del gen P16, un inhibidor de la quinasa dependiente de ciclina, están asociadas con estados posteriores de progresión del tumor. Aproximadamente la mitad de todas las muestras de tumores de pacientes con cáncer de cabeza y cuello contienen mutaciones del gen P53, mientras que un tercio contienen mutaciones en la ciclina D1 (12, 13, 16).¹⁵

La progresión metastásica es un proceso complicado entendido parcialmente que evoluciona de la interacción de células madres malignas y la

matriz extracelular que las rodea, queratina y proteasas de la superficie celular, marcadores de células mesenquimales, moléculas de adhesión de la matriz celular y quimioquinas.¹⁵

El receptor del factor de crecimiento epidérmico está sobreexpresado en el cáncer de cabeza y cuello en una mayoría de muestras de tumor. La unión con el factor de crecimiento epidérmico, por sus ligandos naturales, principalmente el factor de crecimiento epidérmico o el factor de transformación de crecimiento alfa, resulta en un cambio de conformación en el receptor por dimerización lo cual resulta en la subsecuente autoactivación de la tirosinaquinasa desde el dominio intracelular del receptor. Este proceso activará una ruta intracelular de señales que conduce a la inhibición de la apoptosis, la activación de la proliferación celular y la angiogénesis, así como un aumento del potencial de expansión metastásica. Más aun, el aumento de la concentración de factor de crecimiento epidérmico está asociado con un estado avanzado y con pronóstico pobre después de la terapia convencional.⁷ La identificación de los mecanismos moleculares de la progresión del tumor facilitará el descubrimiento de nuevos marcadores pronósticos y blancos terapéuticos.¹⁵

3.1.4 Anatomía patológica

El carcinoma epidermoide de cabeza y cuello es el tipo histológico más frecuente, representando más del 90 por ciento de todos los cánceres de esta localización. El tumor puede ser intraepitelial (In situ) o invasivo. Los tumores invasivos se clasifican en función de la cantidad de queratina que contengan, a su vez, en bien diferenciados, moderadamente diferenciados, mal diferenciados e indiferenciados. El grado histológico no ha demostrado ser un determinante capaz de predecir consistentemente el comportamiento del tumoral.

Existen cuatro patrones morfológicos de crecimiento: exofítico, ulcerativo, infiltrativo y verrugoso. El tipo ulcerativo es el más frecuente y conlleva un peor diagnóstico. Con frecuencia se observan lesiones pre malignas tales como leucoplasia (placa blanca), eritroplasia (área roja aterciopelada), hiperplasia

(engrosamiento de la mucosa) y displasia. La eritroplasia y la displasia son lesiones pre malignas con más propensión a la transformación maligna. Son frecuentes las metástasis regionales a los ganglios linfáticos cervicales y se relacionan con la localización y el grosor del tumor primario. Las localizaciones más frecuente de metástasis distancia son pulmones, hígado y hueso.¹⁶

3.1.5 Diagnóstico y estadificación

La terapia optima y los desenlaces del tratamiento dependen de la identificación precisa del tumor primario así como de la extensión local, regional y distante de la enfermedad. Los pacientes con la enfermedad en estado inicial se pueden presentar con síntomas vagos y hallazgos físicos mínimos, por lo cual se necesita un alto índice de sospecha, para el diagnóstico inicial, especialmente para los usuarios de tabaco. Una mayoría de los pacientes se presentara con signos y síntomas de enfermedad local avanzada, que varía de acuerdo al sub sitio en la cabeza y el cuello.¹⁵

El carcinoma epidermoide de las membranas mucosas de cabeza y cuello pueden originarse a partir de cualquier lesión pre maligna o úlcera extendiéndose tanto superficial como en profundidad, pudiendo finalmente invade estructuras adyacentes. Los síntomas y signos clínicos del carcinoma epidermoide de cabeza y cuello incluyen úlcera que no cura, masa cervical, sangrado, otalgia, dolor facial no explicado, odinofagia y ronquera.¹⁵

La presencia de estos síntomas debe conducir a una exploración clínica detallada. Es necesario realizar una palpación bimanual del cuello, base de la lengua y amígdalas. Además se debe explorar la cavidad nasal, nasofaringe, orofaringe, hipofaringe y laringe. La fibroscopía flexible puede proporcionar también información clínica muy valiosa. Aproximadamente el 50 por ciento de los pacientes con carcinoma epidermoide de cabeza y cuello tendrán un segundo primario de este tipo, o en el esófago o en el pulmón.

La tomografía computarizada desde la base del cráneo hasta la clavícula es una técnica de diagnóstico por imágenes que proporciona una información extremadamente valiosa, y debe considerarse como parte integrante de la evaluación y diagnóstico realizándose antes de la biopsia. Esta sirve para detectar y evaluar tumores ocultos y extensión local del tumor primario y adenopatías.¹⁵

En pacientes con tumor primario clínicamente evidente se puede obtener una muestra de biopsia utilizando un escalpelo, fórceps tipo punch o aguja fina, sin necesidad de hospitalización. La radiografía de tórax y las pruebas de función hepática son procedimientos de screening adecuados para la detección de metástasis a distancia. Un nódulopulmonar aislado, detectado mediante una radiografía de tórax en un paciente al que se le ha diagnosticado un carcinoma de cabeza y cuello, más probablemente, representa un cáncer primario de pulmón (segundo tumor primario) que una metástasis procedente de un cáncer de cabeza y cuello.¹⁶

Hay dos errores muy frecuentes que conducen a una demora en el tratamiento de carcinoma epidermoide de cabeza y cuello. En primer lugar, una exploración incompleta del tracto Aero digestivo superior puede pasar por alto el tumor cuando se trata de lesiones pequeñas. El segundo error frecuente consiste en someter a un paciente que se presenta con una masa cervical a ciclos largos de terapia antibiótica retrasando su derivación para la realización de una biopsia. En consecuencia, todo paciente cuya adenopatía cervical persista después de un ciclo de terapia antibiótica de dos semanas debe ser evaluado mediante biopsia de punción-aspiración con aguja fina.^{1,16}

3.1.6 Estadificación

El cáncer de cabeza y cuello se estadifica de acuerdo con el sistema de TNM del American Joint Committee on Cancer Staging (AJCC) 2009. El estadio T depende de la localización del tumor primario y, por lo tanto, varía según el lugar donde se localiza el tumor. El pronóstico se correlaciona frecuentemente con el estadio de la enfermedad en el momento del diagnóstico. Para muchas

localizaciones, la supervivencia supera el 80 por ciento cuando la enfermedad se diagnóstica en estadio I. Sin embargo, la mayoría de los pacientes se presentan con enfermedad en estadio III o IV y, en estos casos la supervivencia es inferior al 40 por ciento. ¹⁶

3.2 Cáncer de glándulas salivales

3.2.1 Embriología

Las glándulas salivales comienzan a formarse entre la sexta y la octava semanas del periodo embrionario. El proceso histogenético es común a todas las glándulas salivales, si bien cada una de ellas se origina en un lugar específico de la mucosa que tapiza el estomodeo. En primer lugar, se produce un engrosamiento del epitelio del estomodeo, en el sitio del futuro ostium en el que la glándula verterá su secreción a la boca. Después el brote epitelial se alarga, originando un cordón celular macizo que se invagina en el ectomesénquima subyacente y más tarde se ramifica dicotómicamente a partir de su extremo distal como. ¹⁸

En una segunda fase, los cordones desarrollan una luz en su interior, transformándose en conductos, mientras que los extremos distales se diferencian en acinos o unidades secretorias. Progresivamente se producen las diferenciaciones citológicas a nivel de las diferentes porciones ductales y de las unidades secretoras terminales, originándose los distintos tipos celulares de acuerdo con las funciones que habrá de cumplir cada uno de ellos. ¹⁸

3.2.1.1 Embriología de la glándula parótida.

El esbozo de la glándula parótida es el primero de las glándulas salivares en aparecer, haciéndolo hacia la 7ª semana, mediante una evaginación epitelial del estomodeo, formando un engrosamiento o mamelón epitelial (primordio) que se desarrolla hacia arriba y hacia atrás en el espesor del mesénquima del primer arco entre los procesos maxilar y mandibular. Continúa por dentro del cartílago de

Meckel, contorneándole por encima, para dirigirse hacia atrás y hacia fuera del esbozo muscular masetérico.

El esbozo de la glándula penetra en el futuro espacio parotídeo a la 9ª semana (embrión de 32 mm), el crecimiento se realiza por dicotomía progresiva de esbozo principal que va dando lugar a cordones sólidos que penetran en el mesénquima subyacente terminando en unos bulbos de 10-12 cc. Así aparecen primero los canales de 3º orden, después sobre la 10ª semana aparecen los de 4º (embrión de 37 mm) y así se va constituyendo un arbolillo epitelial macizo, mientras el mesénquima adyacente sufre condensaciones celulares alrededor de estas ramificaciones. Las ramas nerviosas temporo-faciales del nervio facial son superficiales con relación al esbozo glandular, mientras que las ramas cérvico-faciales son más profundas. En su crecimiento mantiene una conexión con la cavidad bucal a nivel de la mucosa yugal.

En fase temprana, el nervio facial se sitúa completamente en profundidad con relación al primordio glandular y en el estadio de 37 mm aparecen los primeros brotes glandulares de crecimiento interno o medial que se infiltran entre las ramas del nervio, rodeándolas para formar el futuro lóbulo profundo de la glándula. No hay un acuerdo sobre el desarrollo único o separado de los lóbulos superficial y profundo así como de las relaciones entre la glándula y el nervio facial durante su desarrollo. En el embrión de 80 mm el facial se sitúa medialmente respecto al 80 por ciento de los acinos que forman el esbozo glandular.¹⁸Embriológicamente no se puede diferenciar lóbulo superficial de profundo ya que solo hay un único esbozo. Anatómicamente no hay un drenaje propio de cada lóbulo. Por tanto la distinción entre lóbulo superficial y profundo no es más que un artificio de la disección quirúrgica.

Los cordones sólidos con el tiempo sufren un proceso de ahuecamiento originando el sistema de conductos ramificados de la glándula. Los segmentos terminales, que en principio no son más que abultamientos macizos del arbolillo de

2 ó 3 cepas celulares, se diferencian formando las genuinas unidades de secreción: acinos. De este modo las cepas celulares próximas a la luz de estos segmentos se diferencian en cepas celulares acinares o tubulo-acinosas, mientras que la capa de cepas celulares periféricas se transforma en cepas celulares mioepiteliales. Al propio tiempo el mesénquima circundante madura y constituye el estroma conectivo, incluyendo vasos y nervios.

Las parótidas permanecen hasta fases avanzadas del desarrollo fetal rodeadas de mesénquima más o menos diferenciado. En ocasiones es posible visualizar el componente epitelial parotídeo ramificándose libremente a distancia de la cavidad bucal, siendo esta la explicación de la frecuentemente aparición de ectopias parotídeas así como su asociación con tejido linfoide (nódulos linfáticos intraparotídeos, inclusiones parotídeas en ganglios linfáticos regionales e incluso procesos tumorales salivar-linfoide asociados, como los cistoadenolinfomas), mucho más frecuente a nivel parotídeo que en el resto de las glándulas.

El resto de las glándulas salivares se desarrollan de un modo similar por engrosamiento del epitelio del estomodeo, sin embargo, el punto de origen se cree que en la parótida es el ectodermo oral, mientras que en la submaxilar y sublingual se desarrollarían a partir del endodermo.

3.2.1.2 Embriología de la glándula submaxilar.

El primordio de la glándula submaxilar es visible en embriones de 13 mm como una invaginación sólida a nivel del suelo de la boca. El crecimiento se produce rápidamente manteniendo una comunicación con la cavidad oral a través de un cordón primeramente lateral respecto a la lengua, que poco a poco se torna más medial.

3.2.1.3 Embriología de la glándula sublingual.

La sublingual se desarrolla en embriones de 20 mm como un engrosamiento a nivel del surco gingivolabial, adyacente al lugar de desarrollo de

la submaxilar. El conducto mayor puede permanecer unido al de esta glándula o ser independiente, pudiendo abrirse otros conductos menores a la luz bucal procedentes de nidos de tejido glandular.

Las glándulas salivares menores se desarrollan más tarde en el tercer mes de gestación. Siendo el esbozo parotídeo el primero en aparecer son, en cambio, las submaxilares y sublinguales las que antes alcanzan una organización lóbulo-lobulillar formando órganos bien delimitados de estructuras vecinas. Todas funcionan activamente al nacer.¹⁸

3.2.2 Anatomía

Las glándulas salivales son glándulas anexas de la boca; el producto de su secreción se vierte en la cavidad bucal y recibe el nombre de saliva. La secreción de saliva en 24 h es de 1000 a 1500 mL, lo cual está en relación con el tamaño de la glándula. El máximo aporte de saliva corresponde a la glándula parótida.¹⁹

3.2.3 Clasificación de las glándulas salivales

Las glándulas son de tipo túbulo-alveolares y merocrinas, y de acuerdo con el tipo de secreción, se dividen en serosas, mucosas y mixtas. Las unidades funcionales o acinos se agrupan para formar el lobulillo primario, y la unión de estos lobulillos da origen a los lobulillos secundarios. El conjunto de estos forman el cuerpo glandular. Según su tamaño y topografía, las glándulas salivales se dividen en menores y mayores.^{19,20}

3.2.3.1 Glándulas salivales menores

El conjunto de las glándulas salivales menores produce aproximadamente el 8 por ciento de toda la saliva. Se localizan en las paredes de la cavidad bucal y de acuerdo con su situación se denominan labiales, bucales, palatinas y linguales.

- Glándulas labiales. Forman un plano anatómico en el espesor de los labios. Se encuentran apretadas unas a otras entre las capas mucosa y muscular, y algunas se pueden encontrar en el espesor del músculo buccinador. Su palpación es posible al pasar el pulpejo de un dedo por la mucosa labial, en la submucosa; se perciben como pequeñas masas salientes, duras e irregulares. Carecen de cápsulas; presentan acinos mucosos, serosos y mixtos. Pueden ser asiento de quistes y tumores que se proyectan en la mucosa labial.¹⁹

- Glándulas bucales. Las glándulas salivales menores bucales se encuentran situadas en la mejilla, como una continuación del plano que ocupan las glándulas labiales, en el espesor y por fuera del músculo buccinador. Sus conductos se abren en el vestíbulo de la cavidad bucal. Aquellas glándulas de este grupo que se localizan en la vecindad del conducto parotídeo y que drenan hacia la cercanía del tercer molar reciben el nombre de glándulas molares. Los acinos son de tipo mucoso

- Glándulas palatinas. Las glándulas palatinas se encuentran situadas en la bóveda palatina, a ambos lados de la línea mediana, entre la mucosa y el periostio. Alcanzan su máxima densidad y tamaño en la zona posterior, donde forman una masa compacta continua. De acuerdo con la posición que ocupan en la bóveda palatina se pueden dividir en: glándulas del paladar duro, unas 250; glándulas del paladar blando, unas 100, y glándulas de la úvula, unas 12. Las glándulas palatinas son de tipo mucoso, con conductos intercalares cortos. La desembocadura de los conductos se hace evidente cuando se tiene a un sujeto durante algún tiempo con la boca abierta; entonces se observan en la bóveda palatina pequeñas gotas de saliva.^{19,20}

Glándulas linguales. Las glándulas linguales se encuentran situadas en el espesor de la lengua. Se dividen en linguales anteriores y posteriores,

y están agrupadas topográficamente en la proximidad de las papilas valladas o caliciformes y las papilas foliadas, hacia la parte posterior de los bordes de la lengua y en el vértice o punta de la lengua. Las glándulas linguales anteriores se encuentran en el espesor de los músculos de la cara inferior de la lengua, cerca de la punta; poseen acinos mucosos y mixtos, y sus conductos se abren a los lados del frenillo lingual. Las glándulas linguales posteriores se localizan en la raíz o base de la lengua. Las glándulas de las papilas valladas o caliciformes son de tipo seroso; sus conductos drenan la saliva hacia el foso que rodea la papila. Se considera que estas últimas limpian el foso de las papilas y facilitan la percepción de los sabores por los corpúsculos gustativos.

Glándulas glosopalatinas. Son un conjunto de pequeñas glándulas situadas en el pliegue palatogloso (pilar anterior del velo del paladar). Por arriba se pueden extender hasta las glándulas palatinas y por debajo se continúan con las glándulas linguales menores posteriores; pueden alcanzar la zona retromolar. Los acinos son de tipo mucoso. Este pequeño grupo de glándulas no son descritas como tales en los textos clásicos de anatomía humana.

3.2.3.2 Glándulas salivales mayores

Las glándulas salivales mayores se localizan cerca de las paredes de la boca y son de volumen variable. Son pares y están situadas simétricamente. De conjunto describen un arco de concavidad anterosuperior, que se extiende desde la sínfisis mandibular hasta el meato acústico externo. Están relacionadas con el cuerpo y la rama mandibular y son de atrás hacia delante:

- Glándula parótida.
- Glándula submandibular.
- Glándula Sublingual.

3.2.3.2.1 Glándula parótida

La glándula parótida (de para, `cerca', `paralelo a'; y otos, `oído') es la más voluminosa de las glándulas salivales mayores. Se encuentra situada por detrás de la articulación temporomandibular y del borde posterior de la rama mandibular, y por delante del músculo esternocleidomastoideo. Presenta una coloración gris amarillento y en la superficie tiene un aspecto lobulado. El peso es variable, pero como promedio es de 25 g. ^{19,20}

Forma: Está incluida en la celda o logia parotídea y se adapta a la forma de esta. Sus relaciones anatómicas están en correspondencia con las estructuras que forman las paredes de la celda o logia de forma inmediata, pero se relaciona también con otras más alejadas. La glándula parótida tiene forma prismática irregular, con tres caras: anterior, posterior y lateral; tres bordes: anterior, medial y posterior; y dos extremidades o polos: superior e inferior.

Cara anterior. Es acanalada en sentido vertical; se relaciona lateromedialmente con el músculo masetero, el borde posterior de la rama mandibular, el músculo pterigoideo medial y la fascia interpterigoidea.

Cara posterior. Se encuentra orientada hacia atrás, abajo y adentro, y se relaciona de fuera hacia dentro con el borde anterior del esternocleidomastoideo, el vientre posterior del digástrico, el estilohioideo y el estilogloso, por una prolongación lateral de la fascia de revestimiento externa de la faringe. Por detrás de estas estructuras se encuentra la región retroestílea, que contiene: la carótida interna, la yugular interna, los nervios vago, hipogloso, accesorio, y el ganglio simpático cervical superior. De la cara posterior de la glándula se proyectan dos prolongaciones hacia atrás: una entre el esternocleidomastoideo y el digástrico, y otra entre este último y el proceso estiloideo.

Cara lateral. Es aplanada o ligeramente abombada y de forma triangular. Se encuentra cubierta por la fascia cervical, la que se extiende desde la fascia masetérica hasta la del esternocleidomastoideo. Por fuera de la fascia se encuentra el tejido celular subcutáneo y la piel.

Extremidad superior. Presenta por delante la articulación temporomandibular y por detrás el meato acústico externo.

Extremidad inferior. La extremidad inferior se localiza a nivel del ángulo mandibular y se encuentra separada de la extremidad posterior de la glándula submandibular por una condensación de la fascia cervical. Esta última se extiende desde el ángulo mandibular hasta el borde anterior del esternocleidomastoideo y hasta el ligamento estilomandibular, y se denomina cintilla submaxiloparotídea.^{19,20}

Bordes. El borde posterior se relaciona con el borde anterior del esternocleidomastoideo; el borde anterior se encuentra adosado a la fascia masetérica y de este borde emerge el conducto excretor de la glándula. El borde medial se relaciona con el ligamento esfenomandibular y con la faringe.

Relaciones intraparotídeas: Puesto que la glándula parotídea es sitio de formación de diversos tipos de tumoraciones benignas o malignas, se deben tener en cuenta las relaciones anatómicas intraparotídeas, que son:

– La arteria carótida externa, que la recorre de abajo hacia arriba, con sus ramas terminales la temporal superficial y la arteria maxilar.

– La vena retromandibular, la cual se forma en su interior por la unión de las venas temporal superficial y maxilar, y desciende verticalmente hasta la extremidad inferior para continuarse con la yugular externa.

– El nervio auriculotemporal, que penetra en la glándula por su cara anterior y se dirige hacia arriba y emerge por la extremidad superior entre la articulación temporomandibular y el meato acústico externo.

– El nervio facial, que penetra en la glándula por la cara posterior y en su interior se divide en las ramas cervicofacial y temporofacial, las cuales forman el plexo parotídeo (el nervio facial se encuentra por fuera de la vena retromandibular y su ramificación divide la glándula en dos lóbulos: uno superficial y otro profundo).

– Los linfonodos parotídeos profundos o intraparotídeos, que se encuentran en el espesor de la glándula.^{19,20}

- Conducto parotídeo (conducto de Stenon): Conduce la saliva desde la glándula hasta el vestíbulo de la boca. Tiene una longitud de 4 a 5 cm aproximadamente y un grosor de 3 mm; es aplanado y de color blanquecino. Se forma a partir de los conductos intrínsecos que confluyen en el borde anterior de la glándula por encima de cuya parte media emerge. El conducto se dirige hacia delante y se introduce en un desdoblamiento de la fascia masetérica. Al llegar al borde anterior del masetero discurre hacia adentro, contorneando el cuerpo adiposo de la mejilla (bola de Bichat). Se dirige luego hacia adentro, perfora el músculo buccinador y se abre en el vestíbulo bucal, frente al cuello del primero o segundo molar maxilar o a nivel de estos. La mucosa del vestíbulo donde se abre el conducto es pequeña, y presenta una pequeña eminencia llamada papila parotídea.

El conducto en su trayecto atraviesa las regiones masetérica y geniana, y de atrás hacia delante se aproxima al arco cigomático. Su trayecto es variable y puede ser arqueado, rectilíneo o en forma de S. En ocasiones se encuentra una pequeña masa glandular asociada al conducto y sobre la cara lateral del músculo masetero, la cual recibe el nombre de parótida accesoria.

Constitución anatómica: La parótida es una glándula arracimada tubuloalveolar que está formada por numerosos acinos, agrupados en lóbulos primarios y secundarios. Los acinos son de tipo seroso.²⁰

En los tabiques de tejido conjuntivo que separan los lobulillos se pueden observar células adiposas que aumentan con la edad. La glándula se encuentra rodeada por una cápsula. Como todos los órganos cuyas funciones son muy activas, la parótida es rica en vasos y nervios.

Irrigación e inervación: Recibe la irrigación arterial de la auricular posterior, occipital, auricular anterior, temporal superficial, transversa de la cara y directamente por ramas cortas de la carótida externa. Las vénulas corren junto con las arterias por los tabiques interlobulillares y van formando venas de mayor calibre que terminan en la vena retromandibular.

El drenaje linfático discurre hacia los linfonodos parotídeos superficiales y profundos. De aquí los vasos linfáticos eferentes se dirigen a los linfonodos

superficiales de la vena yugular externa y, principalmente, a los linfonodos laterales profundos de la vena yugular interna.

La inervación de la parótida tiene tres orígenes: el nervio auriculotemporal, que recibe del ganglio ótico, las fibras posganglionares parasimpáticas y las fibras preganglionares, que proceden del nervio glosofaríngeo. La rama auricular del plexo cervical lleva fibras sensitivas para la parte inferior de esta región, la piel y el tejido conjuntivo. La inervación simpática alcanza a la glándula a través de los plexos periadventiciales de las arterias que la irrigan. Pedículos vasculonerviosos intraparotídeos. Los elementos anatómicos vasculonerviosos que atraviesan la glándula parótida forman paquetes o pedículos de importancia quirúrgica.^{19,20}

El nervio facial forma dos pedículos:

- Pedículo facial anterior. Formado por el nervio facial, la arteria transversa de la cara y el conducto parotídeo.

- Pedículo facial posterior. Relacionado con el proceso mastoideo y el músculo digástrico, y formado por el tronco del nervio facial.

La arteria carótida externa y sus ramas colaterales intraparotídeas forman varios pedículos:

- Pedículo de la arteria auricular posterior.

- Pedículo de la arteria temporal superficial, acompañada de los vasos temporales superficiales (arteria y vena), el nervio auriculotemporal y linfonodos.

- Pedículo retrocervicomaxilar: ocupa por delante el ojal retrocondíleo y está formado por la arteria y la vena maxilar

Consideraciones clínicas. En los estados inflamatorios agudos, los movimientos mandibulares se manifiestan con dolor en la zona de la parótida. En las tumoraciones malignas que requieren la extirpación total de la glándula, se debe tratar de preservar las ramas del nervio facial que inervan los músculos de la mímica o al menos la que inerva al músculo orbicular de los párpados. La localización del orificio de desembocadura del conducto excretor en la mucosa de la mejilla permite realizar un sondaje a su través.²⁰

3.2.3.2.2 Glándula submandibular

La glándula submandibular (submaxilar) se encuentra situada en la región suprahioidea lateral, por detrás y por debajo del músculo milohioideo, en la depresión situada entre la mandíbula por fuera y los músculos suprahioideos y la base de la lengua por dentro. Pesa unos 7 g.

Caras: La cara medial o profunda es aplanada y está orientada en dirección a la raíz de la lengua. Se relaciona con los músculos digástrico y estilohioideo, el nervio hipogloso, la vena y arteria lingual, la arteria facial, y los músculos milohioideo e hiogloso. De esta cara se origina una prolongación anterior, bien individualizada, de unos 20 mm de longitud, la cual se dirige hacia delante, se coloca entre los músculos hiogloso y milohioideo, y llega a contactar con la glándula sublingual.^{19,20}

La cara superolateral, como indica su nombre, se encuentra orientada hacia afuera y arriba. Por detrás contacta con el pterigoideo medial y por delante con la fosa submandibular de la mandíbula y los vasos y nervio milohioideo. Además se relaciona con los linfonodos submandibulares, la arteria facial y su rama submentoniana.

La cara inferolateral es la más externa de las tres y, cuando su textura anatómica se encuentra alterada, es fácilmente palpable debajo de la piel. Se encuentra orientada hacia abajo y afuera. De la superficie a la profundidad se relaciona con la piel, el tejido celular subcutáneo, el platisma y la fascia, los ramos del nervio facial, el plexo cervical y la vena facial.

Extremidades: La extremidad posterior se encuentra próxima al extremo inferior de la parótida, de la cual está separada por la cinta fascial que se extiende desde el ángulo de la mandíbula hasta el borde anterior del esternocleidomastoideo. Por dentro se relaciona con el músculo constrictor medio de la faringe. La extremidad anterior es de aspecto redondeado y se aplica al

vientre anterior del digástrico y al milohioideo. Presenta una prolongación que se extiende por encima del músculo milohioideo y llega a contactar con la glándula sublingual.

Bordes: Son tres: superior, lateral e inferior. El borde superior corresponde por delante al milohioideo, y por detrás a la mucosa del surco alveololingual. Entre la mucosa y la glándula el nervio lingual penetra en la región y por debajo de él queda el ganglio submandibular. El borde lateral se encuentra situado a nivel del borde inferior del cuerpo de la mandíbula, y el borde inferior está a unos milímetros por debajo del hueso hioides.

Prolongaciones: Aunque se han mencionado anteriormente, su tamaño e importancia clínica hacen necesaria la descripción detallada de cada una de ellas. Las prolongaciones son varias, pero las más constantes son la anterior y la posterior.¹⁹

Prolongación anterior. Es de aspecto cónico y aplastado. Tiene unos 20 mm de longitud y se origina de la cara profunda de la glándula. Se coloca en el hiato submandibular y por encima del músculo milohioideo en dirección a la glándula sublingual, con la cual puede llegar a contactar y en ocasiones estar fusionada. Se acompaña de los nervios hipogloso y lingual, el conducto submandibular y la vena lingual superficial. En ocasiones la prolongación anterior de la glándula submandibular se encuentra separada de la masa principal de la glándula, y es una porción accesoria (glándula submandibular accesoria) con su conducto que desemboca en el conducto submandibular o se dirige directamente al ostium submandibular.

Prolongación posterior. Cuando adquiere cierto tamaño se dirige hacia atrás y arriba, hacia la mucosa del surco alveololingual en la zona del tercer molar mandibular. A veces esta prolongación está representada por lobulillos glandulares aislados

Conducto excretor (de Wharton): Tiene una longitud de 4 a 5 cm y un grosor de 3 a 4 mm. Es un conducto de paredes delgadas y color blanquecino. Emerge de la cara profunda de la glándula por la unión de dos colectores, y se dirige hacia delante y adentro. Cruza por encima del milohioideo y por dentro de la glándula sublingual hasta alcanzar la carúncula sublingual, situada a ambos lados de la base del frenillo lingual.

En esta zona de la carúncula se encuentra un pequeño orificio, el ostium umbilical (Bordeu), por donde el conducto se abre a la cavidad bucal. El trayecto del conducto describe una curva de concavidad superior. Una relación importante del conducto lo constituye el recorrido del nervio lingual, el cual de atrás hacia delante contornea al conducto primero por arriba, luego por fuera y después por debajo para penetrar en la lengua. Cuando existen sialolitos (cálculos del conducto) y se practica la extirpación por medio quirúrgico, se corre el riesgo de cortar el nervio lingual.

Constitución anatómica: La glándula submandibular está constituida por un estroma conjuntivo en el que se identifican los acinos, los lóbulos primarios y los secundarios. El volumen y número de lóbulos es muy variable y estos se encuentran unidos por pedículos fibrovasculares. Según Kazatkin (citado por Prives; 1975), la glándula consta de 10 lobulillos.

Las unidades secretoras o acinos pueden ser serosas, mucosas y mixtas, con predominio del tipo seroso. Los conductos intercalares son más cortos que los de la parótida, pero los conductos estriados son más largos.^{19,20}

Irrigación e inervación: La irrigación arterial procede directa o indirectamente de la arteria facial, a través de sus colaterales submentoniana y palatina ascendente. De la facial llega la rama principal que penetra en la glándula por la cara profunda. Las venas desembocan en la facial y la submentoniana. El

drenaje linfático de la glándula está dirigido hacia los linfonodos submandibulares.

19

Los nervios de tipo parasimpático destinados a la glándula le llegan por la cuerda del tímpano y la rama del nervio facial que se une en su trayecto al nervio lingual. Las fibras preganglionares terminan en el ganglio submandibular y los axones de las neuronas del ganglio se extienden a la glándula como fibras posganglionares. La inervación simpática se realiza por los plexos periadventiciales de las arterias que llegan a la glándula.

La glándula submandibular ocupa una región eminentemente dinámica, descrita por Nozart (citado por Aprile; 1967) como región de la glándula submandibular ensanchada. Este autor señala la importancia de la glándula en los casos de vaciamiento de los linfonodos cervicales altos.²⁰

La región está constituida por la conjunción de tres sistemas dinámicos musculares:

- Sistema mandibular, representado principalmente por el músculo milohioideo.
- Sistema hioideo o laríngeo, formado por el músculo hiogloso.
- Sistema estiloideo, representado por los tres músculos del ramillete estiloideo (estilofaríngeo, estilohioideo y estilomandibular) y el digástrico.

A los sistemas dinámicos mencionados anteriormente se agrega un cuarto sistema representado por la propia glándula. La relación funcional de contacto de los sistemas dinámicos musculares y la glándula define los conceptos de espacios funcionales peri- y paraglandulares. El espacio periglandular corresponde a la cápsula de la glándula y solamente se encuentra tabicado por los pedículos vasculonerviosos y ductales de la glándula. El espacio paraglandular es parcial, corresponde a la superficie de los sistemas dinámicos musculares y presenta múltiples irradiaciones a distancia.

Los espacios situados entre los sistemas dinámicos están ocupados por tejido conectivo laxo de relleno, y van a permitir la comunicación de los espacios peri- y paraglandulares con espacios o zonas más alejadas.^{19,20}

Los tres sistemas dinámicos descritos forman un triángulo submandibular (de May) que tiene como límite por delante el borde posterior del milohioideo. El límite superior es el estilogloso y el límite inferior, el estiloideo y el digástrico (estilodigástrico). La base o fondo está conformada parcialmente por el hiogloso, el proceso estiloideo y dos hiatos, uno para el paso del nervio lingual entre el milohioideo y el estilogloso, y otro para el paso del nervio hipogloso, situado entre el borde posterior del milohioideo y el digástrico.

Consideraciones clínicas: Las paredes del conducto son poco elásticas, por lo que la aplicación de medicamentos o exploración a su través puede ser muy dolorosa. Aunque se ha descrito que los cálculos ductales aumentan lentamente de tamaño, es posible que el conducto alcance un diámetro superior a su luz.

La glándula submandibular en estado normal es muy difícil de palpar. En el tratamiento quirúrgico se debe valorar la relación de la glándula con la arteria facial, que la contornea por dentro y por la cara superolateral. Las afecciones tumorales o de litiasis intraglandular pueden llevar a la extirpación de la glándula.

La palpación del conducto submandibular se realiza de forma bimanual con un dedo colocado en el surco alveololingual y otro colocado en la región submentoniana. Para los estudios imagenológicos del sistema ductal se localiza el orificio de desembocadura en la carúncula sublingual, vía para la administración de la sustancia de contraste.

3.2.3.2.3 Glándula sublingual

La sublingual es la más anterior y pequeña de las glándulas salivales mayores. Pesa 3 g y se encuentra situada en el suelo de la boca, por dentro de la mandíbula, a cada lado de la espina mentoniana. Está cubierta por la mucosa del pliegue sublingual.¹⁹

Forma: La glándula es alargada y aplanada en sentido transversal, y su eje mayor es de 25 a 30 mm, la altura de 10 a 12 mm y su espesor de 6 a 8 mm. Se describe la existencia en ella de dos caras: superficial y profunda.

Cara superficial (externa). Se relaciona con la fosa sublingual de la mandíbula y la línea de inserción del músculo milohioideo.²⁰

Cara profunda o medial (interna). Se relaciona con los músculos linguales geniogloso y longitudinal inferior, y entre ellos y la glándula se encuentran los nervios lingual e hipogloso, los vasos sublinguales y el conducto excretor de la glándula submandibular.

La sublingual presenta dos bordes: superior e inferior, y dos extremidades: posterior y anterior. El borde inferior se corresponde con el surco formado al separarse los músculos milohioideo y geniogloso; y el superior, más grueso, contacta con la mucosa del surco alveololingual; constituye el pliegue sublingual. La extremidad anterior se relaciona con la espina mentoniana (procesos geni) y los músculos que se insertan en ella: geniogloso y genihioideo. El extremo posterior se relaciona con la prolongación anterior de la glándula submandibular.
19,20

Relaciones anatómicas: A diferencia de la parótida y la submandibular, la glándula no se encuentra en una verdadera celda fascial, sino que está incluida en una atmósfera de tejido conjuntivo laxo.

Las relaciones de la glándula se destacan en un corte verticofrontal que pase por la parte anterior del suelo de la boca: se define un espacio cuadrangular

formado por dentro por los músculos de la lengua, por fuera por la mandíbula, por debajo por el músculo milohioideo y cubierto por arriba por la mucosa del surco alveololingual.²⁰

Constitución: La glándula se considera como un aglomerado de glándulas salivales pequeñas, muchas de las cuales mantienen su conducto excretor individual. Es una glándula mixta, con unidades funcionales serosas, mucosas y mixtas, con predominio del tipo mucoso. Se considera que la sublingual no posee cápsula, como las demás glándulas salivales mayores.²⁰

Conducto excretor. Los conductos excretores se comportan como si existiese una agrupación de pequeñas glándulas salivales menores independientes; su número es variable (18 a 20). Estos conductos desembocan en el pliegue sublingual y reciben el nombre de conductos sublinguales menores (de Walther). Se describe un conducto sublingual mayor (de Rivinus o Bartolino), el cual se origina en la parte media de la cara profunda de la glándula y desemboca junto con el conducto excretor submandibular en la carúncula sublingual.

Irrigación e inervación: Las arterias destinadas a la glándula proceden de la lingual y de la submentoniana. Las venas drenan hacia la vena sublingual profunda, y la linfa hacia los linfonodos submandibulares.

Los nervios motores de tipo parasimpático le llegan por la cuerda del tímpano, del nervio facial al ganglio submandibular, y de este las fibras posganglionares llegan a la glándula a través del nervio lingual. Se ha descrito la presencia de un ganglio vegetativo parasimpático sublingual, pero dicha existencia se pone en duda en la actualidad. La inervación simpática es similar a la de otras glándulas salivales.

Consideraciones clínicas. La glándula sublingual puede palparse en el suelo de la boca, o el propio paciente puede sentir con la punta de la lengua el relieve del pliegue sublingual. Debido a que la glándula es la suma de múltiples glándulas

pequeñas, se pueden presentar quistes (ránulas) por la obstrucción de los conductos de estas.

Al estar la glándula rodeada de tejido celular laxo, su exéresis por vía bucal es relativamente sencilla.^{19,20}

3.2.4 Incidencia del cáncer de las glándulas salivales

Los tumores de las glándulas salivales constituyen aproximadamente 5,000 casos por año en Estados Unidos y están distribuidos de acuerdo con el tamaño de la glándula, es decir, los tumores de las glándulas salivales suponen el 5 por ciento y el 10 por ciento de todos los cánceres de cabeza y cuello. Las neoplasias de la glándula parótida representan el 90 por ciento de todos los tumores que se originan en las glándulas salivales mayores, 25 por ciento de los tumores surgen en las glándulas salivales menores. Estos últimos pueden estar esparcidos en las membranas mucosas del tracto aerodigestivo superior.¹⁵

En el Instituto Nacional de Cancerología, las neoplasias malignas de las glándulas salivales representan el 0.36 por ciento de los cánceres y la mayor parte ocurre entre los 30 y 60 años de edad, con una mediana de 54, mientras que suceden 1.2 casos en mujeres por cada varón. como se podía esperar, los tumores benignos son más frecuentes que las neoplasias malignas y se presentan desde el segundo decenio de la vida.¹

Los tumores de las glándulas submandibulares son menos frecuentes (10%) y los de las glándulas sublinguales son extraordinariamente raros (<1%). Cuanto más pequeño es el tamaño de la glándula saliva, más probable es que el tumor sea maligno. Tres cuartos de los tumores parotídeos serán benignos, mientras que el 50 por ciento de los submandibulares y prácticamente todos los sublinguales serán malignos.^{15,16}

3.2.5 Factores de riesgo

El origen de estos tumores es incierto. Alteraciones genéticas como pérdidas alélicas, translocaciones cromosómicas y la ausencia o adición cromosómica pudieran ser el origen de algunos casos. También se ha implicado a virus en la patogénesis de los tumores de glándulas salivales, pero los informes son contradictorios tal vez, la única asociación convincente sea entre virus Epstein Barr y el carcinoma linfopitelial, aunque parece restringido a población asiática. Sin embargo, la mayoría de los pacientes carece de algún factor causal identificable de la misma forma, una asociación directa con radiación no ha sido consistente. La exposición a yodo-131, radiografías dentales y radiación ultravioleta podría ser la causa de neoplasias benignas y malignas. También se han identificado factores ambientales, nutricionales, hormonales y genéticos, pero se desconoce su significado. La heterogeneidad y rareza de estas neoplasias hacen difícil su estudio, en especial en relación a sus causas.

Los factores de riesgo para los cánceres de parótida son pobremente definidos. Ha habido algunas asociaciones con trabajos en madereras y con exposición química de algunos trabajadores con tinturas con reportes anecdóticos de adenocarcinomas de los senos paranasales. La radioterapia puede causar cáncer de los ductos salivales.^{1,15}

Por otro lado en diversos estudios se ha observado un aumento significativo en el riesgo de desarrollar neoplasias de glándulas salivales tras las explosiones de *Hiroshima* y *Nagasaki*. La radiación aplicada con fines terapéuticos, sobre todo en la región de cabeza y cuello, también se ha asociado de forma significativa con un incremento en el riesgo de desarrollar neoplasias de glándulas salivales. Un análisis de los datos de los registros de cáncer de nueve áreas de Estados Unidos, entre 1975 y 2001, reveló un aumento del 20 por ciento en la incidencia de cánceres de glándulas salivales mayores, según las conclusiones del estudio, la utilización de rayos X en el tratamiento odontológico podría ser la razón del aumento, sin embargo no existe clara evidencia de ello. Este riesgo se relaciona directamente con los niveles de exposición a la radiación ionizante (relación dosis-

respuesta), ya que a mayor dosis existe un mayor riesgo de desarrollar una neoplasia salival.

La radiación presenta un mecanismo oncogénico mediante el cual provoca una ruptura de los cromosomas y de las cadenas del ADN. Normalmente, se produce una reparación del ADN alterado. Sin embargo, cuando no se reparan estas alteraciones, se originan cromosomas alterados con deleciones, rupturas, translocaciones, que dan lugar a una célula alterada con capacidad de carcinogénesis. Por esto, situaciones en las que existe una alteración cromosómica, como podría ser la ataxia telangectasia, presentarían un mayor riesgo de carcinogénesis. Se ha encontrado también un aumento del riesgo con la radiación ultravioleta y el contraste iodinado pte, 131, utilizado en el tratamiento de las enfermedades tiroideas, ya que éste se acumula en altas concentraciones en las glándulas salivales.

En cuanto a la telefonía móvil, inicialmente se pensó en un posible aumento de los casos de tumores cerebrales y más tarde de otros órganos, como las glándulas salivales mayores. Para demostrarlo, en los países nórdicos, se han realizado.²¹

La nutrición se considera efectiva para prevenir el cáncer de glándulas salivales, sobre todo el consumo de frutas y vegetales con alto contenido en vitamina C y betacarotenos. Así mismo, se considera beneficioso el consumo de alimentos con bajo contenido en colesterol. En un estudio de casos y controles realizado en la población China, el consumo de hígado o vegetales, sobre todo de coloración amarillo-oscuros, producen un efecto protector, reduciendo en un 70 por ciento el riesgo de una neoplasia de glándula salival.

Antecedente de tumor benigno de glándulas salivales: Se ha encontrado posibilidad de malignización en el adenoma pleomórficopadecido a edades tempranas, con una tasa de malignización de 3-10 por ciento. Normalmente

evoluciona a carcinoma ex-adenoma pleomórfico (CexAP). Sin embargo, hay también descritos casos de evolución a carcinoma ductal salival.

Edad: La tasa de incidencia ajustada por la edad para los tumores más frecuentes tanto para hombres como para mujeres está de 6 a 10 veces más elevada en las personas con edades por encima de 65 años. En los tumores de glándulas salivales se ha observado una distribución similar, ya que la incidencia ajustada para mayores de 65 años es 7.85 veces mayor. Y de igual manera un aumento en la mortalidad en relación con un aumento en la edad.^{21,23}

3.2.6 Patogenia

La teoría de la reserva celular (la teoría más aceptada en la actualidad) de las neoplasias de glándulas salivales, plantea que las neoplasias de glándulas salivales se originan de células de reserva (células madre) del sistema de conductos salivales. El tipo de neoplasia depende de la etapa de diferenciación de la célula de reserva al momento en que se presenta el estímulo neoplásico; también depende del tipo de células de reservas. Las células de reservas del conducto intercalado originan carcinoma quístico adenoideo y el carcinoma de células acinosas. Las células de reserva de los conductos excretores originan carcinoma mucoepidermoide, carcinoma epidermoide y carcinoma de los conductos salivales.²²

La teoría multicelular de los estados neoplásicos de las glándulas salivales plantea que las neoplasias de las glándulas salivales emergen de células diferenciadas previamente a lo largo de la unidad glandular salivar. Por ejemplo, el carcinoma epidermoide emerge del epitelio del conducto excretor, y el carcinoma de células acinosas se origina de células acinares.^{22,23}

3.2.7 Patrones de diseminación

Hay diversos patrones acorde a las distintas variedades histopatológicas. Los tumores benignos crecen en forma lenta, y aunque pueden alcanzar grandes dimensiones, de manera característica no destruyen los tejidos adyacentes, ni afectan al nervio facial. En contraste, las neoplasias malignas crecen a un ritmo variable, infiltrando y destruyendo tejidos adyacentes como el nervio facial, la piel, la mandíbula y el hueso temporal. Aunque sólo 2 por ciento de los tumores afecta el espacio parafaríngeo, es necesario mencionarlo debido al tratamiento quirúrgico especial.¹ Además, 22 a 33 por ciento de los casos desarrollan metástasis ganglionares que son obvias al momento de la presentación, 7 por ciento tiene metástasis a distancia al momento de la presentación y hasta 17 por ciento desarrolla metástasis a distancia en algún momento de su evolución.

La agresividad es inherente al tumor y quizá su entorno, pero para fines de tratamiento guarda relación con el tipo histológico, el tamaño tumoral y la diferenciación.

La diseminación hematógena es característica de los carcinomas de alto grado y es frecuente en el carcinoma adenoideo quístico, carcinoma indiferenciado, de células escamosas y el carcinoma ductal. Aunque los patrones pueden variar, los sitios más frecuentes de metástasis a distancia son pulmones, hígado y hueso.¹

3.2.8 Diagnóstico

3.2.8.1 Evaluación del paciente

La presencia de un tumor por demás asintomático es la manifestación aislada más común y está presente en 35 de los casos. Importante es que el tiempo de evolución correlaciona con la naturaleza de la lesión, así en los tumores benignos, como el adenoma pleomorfo, la evolución puede ser de varios años; mientras que en los tumores malignos el crecimiento es rápido, incluso en algunas semanas o pocos meses. También sugiere naturaleza benigna la forma redondeada del tumor con superficie lisa y uniforme o abollonada, los bordes

definidos, el tumor desplazable o movable y la ausencia de cambios en la superficie cutánea o mucosa.²³

En contraste, los tumores malignos, en los casos extremos, suelen tener superficie irregular, consistencia dura a pétreo, bordes mal definidos, telangiectasias superficiales, piel fija sobre el tumor y morfología irregular; además, pueden estar ulcerados, suelen estar fijos a los planos profundos y puede existir afección del nervio facial. Además, no es infrecuente su asociación con metástasis ganglionares.

Los tumores malignos que producen con más frecuencia parálisis facial son el carcinoma adenoide quístico y los carcinomas indiferenciados. Es extraordinariamente rara, si existe, la afección del nervio facial por un tumor benigno.

El dolor está presente en 27 por ciento de los pacientes con tumores malignos, y es característico de ellos, pero puede observarse en lesiones no neoplásicas, como la sialoadenitis aguda y crónica.

No todos los tumores salivales son neoplasias. Aunque la afección glandular bilateral suele indicar enfermedades sistémicas como el síndrome de Sjogren, el tumor de Warthin, carcinoma de células acinares y los linfomas pueden presentarse como tumores bilaterales.

No todos los tumores parotídeos se presentan como tumores preauriculares, hasta 10 por ciento se localiza en el lóbulo profundo y desplaza en sentido medial la pared lateral de la orofaringe, por lo que deben distinguirse de los primarios del espacio parafaríngeo.

Las adenopatías cervicales, de dimensiones y características variables, están presentes en 22 a 33 por ciento de los pacientes con tumores malignos al

momento de la presentación, mientras que se documenta enfermedad a distancia en sólo 4 a 7 por ciento de los pacientes.

Los tumores de la glándula submaxilar y sublingual con más frecuencia son malignos. Es frecuente el dolor y manifestaciones propias de invasión local, como tumor fijo al piso de boca o la mandíbula, e infiltración de la mucosa bucal y de la piel. Las metástasis ganglionares obvias están presentes al momento del diagnóstico en 12 a 15 de estos casos.

El adenoma pleomorfo o tumor mixto benigno representa 70 a 81 por ciento de los tumores de la parótida. Afecta sobre todo a mujeres en el tercer y cuarto decenios de la vida. Tiene un comportamiento benigno, pero podría degenerar en malignidad en 3 a 4 por ciento de los casos, en especial después de una larga evolución y recaídas locales.^{1,16}

3.2.8.2 Datos de laboratorio

La evaluación inicial del paciente empieza con una historia clínica cuidadosa. El interrogatorio se orienta a evaluar el curso de la enfermedad, pero también la probable presencia de otras condiciones médicas asociadas a tumores de naturaleza distinta a la neoplásica.¹

La punción aspiración con aguja fina es una técnica de biopsia útil, con un sensibilidad superior al 95 por ciento. Con frecuencia se emplea para distinguir entre el agrandamiento de la glándula submandibular de origen neoplásico e inflamatorio. La utilización de la punción aspiración con aguja fina o de la biopsia abierta para el diagnóstico de lesiones parotídeas es más controvertido. La mayoría de las neoplasias parotídeas requieren extirpación quirúrgica. Por lo tanto, debe sopesarse la utilidad de una punción aspiración con aguja fina si se ha decidido realizar cirugía. Esta técnica casi nunca está indicada en el caso de patologías de las glándulas salivales menores, donde suele realizarse la biopsia pinza de tipo fórceps cup.^{16,22}

Salvo en los tumores irreseccables, no está indicada la biopsia incisional, ya que puede dañar el nervio facial y dificultar la cirugía definitiva. La biopsia mínima en los tumores confinados al lóbulo superficial debe ser mediante la parotidectomía superficial, y de los ubicados en la glándula submaxilar es la sialoadenectomía total con disección del triángulo submaxilar. Se ha propuesto usar la biopsia con aguja de corte guiada mediante ultrasonografía para mejorar los resultados de la biopsia con aguja fina. Se ha documentado una precisión diagnóstica que alcanza el 97% documentando el diagnóstico histopatológico específico, 22 pero la utilidad clínica parece limitada por las razones ya comentadas y podría asociarse a lesión del nervio facial o fístula salival.^{1,16,23}

3.2.8.3 Estudio de imagen

Tanto la tomografía computarizada como la resonancia magnética son métodos útiles para determinar el tamaño y la extensión local y regional de los tumores malignos de las glándulas salivales, así como identificar ganglios cervicales potencialmente malignos. Ambos métodos brindan información más detallada que el ultrasonido, por lo que se refieren, aunque éste último también sirve para identificar masas en las glándulas salivales y para distinguir entre masa quística y sólida.²²

El papel de la tomografía computarizada en la evaluación de los tumores salivales se limita a los pacientes con sospecha de tumor maligno debido a los síntomas de presentación, o cuando el diagnóstico diferencial entre enfermedad neoplásica e inflamatorio está claro. La tomografía computarizada es útil para identificar la extensión tumoral dentro del lóbulo parotídeo profundo y espacio para faríngeo.^{16,23}

Recientemente, se investiga acerca de la tomografía por emisión de positrones (TEP), pero su utilidad diagnóstica para tumores malignos de glándulas salivales aún no se conoce. Otro estudio de medicina nuclear que se ha utilizado

en tumores de glándulas salivales es el gammagrafía con Tecnecio, aunque éste estudio es más útil para tumores de *Warthin* benignos.²²

3.2.9 Diagnóstico diferencial

No todos los tumores salivales son neoplasias. El diagnóstico diferencial incluye afecciones benignas como la sialoadenitis aguda y crónica, con o sin sialolitiasis, y la lesión linfoepitelial benigna propia de la enfermedad de Miculicz y el síndrome de Sjogren. En los niños, el diagnóstico diferencial incluye al hemangioma y al linfangioma. Otras condiciones raras son la tuberculosis, actinomicosis, sarcoidosis, la litiasis parotídea, y la hipertrofia asociada a malnutrición o alcoholismo. Benigna, los quistes linfoepiteliales y al linfoma.¹⁵

El diagnóstico diferencial también incluye metástasis a los ganglios parotídeos y submaxilares por melanomas y carcinomas cutáneos en la cara; o raras metástasis a distancia desde primarios en colon, mama y riñones. En los tumores que desplazan la pared lateral de la orofaringe, el diagnóstico diferencial incluye a los tumores propios del espacio parafaríngeo como paragangliomas, linfomas, neurilemomas, neurofibromas, carcinomas metastásicos y malformaciones vasculares.¹ En los portadores de sida, el diagnóstico diferencial incluye la hiperplasia folicular y la lesión linfoepitelial.^{11,23}

3.2.10 Clasificación

Se utiliza la clasificación del American Joint Committee on Cancer (AJCC) TMN (tumor, ganglios, metástasis) para tumores malignos de glándulas salivales mayores. Los tumores malignos de glándulas salivales menores se clasifican de acuerdo con el sistema de clasificación para la región primaria (cavidad oral, faringe, laringe, cavidad nasal y senos paranasales). En enero del 2003, se empezó a usar el sistema de clasificación del AJCC publicado en el 2002. Por primera vez, los tumores T4 se dividieron en resecables (T4a) y no resecables

(T4b), y de acuerdo con ella, la etapa IV se dividía en IVA, IVB e IVC (metástasis a distancia).²²

En general, los tumores de las glándulas salivales mayores se clasifican según su tamaño, diseminación extra parenquimatosa, compromiso de los ganglios linfáticos (en tumores de la parótida, dependiendo de si el nervio facial está o no afectado), y presencia de metástasis.^{15,23}

El estadio clínico, particularmente el tamaño del tumor, puede ser un factor crítico para determinar el desenlace clínico de los cánceres de glándulas salivales y puede ser más importante que el grado histológico. Los estudios de diagnóstico por imagenología pueden emplearse en la clasificación de los estadios. Con una resolución espacial excelente y contraste de tejido blando superior, las exploraciones de imágenes por resonancia magnética (IRM) ofrecen ventajas sobre las tomografías computarizadas en la detección y localización de tumores de la cabeza y del cuello. En general, la IRM es la modalidad preferida para la evaluación cuando se sospecha la presencia de neoplasias de las glándulas salivales.²

Tumor primario (T)a

- TX No se puede evaluar el tumor primario.
- T0 No hay prueba de tumor primario.
- T1 Tumor ≤ 2 cm en su mayor dimensión, sin diseminación extraparenquimatosa.
b
- T2 Tumor > 2 cm, pero ≤ 4 cm en su mayor dimensión, sin diseminación extraparenquimatosa. b
- T3 Tumor > 4 cm o tumor con diseminación extraparenquimatosa. b
Enfermedad moderadamente avanzada.
- T4a El tumor invade la piel, la mandíbula, el canal auditivo o el nervio facial.
Enfermedad muy avanzada.
- T4b El tumor invade la base del cráneo o las placas pterigoideas, o enfunda la arteria carótida.

Ganglios linfáticos regionales (N)a

- NX No se pueden evaluar los ganglios linfáticos regionales.
- N0 No hay metástasis en los ganglios linfáticos regionales.
- N1 Metástasis en un solo ganglio linfático ipsilateral, ≤ 3 cm en su mayor dimensión.
Metástasis en un solo ganglio linfático ipsilateral, >3 cm, pero ≤ 6 cm en su mayor dimensión.
- N2 Metástasis en múltiples ganglios linfáticos ipsilaterales, ≤ 6 cm en su mayor dimensión.
Metástasis en ganglios linfáticos bilaterales o contralaterales, ≤ 6 cm en su mayor dimensión.
- N2a Metástasis en un solo ganglio linfático ipsilateral, >3 cm, pero ≤ 6 cm en su mayor dimensión.
- N2b Metástasis en múltiples ganglios linfáticos ipsilaterales, ≤ 6 cm en su mayor dimensión.
- N2c Metástasis en ganglios linfáticos bilaterales o contralaterales, ≤ 6 cm en su mayor dimensión.
- N3 Metástasis en un ganglio linfático, > 6 cm en su mayor dimensión.

Metástasis a distancia (M)a

M0 No hay metástasis a distancia.

M1 Metástasis a distancia.

Estadio	T	N	M
I	T1	N0	M0
II	T2	N0	M0
	T3	N0	M0
	T1	N1	M0
III	T2	N1	M0
	T3	N1	M0
	T4a	N0	M0
	T4a	N1	M0
	T1	N2	M0
IVA	T2	N2	M0
	T3	N2	M0
	T4a	N2	M0
	T4b	Cualquier N	M0
IVB	Cualquier T	N3	M0
IVC	Cualquier T	Cualquier N	M1

3.2.11 Tiposhistológicos

3.2.11.1 Carcinoma mucoepidermoide

Es el tipo de tumor más común de las glándulas salivales tanto en niños como en adultos; de 80 a 90 por ciento se presentan en la glándula parótida; su prevalencia es alta en el quinto decenio de la vida, con una relación hombre mujer de 4:1. Histológicamente, los carcinomas mucoepidermoides se caracterizan por una población de células mixtas: células productoras de mucina, células epiteliales y células intermedias. Se cree que estas dos últimas originan los otros dos tipos de células. No presentan células mioepiteliales.

Prácticamente, la mitad de estos tumores aparecen en glándulas salivales mayores (53%), siendo la parótida el 45 por ciento, la glándula submandibular el 7 por ciento y la glándula sublingual el 1 por ciento.²¹Clínicamente, suelen presentarse como tumoraciones firmes, fijas y no dolorosas e histopatológicamente, suelen estar mal delimitado, con áreas quísticas mucoides y sólida.^{21,23}

Los carcinomas mucoepidermoides se clasifican en grado bajo, intermedio y alto, de acuerdo con su comportamiento clínico y su diferenciación tumoral. Los tumores de alto grado son más agresivos, tienen mayor invasión local, producen más metástasis ganglionares y tienen el peor pronóstico. Desde el punto de vista histológico los carcinomas mucoepidermoides de bajo grado están bien circunscritos, tienen mayor margenes bien delimitados y áreas quísticas dilatadas que contienen material mucinoso. Las estructuras quísticas están cubiertas por células productoras de mucina, células intermedias o por epidermoide. Conforme el grado es mayor, los tumores se vuelven más infiltrantes y menos delimitados. Las formaciones quísticas que se observan en tumores de bajo grado se pierden. Los nidos tumorales se vuelven más sólidos e irregulares, con predominio de células intermedias y epidermoides. Los carcinomas mucoepidermoides de grado

alto se caracterizan por invadir estructuras vecinas, presentar mitosis atípicas, invasión perineural y metástasis ganglionares. El carcinoma mucoepidermoide de alto grado se diferencia del carcinoma epidermoide por la presencia de mucina intracelular.

La tasa de supervivencia a los cinco años para el carcinoma mucoepidermoide de bajo grado es de 70 por ciento, mientras que las de los carcinomas de mayor grado son de solo 47 por ciento. La tasa de supervivencia libre de enfermedad a los 15 años para carcinoma mucoepidermoide de bajo grado es de 50 por ciento aproximadamente, mientras que para los tumores con grado intermedio y alto es de 25 por ciento.²²

3.2.11.2 Carcinoma quístico adenoideo

Se trata de un tumor maligno infiltrante formado por dos tipos de células: células mioepiteliales y células de recubrimiento de los conductos glandulares. Tiene una marcada tendencia a invadir los espacios perineurales y perivasculares. Antigüamente se denominaba cilindroma. Un 10 por ciento de las neoplasias de las glándulas salivales son adenomas quísticos adenoideos. Más de dos tercios de ellos se originan en las glándulas salivales menores. Este es el tipo de tumor maligno más común que se origina en las glándulas salivales submaxilares, sublinguales y menores. Afecta más a las mujeres, y la edad de presentación más habitual es entre los 40 y los 60 años. Es un tumor de crecimiento lento, que se caracteriza por su capacidad para dar dolores y parestesias. En la parótida produce parálisis facial en aproximadamente el 30 por ciento. Da pocas adenopatías cervicales (alrededor del 15%), pero en cambio son más habituales las metástasis a distancia (sobre todo en pulmón) que suelen ser de lenta evolución, bien soportadas, permitiendo una expectativa de vida relativamente larga.²²

Por lo general, el carcinoma quístico adenoideo no está encapsulado, aunque puede estarlo parcialmente, e infiltra el tejido vecino normal. Existe epitelio

basaloide agrupado en nidos sobre un estroma hialino. El subtipo histológico más común (44%) es el cribiforme, caracterizado por un patrón de queso suizo con áreas vacuoladas. El pronóstico de este subtipo cribiforme es indeterminado. El subtipotubular (35%) tiene mejor pronóstico y se caracteriza por cordones y nidos decélulas malignas. El subtipo sólido (21%) tiene peor pronóstico y se caracteriza por hojas solidas de células adenoideas malignas.

Los carcinomas quísticos adenoideos son únicos entre los tumores de las glándulas salivales debido a su larga e indolente evolución clínica. Con frecuencia (hasta en 80% de los casos) se presentan áreas de diseminación perineural, incluyendo lesiones salteadas o áreas heterogéneas de diseminación a lo largo del nervio afectado. Por esta razón, se recomienda la radiación conjunta que incluya el trayecto anatómico de los nervios regionales. Es rara la diseminación linfática, por lo que rara vez se recomienda la radiación de campo amplio o la disección de ganglios linfáticos regionales de cuello. Pueden presentar metástasis a distancia hasta 20 años después del tratamiento inicial.²²

- Carcinoma de células acinosas

El carcinoma de células acinosas representa 15 por ciento de las enfermedades malignas de la glándula parótida. De 80 a 90 por ciento se presenta en la glándula parótida, un 4 por ciento en la glándula submaxilar y en la sublingual del 1 por ciento. Pudiendo aparecer desde la 2a hasta la 7a década y de forma bilateral en el 3 por ciento de los casos. Es ligeramente más frecuente en mujeres y no tiene predilección por ningún grupo racial.^{13,14} Los carcinomas de células acinosas generalmente están dentro de una capsula fibrosa. Histológicamente existen dos tipos: 1) células acinosas serosas [lo que explica la preponderancia por la parótida], y 2) células con citoplasma claro. Existen cuatro patrones histológicamente: sólido, micro quístico, papilar y folicular. Los carcinomas decélulas acinosas son tumores de bajo grado. La tasa de supervivencia total a los 5, 10 y 15 años es de 78, 63 y 44 por ciento, respectivamente.²²

Se presenta como una masa solitaria, no adherida. Sin embargo, hay algunos casos son multinodulares de masa tumoral fija adherida a planos musculares o piel y multinodular. Su crecimiento es lento con dolor vago e intermitente en un 33 por ciento de los casos y en un 10 por ciento cursa con parálisis.²¹

- Tumores malignos mixtos

Estos tumores representan 3 a 12 por ciento de los tumores malignos de las glándulas salivales. Se originan de tumores mixtos benignos (adenomas pleomorfos). Microscópicamente puede haber una pequeña área de crecimiento maligno en un tumor mixto benigno, o el tumor mixto benigno puede ser remplazado por una lesión maligna con crecimiento e infiltración destructiva.^{22, 24}

El carcinoma pleomorfo adenoma es la variante más frecuente de tumor mixto maligno; 75 por ciento se presentan en la glándula parótida. Desde el punto de vista histológico, existe una mezcla de células epiteliales y mesenquimatosas, pero la característica distintiva es que el componente maligno solo es epitelial.

- Otros carcinomas epiteliales.

- Carcinoma ductal salival (CDS)

Es un tumor maligno raro de alto grado y puede deberse a una evolución de un CexAP. Se presenta con mayor frecuencia en parótida (88%) y en los hombres (4:1) por encima de los 50 años. Se corresponde con una masa tumoral de crecimiento rápido que suele presentar dolor y parestesia. Histopatológicamente, se presenta una proliferación pleomórfica epitelial con patrón cribiforme (“puente romano”) que presenta comedonecrosis central. Presenta un mal pronóstico, 46-62 por ciento de metástasis y del 65 al 77 por ciento de fallecimientos por el tumor.

²¹

- Adenocarcinoma de células basales (AcCB)

Es una neoplasia maligna constituida por una proliferación de células basaloides. Su localización preferente es la parótida (90%) y afecta a pacientes por encima de los 60 años. Histológicamente, se distinguen cuatro variantes: sólido, membranoso, trabecular y tubular. Su pronóstico es bueno y no suelen

metastatizar, aunque un 50 por ciento recurren.²¹

- Carcinoma Mioepitelial

Es el tumor menos frecuente compuesto por células ductales internas y claras mioepiteliales externas. Predomina en la glándula parótida (60-80%), en adultos mayores de 70 años y se presenta como un crecimiento lento multinodular. Histopatológicamente, está compuesto por estructuras pseudoductales con una capa interna de células cuboidales (epiteliales) y una externa de células claras poligonales (mioepiteliales). El tratamiento es quirúrgico y el pronóstico es bueno con un nivel de recurrencias del 40 por ciento y de metástasis del 14-18 por ciento.

Corresponde al segundo tumor salival intraoral más frecuente, afectando con más frecuencia a las mujeres y en la década 6^a y 7^a. Suele aparecer como una tumoración firme de crecimiento lento. Presenta múltiples configuraciones morfológicas dentro de una misma lesión, con áreas sólido-lobulares, papilares o quístico-papilares, cribiformes, trabeculares y ductales. Pueden formar estructuras tubulares y columnares configurando patrones concéntricos alrededor de vasos y nervios. El pronóstico es bueno con un mínimo porcentaje de recidivas (9-17%) y de metástasis (9-15%).²¹

- Adenocarcinoma polimorfo de bajo grado

Corresponde al segundo tumor salival intraoral más frecuente, afectando con más frecuencia a las mujeres y en la década 6^a y 7^a. Suele aparecer como una tumoración firme de crecimiento lento. Presenta múltiples configuraciones morfológicas dentro de una misma lesión, con áreas sólido-lobulares, papilares o quístico-papilares, cribiformes, trabeculares y ductales. Pueden formar estructuras tubulares y columnares configurando patrones concéntricos alrededor de vasos y nervios. El pronóstico es bueno con un mínimo porcentaje de recidivas (9-17%) y de metástasis (9-15%).²¹

-Tumores no epiteliales:

-Tumores hematolinfoides.

Los linfomas salivales se originan a partir del tejido linfoide asociado a las glándulas salivales (MALT). Los linfomas pueden dividirse en linfomas de Hodgkin,

muy infrecuentes, o no Hodgkin, primarios o secundarios, siendo estos últimos los más frecuentes. Los linfomas localizados en glándulas salivales constituyen el 2 por ciento de las neoplasias salivales y el 5 por ciento de los linfomas extranodales. El 75 por ciento de los casos afectan bilateralmente a la parótida y en un 20 por ciento a la submaxilar. Presentan predilección por el género femenino y suelen aparecer sobre los 60 años. Los requisitos necesarios para ser considerado linfoma salival primario son la ausencia de linfadenopatías palpables al diagnóstico, no agrandamiento de los ganglios linfáticos mediastínicos, cifra normal de linfocitos y no presentar ninguna manifestación en otros ganglios linfáticos en el abdomen, hígado o bazo. Pacientes con síndrome de Sjögren, pueden desarrollar sobre una sialoadenitis linfoepitelial, un linfoma de células B de zona marginal extranodal (tipo MALT). Este linfoma predomina en las mujeres entre los 50- 60 años y cursan clínicamente con una tumoración parotídea progresiva que puede asociarse a procesos autoinmunes. El pronóstico es bueno sobre todo para los localizados y de bajo grado aunque a veces se transforma en linfoma de células grandes de alto grado.²⁵

Otro tipo de linfoma frecuente es el linfoma de células B difuso de células grandes. Presenta un patrón infiltrativo destructivo con un mal pronóstico y corresponde con el 15 por ciento de los linfomas salivales.²¹

-Tumores secundarios

Las metástasis en las glándulas salivales representan del 5-10 por ciento del total de tumores malignos salivales y se localizan preferentemente en los ganglios linfáticos asociados a la glándula parótida, intra y paraparotídeos, y en menor medida en el parénquima salival. Son más frecuentes en varones mayores de 70 años. Pueden aparecer lesiones desde la piel como el melanoma y el carcinoma epidermoide del área parietotemporal. Las metástasis hematógenas son muy infrecuentes y provienen de tumores de pulmón, riñón y mama.^{21, 24,25}

-Tumores primarios múltiples (TPM)

Se caracterizan por ser tumores que aparecen en el mismo órgano del tumor previo pero con histología diferente, o tumores que presentan igual

histología localizados en diferentes órganos, a excepción de los linfomas, leucemias y sarcoma de Kaposi. No hay modificaciones en el concepto de TPM en relación con el tiempo de aparición.²¹

3.2.12 Tratamiento

El objetivo del tratamiento en la enfermedad localizada es la curación, y minimizar en lo posible las secuelas estéticas y funcionales; pero si la curación no es posible, por la presencia de metástasis a distancia o enfermedad avanzada e irresecable, el objetivo es mantener la vida con el menor deterioro en su calidad.^{1,15,16} Las tres técnicas quirúrgicas más utilizadas en el tratamiento quirúrgico de las glándulas salivales son: parotidectomía suprafacial, parotidectomía total y la extirpación de la glándula submandibular.^{25,26}

Resección: En los tumores resecables, el enfoque diagnóstico y terapéutico inicial es esencialmente quirúrgico. Así, en el caso de un tumor parotídeo resecable, salvo casos muy seleccionados, el procedimiento diagnóstico y terapéutico mínimo es la parotidectomía superficial. La parotidectomía superficial o subtotal implica la resección del tejido parotídeo lateral al plano arbitrario delimitado por el nervio facial. Este procedimiento, que no se ajusta a los criterios de una resección compartamental, paradigma del tratamiento oncológico, es producto de la necesidad de obtener la resección completa del tumor, al tiempo que se preserva en lo posible la integridad del nervio facial. Esto se justifica ya que los pacientes tratados con resecciones radicales, es decir, con resección rutinaria del nervio facial, sin importar su estado funcional, no ha demostrado tener un mejor pronóstico.^{16,27}

La parotidectomía total con preservación del nervio facial se practica cuando la función del nervio facial está intacta, pero existe involucro del lóbulo profundo. Esta resulta de extender una parotidectomía superficial inicial. Con más frecuencia se practica en los tumores ubicados en el tejido parotídeo medial al

nervio facial (lóbulo profundo), pero algunos autores creen que este procedimiento también es necesario en todos los tumores de alto grado, con independencia de su localización y extensión.²⁸

En forma importante, la resección del nervio facial, o alguna de sus ramas, sólo está indicada si existe franca invasión documentada durante la cirugía, lo que puede presumirse por la presencia preoperatoria de parálisis facial, parcial o completa. La invasión del nervio sin afección de su función, si existe debe ser muy rara, en tal caso es más importante obtener la resección macroscópicamente completa que preservar su función. Esta recomendación se fundamenta en la observación de que la resección rutinaria del nervio no mejora los resultados oncológicos, pero si deteriora de manera importante los resultados funcionales y estéticos.^{15,16,23}

Por otra parte, la parotidectomía total con resección del nervio facial también se indica en los tumores inicialmente irresecables, que ya tenían afección completa del nervio facial y que han sido tratados con radioterapia, quimioterapia o combinaciones de ambas, obteniendo respuesta parcial y tornando al tumor resecable. La resección radical se practica con el fin de evitar la contaminación tisular que en estas circunstancias ya no es susceptible de tratamiento adyuvante efectivo.²³

En los tumores de la glándula submandibular, la cirugía mínima es la disección regional del triángulo submandibular. De acuerdo a los hallazgos preoperatorios y transoperatorios y al estudio de cortes congelados, la cirugía se podrá extender para incluir los tejidos adyacentes, abarcando nervio, musculatura y hueso mandibular, o los ganglios regionales, mediante una disección del cuello complementaria.² De forma semejante, los tumores de la glándula sublingual suelen tratarse con la escisión amplia, que suele acompañarse de una disección ganglionar regional bilateral.^{1,2}

3.2.12.1 Tratamiento electivo de los ganglios regionales

No hay duda que los pacientes con metástasis regionales resecables deben someterse a disección del cuello; pero una proporción significativa de sujetos con tumores malignos puede cursar con metástasis ganglionares subclínicas, que podrían beneficiarse del tratamiento electivo o profiláctico del cuello.^{24,29} No hay indicadores sensibles e infalibles de este riesgo, pero, derivado del análisis de series de casos, se sabe que existe un riesgo significativo en los tumores malignos de 4 cm o mayores sin importar el grado, y en los tumores de alto grado sin importar su tamaño.

La excepción a esta regla es el carcinoma adenoideo quístico, que se asocia a metástasis ganglionares en sólo 3 a 8 por ciento, con independencia del tamaño. En pacientes que reúnen estos indicadores se recomienda practicar la disección electiva del cuello (niveles I a III) en el mismo tiempo quirúrgico. Sin embargo, si durante la cirugía se documenta la presencia de metástasis ganglionares, la disección selectiva del cuello se ampliará para incluir los niveles I a V.^{1,16}

3.2.12.2 Radioterapia posoperatoria

Numerosos estudios no controlados sugieren que la radioterapia posoperatoria al sitio del tumor primario se traduce en un mejor control local y mejor supervivencia, cuando existen márgenes cercanos o la resección fue incompleta, cuando existe invasión ósea o diseminación perineural confirmada patológicamente, así como en todos los tumores malignos pT3-T4 sin importar el grado.^{2,15}

La radioterapia mejora el control local y, con ello, la supervivencia. Se usa una dosis de, al menos, 60 Gy. Si por alguna razón no se practicó una disección del cuello, la decisión de extender el campo para manejar el cuello electivamente, se basa en el tamaño tumoral, y el tipo y grado histológicos; para ello se administra una dosis de, al menos, 46 Gy a los niveles I a III. La radioterapia

posoperatoria al cuello también está indicada cuando se demuestra patológicamente la existencia de dos o más ganglios metastásicos o ruptura capsular. En este caso, los niveles I a V deben tratarse con 60 Gy.^{15,28,29}

En los raros casos inoperables (por condiciones del paciente) o irresecables (por condiciones del tumor), cuando se intenta radioterapia primaria con intento curativo, una dosis de 66 a 70 Gy proporciona un control local de 50 por ciento a cinco años. Por extensión, la radioterapia posoperatoria se indica en las siguientes circunstancias:

1. Tumores malignos mayores de 4 cm, sin importar el grado.
2. Tumores de alto grado, sin importar los márgenes.
3. Metástasis ganglionares múltiples o un solo ganglio con ruptura capsular.
4. Márgenes cercanos o positivos, independientemente del grado.
5. Contaminación tisular, por ejemplo, disección del nervio facial del tumor.
6. Tumores malignos del lóbulo profundo.
7. Carcinoma adenoideo quístico.
8. Invasión perineural.
9. Invasión de la piel, hueso, nervio facial, o tejido extra glandular.
10. Tumores recurrentes, incluso adenoma pleomorfo.^{1,15}

3.2.12.3 Tratamiento de tumores irresecables

Existe un grupo de pacientes no susceptibles de tratamiento quirúrgico inicial, ya que cursan con tumores irresecables. Las definiciones operativas ya se han señalado, pero incluyen invasión extensa de la base del cráneo, involucro de las láminas pterigoideas (que producen trismos), tumores que envuelven la carótida y aquellos tumores que involucran en forma difusa y extensa a la piel facial. Estos pacientes suelen ser tratados con radioterapia radical, aunque experimentalmente y bajo protocolos de estudio se usan combinaciones de

quimioterapia y radioterapia. Si los tumores alcanzan respuesta parcial y es posible la resección completa, deberán someterse a cirugía de consolidación.^{1,2,30}

3.2.13 Seguimiento

El objetivo del seguimiento es detectar en etapa temprana recaídas locales, regionales o distantes, de suerte que pueda impactar en el pronóstico del paciente. El plan de seguimiento es variable, dependiendo de los factores de riesgo para recaída; no obstante, en términos generales, el plan consiste en una visita cada tres meses durante los dos primeros años, una visita cada seis meses durante los tres años siguientes y una visita anual a partir del quinto año. En cada consulta se hace una exploración local y regional, y se toman muestras para biopsias por aspiración a la mínima sospecha de recaída. Es deseable contar con una placa de tórax cada seis meses, y ante la mínima sospecha complementar con TC, con el fin de documentar eventuales metástasis; en pacientes con carcinoma adenoideo quístico, los intervalos entre placa y placa se pueden prolongar a un año. Asimismo, anualmente se realizan radiografías de tórax y pruebas de función hepática.^{1, 16,29}

3.2.14 Pronóstico

Las opciones de tratamiento y el pronóstico dependen del estadio del cáncer (sobre todo el tamaño del tumor), el tipo de glándula salival afectado, el tipo de células cancerosas (como lucen bajo el microscopio) y la edad y salud general del paciente.^{2,30}

Estadio del cáncer

Corresponde con uno de los factores pronósticos más importantes. La tasa de supervivencia disminuye a medida que aumenta el estadio. La presencia de nódulos linfáticos o metástasis o parálisis facial asociada a la extensión del tumor son también factores pronósticos negativos.^{1,15}

El tipo tumoral y grado.

El tipo tumoral influye en el pronóstico ya que en función del tumor el pronóstico varía. Cada tumor puede presentar un grado de diferenciación distinto,

haciendo que su comportamiento sea más o menos agresivo. El carcinoma adenoideo quístico, el carcinomas ex-adenoma pleomórfico, el carcinoma ductal salival o el carcinoma mucoepidermoide de alto grado de malignidad presentan un pronóstico bastante desfavorable. Por el contrario, el adenocarcinoma polimorfo de bajo grado, carcinoma de células acinares, carcinoma mucoepidermoide de bajo grado son mucho más favorables.

Bajo grado	Bajo, medio o alto grado	Alto grado
CCA	Adenocarcinoma SAI	CAQ
Adenocarcinoma de células basales	CME	Carcinoma anaplásico de células pequeñas
Carcinoma de células claras	Carcinoma de células escamosas	Carcinosarcoma
Cistoadenocarcinoma		Carcinoma de células pequeñas y grandes indiferenciadas
Carcinoma epitelial-mioepitelial		Carcinoma salival ductal
Adenocarcinoma mucinoso		CA ex AP
PGLA		

Localización tumoral

La localización va a ser un factor pronóstico, ya que los tumores localizados en la glándula parótida presentarán un comportamiento normalmente de mayor benignidad que en la glándula submandibular, y éste que en la glándula sublingual y glándulas salivales menores.^{21,27}

Para los tumores malignos de las glándulas salivales mayores, las tasas de control local, control regional, supervivencia libre de metástasis y supervivencia global a 10 años son de 78 por ciento, 87 por ciento, 67 por ciento, y 50 por ciento respectivamente. De acuerdo con la AJCC, la supervivencia observada para los tumores etapa I es de 72-78 por ciento, para la etapa II es de 54-63 por ciento, para la etapa III es de 42-51 por ciento y en etapa IV es de 24-32 por ciento.^{1,29}

CAPÍTULO 4

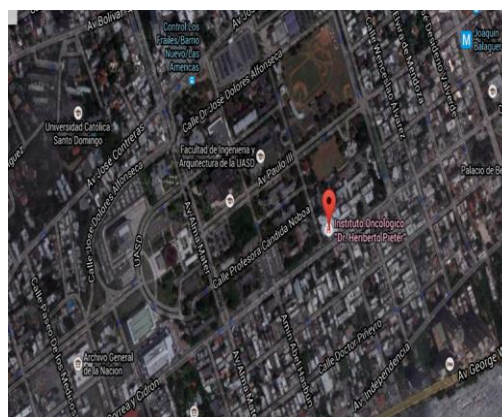
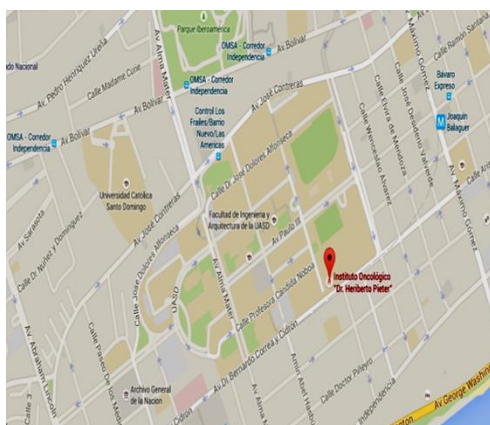
4 MATERIAL Y MÉTODOS

4.1 Tipo de estudio

Se realizó un estudio retrospectivo y descriptivo sobre los casos de cáncer de glándulas salivales según el manejo y las características sociodemográficas, en el Instituto de Oncología Dr. Heriberto Pieter, 2006-2014 (Ver anexo 10.2 Cronograma).

4.2 Demarcación Geográfica

El estudio se realizó en el Instituto de Oncología Dr. Heriberto Pieter, ubicado en la Zona Universitaria, avenida Correa y Cidrón número 1, dentro de los límites de la Universidad Autónoma de Santo Domingo, delimitado al Norte por la Avenida José Contreras; al Sur, por la Avenida Dr. Bernardo Correa y Cidrón; Al Oeste, por la Calle Rafael Ravelo y al Este, por la Avenida Santo Tomás de Aquino. (Ver mapa cartográfico y vista aérea).



Es un centro de referencia nacional en Santo Domingo; ofrece los siguientes servicios:

Cirugía Oncológica, Oncología Médica, Ginecología Oncológica, Radio oncología, Urología Oncológica, Neurocirugía, Cardiología, Anestesiología, Neumología, Neurología, Gastroenterología, Nefrología, Infectología, Hemato-

Oncología, Psiquiatría, fisioterapia, Psicología, Endocrinología, Imágenes, Medicina Nuclear, Laboratorio Clínico, Banco de sangre, Clínica del dolor, Unidad de cuidados intensivos, cirugía Torácica, Cirugía Plástica y reconstructiva, Cirugía Maxilofacial, Ortopedia oncológica, Unidad de Inmunosuprimidos, Pediatría oncológica y cirugía pediátrica.

Fundado el 8 de Mayo de 1949, llevó como nombre, Instituto de oncología Milagro de la Caridad. Luego de la muerte del Dr. Heriberto Pieter, en 1972 y como reconocimiento a su dedicación y entrega, a la lucha contra el cáncer, se le cambió el nombre a instituto de oncología Dr. Heriberto Pieter, nombre con que es conocido en la actualidad.

4.3 Universo

Pacientes con cáncer de glándulas salivales que acudieron al Instituto de Oncología Dr. Heriberto Pieter.

4.4 Muestra

La muestra estuvo compuesta por 62 pacientes con cáncer de glándulas salivales, que fueron tratados en el Instituto de Oncología Dr. Heriberto Pieter, en el período de 2006-2014.

4.5 Criterios de Inclusión y Exclusión

4.5.1 Criterios de inclusión

- Pacientes con cáncer de glándulas salivales
- Que acudiera al Instituto de Oncología Dr. Heriberto Pieter durante los años 2006-2014.

4.5.2 Criterios de exclusión

- Pacientes que no fueron manejados en la institución
- Pacientes cuyos expedientes no estaban completos.

4.6 Instrumento de recolección de información

Para la recolección de datos se elaboró un cuestionario con preguntas cerradas y abiertas. Dichas preguntas fueron elaboradas conforme a los objetivos, tanto los generales como los específicos. El formulario se redactó en formato 81/2 por 11 pulgadas y comprendió rubros referentes sobre los datos generales del paciente, así como informaciones relacionadas con cáncer de glándulas salivales mayores. (Ver anexo, 10.3. Instrumento de recolección de información).

4.7 Procedimiento de recolección

Para realizar el estudio en dicho centro docente, se elaboró una carta de permiso la cual fue expedida por el sustentante, luego llevada al Departamento de Enseñanza del Instituto de Oncología, donde se esperó la aprobación de dicho permiso, el cual fue firmado por el jefe de enseñanza. Obtenido el permiso, el investigador se dirigió al Departamento de Epidemiología.

El sustentante del trabajo se mantuvo yendo en horas de la tarde, al terminar su trabajo quirúrgico en el hospital, al Departamento de Epidemiología para seleccionar y trabajar con los expedientes de los pacientes que cumplían con los criterios de inclusión establecidos. El Departamento de Epidemiología del hospital en cuestión tiene las entradas de los récords de manera digital, cada una clasificada por departamento. El personal de este departamento seleccionó todos los casos de cáncer de Cabeza y Cuello por año (desde 2006 hasta 2014) y los entregaba al investigador. Al terminar cada año, se seleccionaba un nuevo paquete de récords con el año siguiente.

Se identificaron 1326 casos de cáncer de cabeza y cuello, y se entregaban en paquetes organizados por año. En cada paquete, el sustentante seleccionaba los casos de cáncer de glándulas salivares mayores, que cumplieran con los

criterios de inclusión y no con los de exclusión. Luego de ello, con ayuda del instrumento de recolección, se obtenían a partir de estos, todos los datos necesarios para la medición de las variables propuestas.

4.8 Procesamiento de Datos

Los datos se procesaron con el método electrónico computarizado auxiliándonos en nuestro caso de *Microsoft Word, Excel* y *Epi-info 7*.

4.9 Plan de Análisis

Las informaciones obtenidas fueron estudiadas como hechos epidemiológicos, y calculadas las proporciones simples y se compararon resultados entre las variables, se llevó a una base de datos en *Epi-Info 7*, para su análisis los resultados se presentaron en forma de porcentaje simple y porcentaje acumulado, Para el análisis estadístico mostrado, se utilizó el porcentaje para la distribución de frecuencia de las variables operacionalizadas.

4.10 Consideraciones éticas

El interés de esta investigación fue de carácter completamente científico y no hubo, por parte del investigador, ningún interés económico o político que haya motivado la misma. En todo momento el sustentante de esta investigación se comprometió a mantener bajo la más estricta confidencialidad profesional toda la información obtenida. Los datos se utilizaron únicamente para los fines establecidos en esta investigación y no fueron divulgados de modo que facilite identificación de las personas. La información se colectó mediante el llenado de los formularios de los expedientes previamente seleccionados, por el sustentante de esta investigación, en la cual se respetaron los datos confidenciales de los pacientes sujetos de estudio.

El presente estudio será ejecutado con apego a las normativas éticas internacionales, incluyendo los aspectos relevantes de la Declaración de *Helsinki*³² y las pautas del Consejo de Organizaciones Internacionales de las Ciencias

Médicas (CIOMS).³³ El protocolo del estudio y los instrumentos diseñados para el mismo fueron sometidos a la revisión del Comité de Ética de la Universidad, a través de la Escuela de Medicina y de la coordinación de la Unidad de Investigación de la Universidad, así como a la Unidad de enseñanza del Instituto de Oncología Dr. Heriberto Pieter, cuya aprobación fue el requisito para el inicio del proceso de recopilación y verificación de datos.

El estudio implica el manejo de datos identificatorios ofrecidos por personal que labora en el centro de salud (departamento de estadística). Los mismos fueron manejados con suma cautela, e introducidos en las bases de datos creadas con esta información y protegidas por una clave asignada y manejada únicamente por el investigador. Todos los informantes identificados durante esta etapa fueron abordados de manera personal con el fin de obtener su permiso para ser contactados en las etapas subsecuentes del estudio.

Todos los datos recopilados en este estudio fueron manejados con el estricto apego a la confidencialidad. A la vez, la identidad de los/as pacientes contenida en los expedientes clínicos fue y será protegida en todo momento, manejándose los datos que potencialmente puedan identificar a cada persona de manera desvinculada del resto de la información proporcionada, contenida en el instrumento.

CAPÍTULO 5

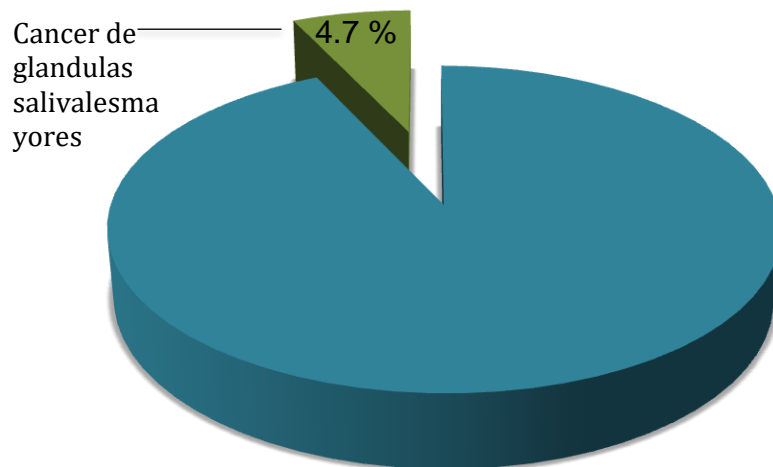
5 RESULTADOS

Cuadro 1. Casos revisados de Cáncer de glándulas salivales mayores con relación al cáncer de cabeza y cuello en general en el Instituto de Oncología Dr. Heriberto Pieter 2006-2014.

Casos revisados	Frecuencia	%
Cáncer de cabeza y cuello	1326	100.0
Cáncer de glándulas salivales mayores	62	4.7

Fuente: Expedientes clínicos revisados

Grafico 1. Casos revisados de Cáncer de glándulas salivales mayores con relación al cáncer de cabeza y cuello en general en el Instituto de Oncología Dr. Heriberto Pieter 2006-2014.



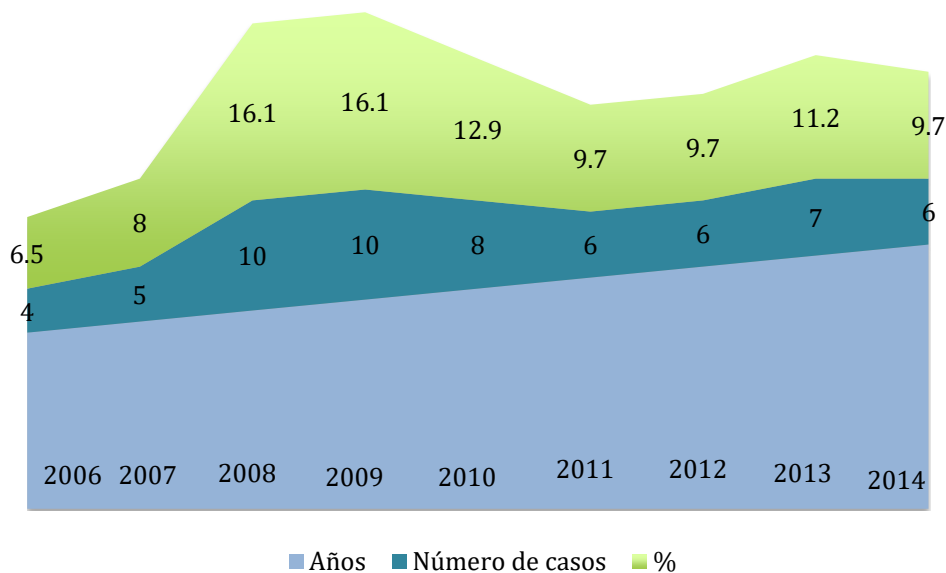
Fuente: Cuadro 1

Cuadro 2. Casos revisados de Cáncer de Glándulas salivales mayores por año en el Instituto de Oncología Dr. Heriberto Pieter; 2006-2014.

Años	Número de casos	%
2006	4	6.5
2007	5	8.0
2008	10	16.1
2009	10	16.1
2010	8	12.9
2011	6	9.7
2012	6	9.7
2013	7	11.2
2014	6	9.7
Total	62	100.0

Fuente: Expedientes clínicos revisados

Grafico 2. Casos revisados de Cáncer de Glándulas salivales mayores por año en el Instituto de Oncología Dr. Heriberto Pieter; 2006-2014.



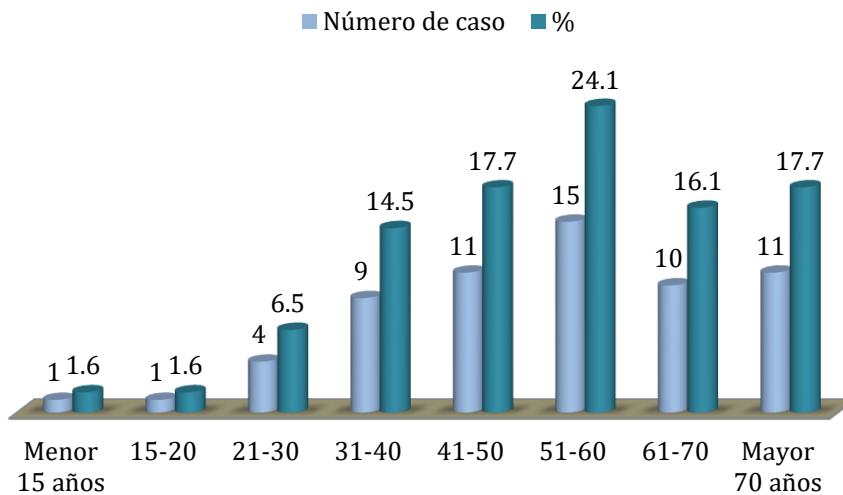
Fuente: Cuadro 2

Cuadro 3. Edad de los pacientes con cáncer de glándulas salivales en el Instituto de Oncología Dr. Heriberto Pieter; 2006-2014.

Edad (años)	Número de caso	%
Menor 15 años	1	1.6
15-20	1	1.6
21-30	4	6.5
31-40	9	14.5
41-50	11	17.7
51-60	15	24.1
61-70	10	16.1
Mayor 70 años	11	17.7
Total	62	100.0

Fuente: Expedientes clínicos revisados.

Gráfico 3. Edad de los pacientes con cáncer de glándulas salivales en el Instituto de Oncología Dr. Heriberto Pieter; 2006-2014.



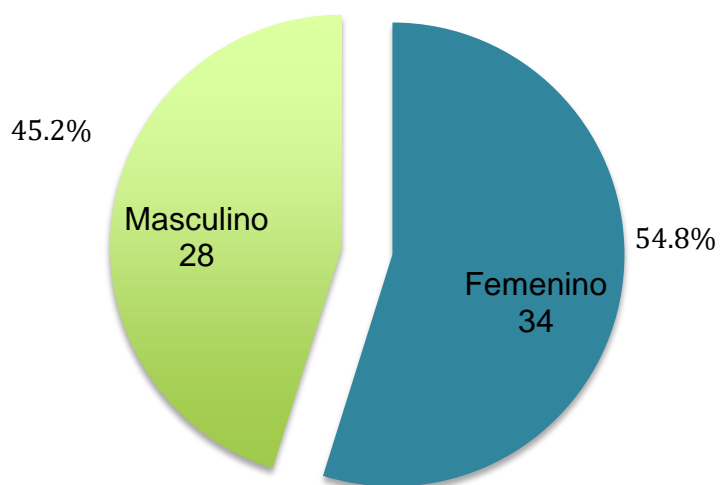
Fuente: Cuadro 3

Cuadre 4. Sexo de los pacientes con cáncer de glándulas salivales mayores en el Instituto de Oncología Dr. Heriberto Pieter 2006-2014.

Sexo	Número de casos	%
Femenino	34	54.8
Masculino	28	45.2
Total	62	100.0

Fuente: Expedientes clínicos revisados

Gráfico 4. Sexo de los pacientes con cáncer de glándulas salivales mayores en el Instituto de Oncología Dr. Heriberto Pieter 2006-2014.



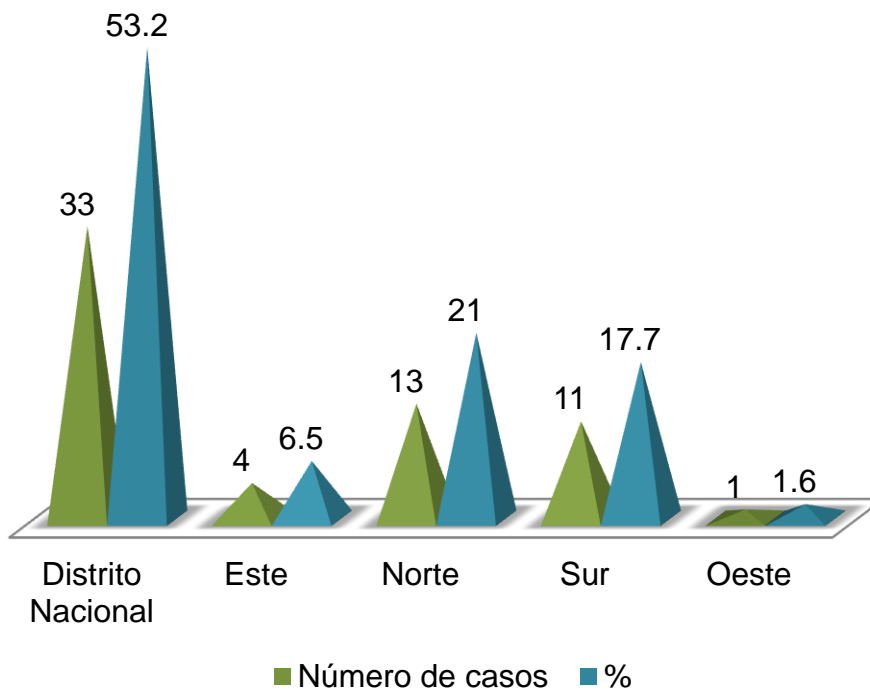
Fuente: Cuadro 4

Cuadro 5. Procedencia de los pacientes con cáncer de glándulas salivales mayores en el Instituto de Oncología Dr. Heriberto Pieter 2006-2014.

Procedencia	Número de casos	%
Distrito Nacional	33	53.2
Este	4	6.5
Norte	13	21.0
Sur	11	17.7
Oeste	1	1.6
Total	62	100.0

Fuente: Expedientes clínicos revisados

Gráfico 5. Procedencia de los pacientes con cáncer de glándulas salivales mayores en el Instituto de Oncología Dr. Heriberto Pieter 2006-2014.



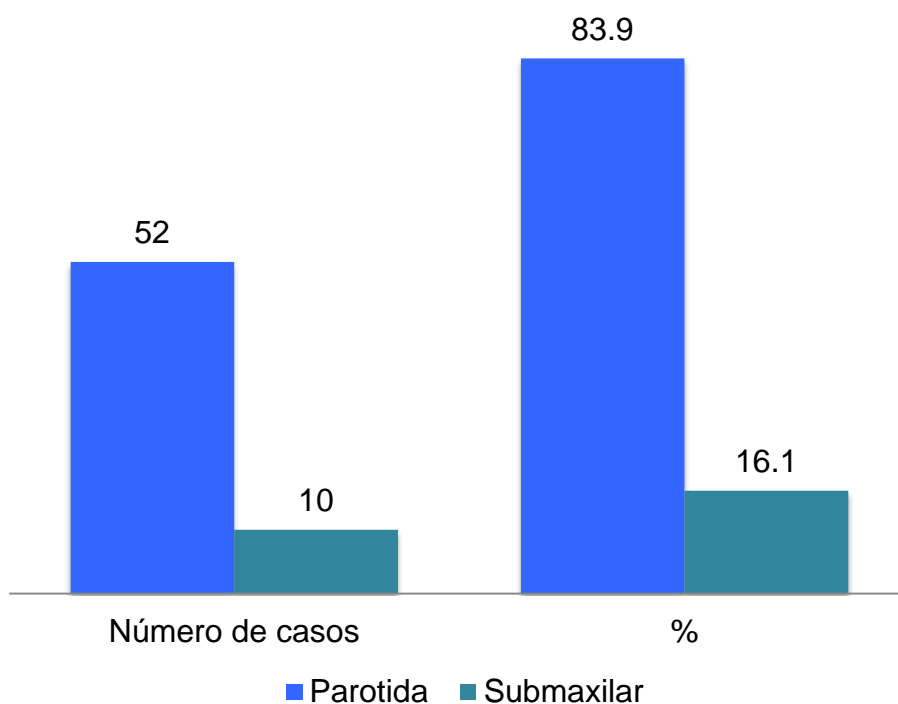
Fuente: Cuadro 5

Cuadro 6. Glándula afectada por el cáncer en el Instituto de Oncología Dr. Heriberto Pieter 2006-2014.

Localización	Número de casos	%
Parótida	52	83.9
Submaxilar	10	16.1
Total	62	100.0

Fuente: Expedientes Clínicos revisados

Gráfico 6. Glándula afectada por el cáncer en el Instituto de Oncología Dr. Heriberto Pieter 2006-2014.



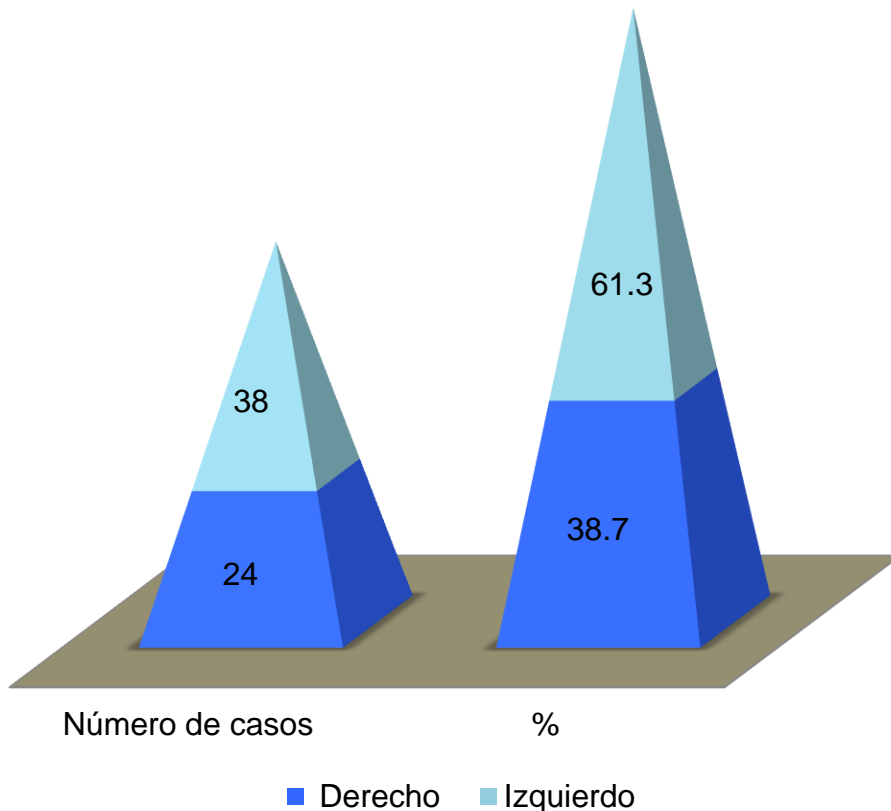
Fuente: Cuadro 6

Cuadro 7. Lado afectado por el cáncer de glándulas salivales mayores en el Instituto de Oncología Dr. Heriberto Pieter; 2006-2014.

Lado afectado	Número de casos	%
Derecho	24	38.7
Izquierdo	38	61.3
Total	62	100.0

Fuente: Expedientes clínicos revisados

Gráfico 7. Lado afectado por el cáncer de glándulas salivales mayores en el Instituto de Oncología Dr. Heriberto Pieter; 2006-2014.



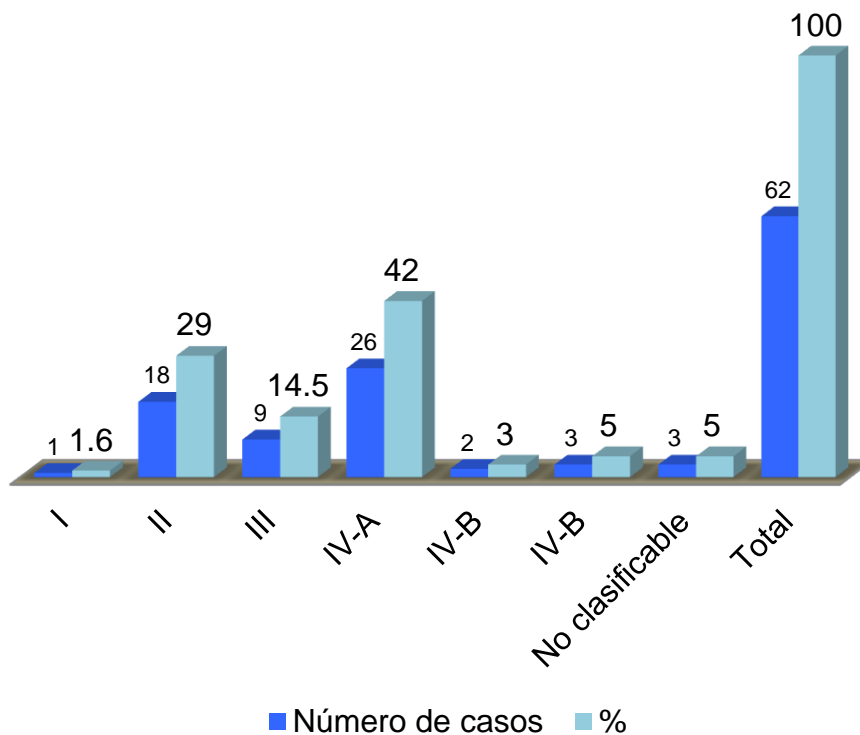
Fuente: Cuadro 7

Cuadro 8. Estadio de los casos con cáncer de glándulas salivales mayores en el Instituto de Oncología Dr. Heriberto Pieter; 2006-2014.

Estadio	Número de casos	%
I	1	1.6
II	18	29.0
III	9	14.5
IV-A	26	42.0
IV-B	2	3.0
IV-B	3	5.0
No clasificable	3	5.0
Total	62	100.0

Fuente: Expedientes clínicos revisados

Gráfico 8. Estadio de los casos con cáncer de glándulas salivales mayores en el Instituto de Oncología Dr. Heriberto Pieter; 2006-2014.



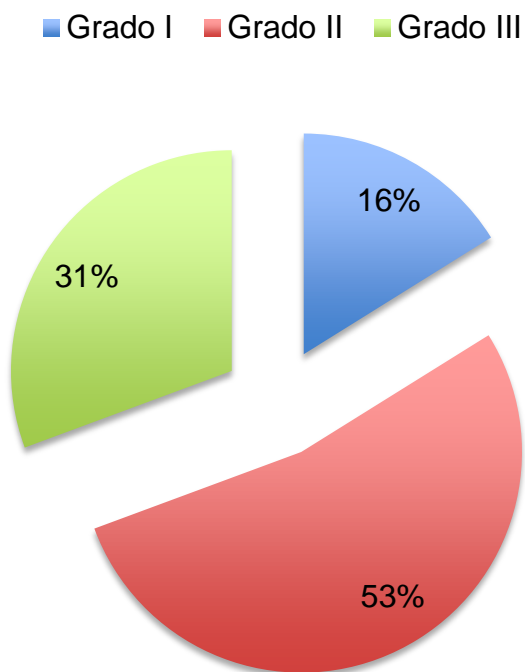
Fuente: Cuadro 8

Cuadro 9. Grado histológico de los casos de cáncer de glándulas salivales mayores en el Instituto de Oncología Dr. Heriberto Pieter; 2006-2014.

Grado histológico	Número de casos	%
Grado I	10	16.1
Grado II	33	53.2
Grado III	19	30.6
Total	62	100.0

Fuente: Expedientes clínicos revisados

Gráfico 9. Grado histológico de los casos de cáncer de glándulas salivales mayores en el Instituto de Oncología Dr. Heriberto Pieter;2006-2014.



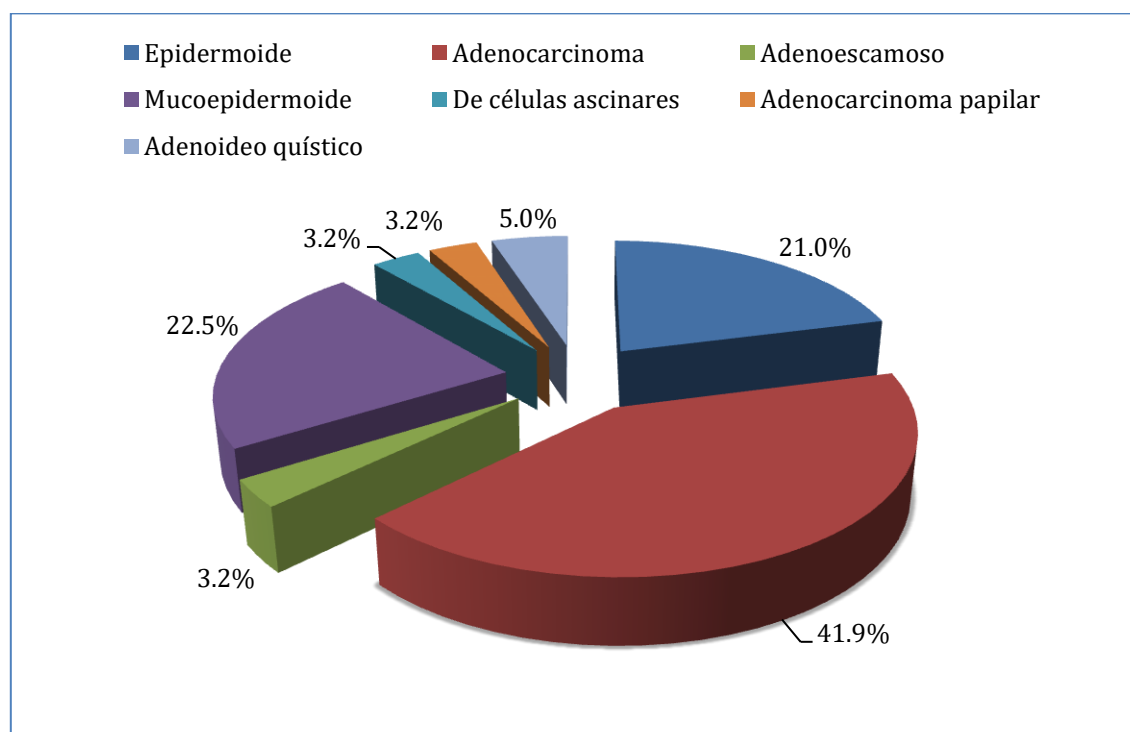
Fuente: Cuadro 9

Cuadro 10. Frecuencia por tipo histológico de los casos de cáncer de glándulas salivales mayores en el Instituto de Oncología Dr. Heriberto Pieter; 2006-2014.

Tipo histológico	Número de casos	%
Epidermoide	13	21.0
Adenocarcinoma	26	41.9
Adenoescamoso	2	3.2
Mucoepidermoide	14	22.5
De células escinares	2	3.2
Adenocarcinoma papilar	2	3.2
Adenoideo quístico	3	5.0
Total	62	100.0

Fuente: Expedientes clínicos revisados

Gráfico 10. Frecuencia por tipo histológico de los casos de cáncer de glándulas salivales mayores en el Instituto de Oncología Dr. Heriberto Pieter; 2006-2014.



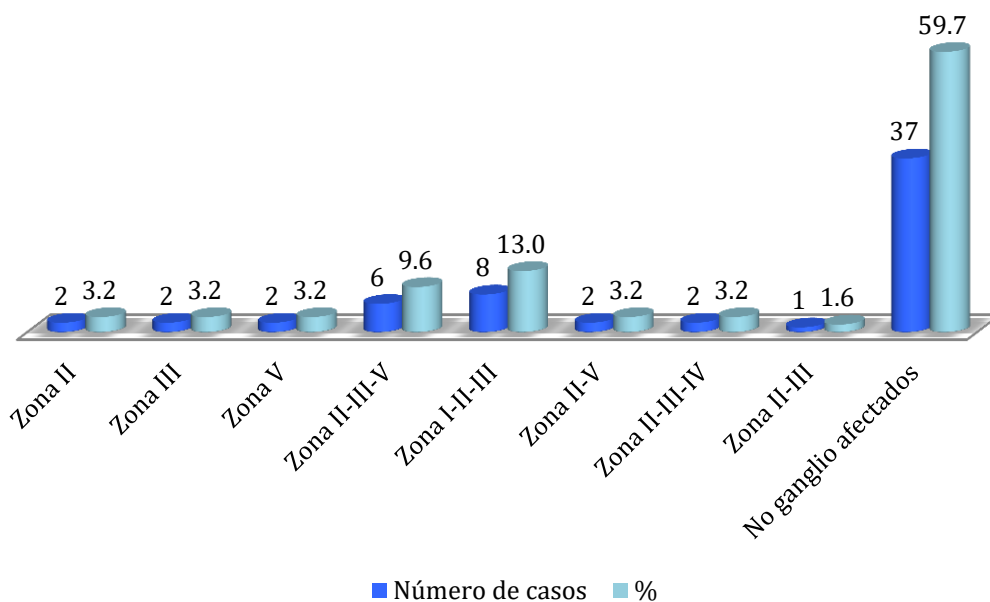
Fuente: Cuadro 10

Cuadro 11. Nivel ganglionar afectado en los pacientes con cáncer de glándulas salivales mayores en el Instituto de Oncología Dr. Heriberto Pieter; 2006-2014.

Nivel ganglionar	Número de casos	%
Zona II	2	3.2
Zona III	2	3.2
Zona V	2	3.2
Zona II-III-V	6	9.6
Zona I-II-III	8	13.0
Zona II-V	2	3.2
Zona II-III-IV	2	3.2
Zona II-III	1	1.6
No ganglio afectados	37	59.7
Total	62	100.0

Fuente: Expedientes clínicos revisados

Cuadro 11. Nivel ganglionar afectado en los pacientes con cáncer de glándulas salivales mayores en el Instituto de Oncología Dr. Heriberto Pieter; 2006-2014



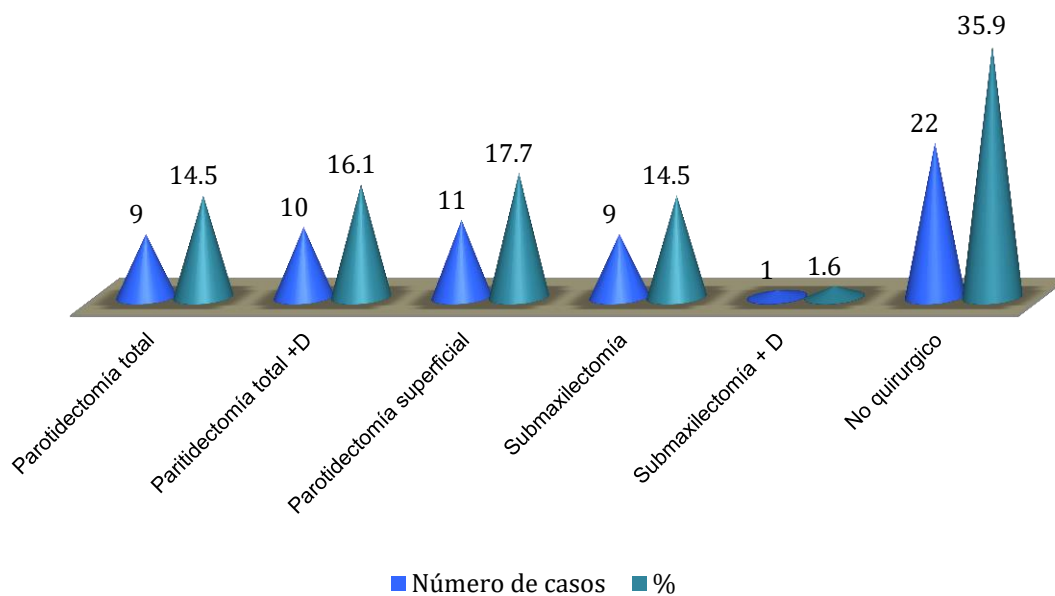
Fuente: Cuadro 11.

Cuadro 12. Tratamiento quirúrgico de los pacientes con cáncer de glándulas salivales mayores en el Instituto de Oncología Dr. Heriberto Pieter; 2006-2014.

Tratamiento quirúrgico	Número de casos	%
Parotidectomía total	9	14.5
Parotidectomía total +D	10	16.1
Parotidectomía superficial	11	17.7
Submaxilectomía	9	14.5
Submaxilectomía + D	1	1.6
No quirúrgico	22	35.9
Total	62	100.0

Fuente: Expedientes clínicos revisados

Cuadro 12. Tratamiento quirúrgico de los pacientes con cáncer de glándulas salivales mayores en el Instituto de Oncología Dr. Heriberto Pieter; 2006-2014.




Fuente: Cuadro 12

Cuadro 13. Tratamiento con radioterapia de los pacientes con cáncer de glándulas salivales mayores en el Instituto de Oncología Dr. Heriberto Pieter; 2006-2014.

Radioterapia	Número de caos	%
Sí	34	54.8
No	28	45.2
Total	62	100.0

Fuente Expedientes clínicos revisados

Gráfico 13. Tratamiento con radioterapia de los pacientes con cáncer de glándulas salivales mayores en el Instituto de Oncología Dr. Heriberto Pieter; 2006-2014.



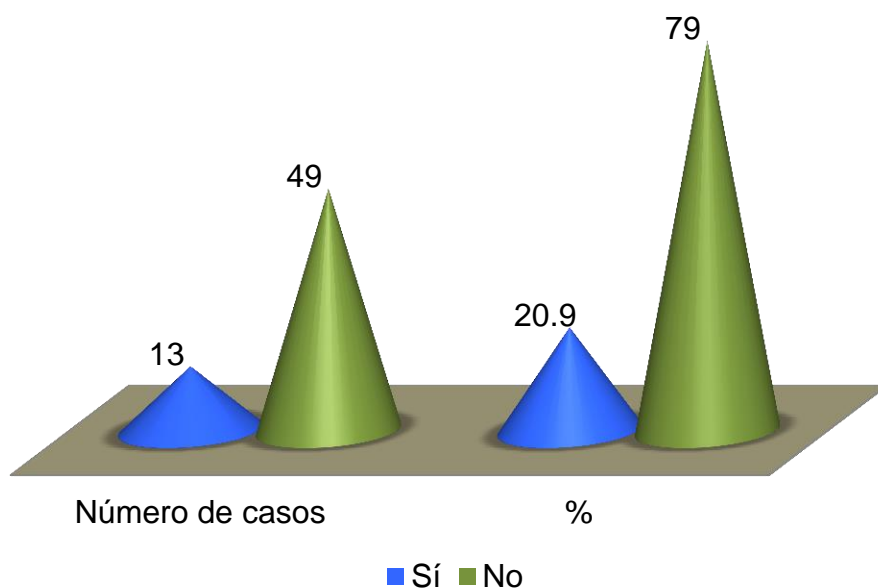
Fuente: Cuadro 13

Cuadro 14 Tratamiento con quimioterapia de los pacientes con cáncer de glándulas salivales mayores en el Instituto de Oncología Dr. Heriberto Pieter; 2006-2014.

Quimioterapia	Número de casos	%
Sí	13	20.9
No	49	79.0
Total	62	100.0

Fuente: Expedientes clínicos revisados

Gráfico 14. Tratamiento con quimioterapia de los pacientes con cáncer de glándulas salivales mayores en el Instituto de Oncología Dr. Heriberto Pieter; 2006-2014.



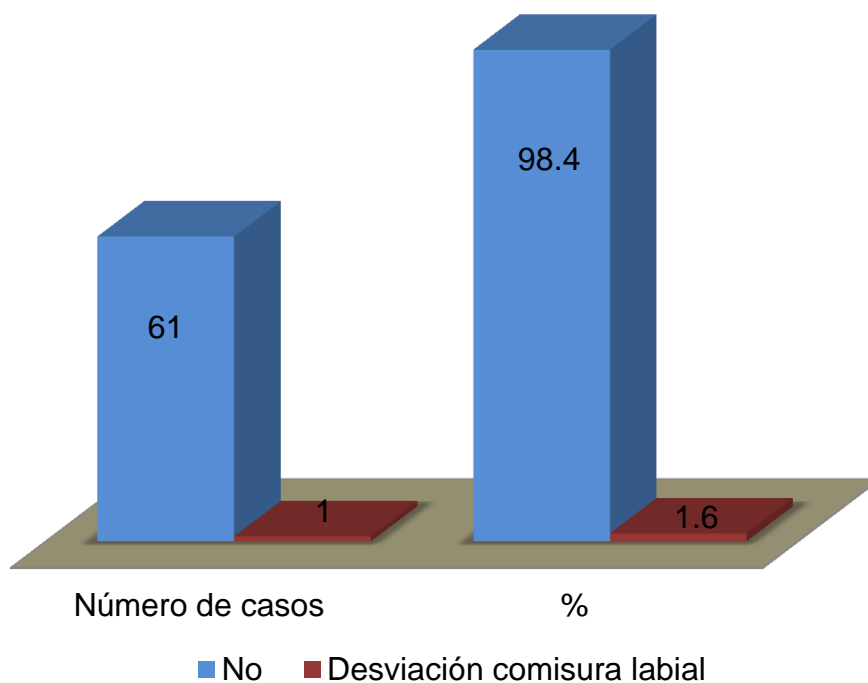
Fuente: Cuadro 14.

Cuadro 15. Complicaciones de los pacientes con cáncer de glándulas salivales mayores en el Instituto de Oncología Dr. Heriberto Pieter; 2006-2014.

Complicaciones	Número de casos	%
No	61	98.4
Desviación comisura labial	1	1.6
Total	62	100.0

Expedientes clínicos revisados

Gráfico 15. Complicaciones de los pacientes con cáncer de glándulas salivales mayores en el Instituto de Oncología Dr. Heriberto Pieter; 2006-2014.



Fuente: Cuadro 15

CAPÍTULO 6

6 DISCUSIÓN

Tras analizar los resultados de esta investigación, se puede afirmar lo siguiente:

En relación a los cánceres de cabeza y cuello que se vieron en la institución durante el período de estudio 2004-2014; que fueron 1,326 casos, los de glándulas salivales mayores representaron el 4.7 por ciento de los casos (62 casos). Esto se relaciona con la literatura internacional entre una de ellas: Biel J, Sánchez G, Salmerón J y Martorell V. Tumores de la glándula parótida. Protocolos de la sociedad española de cirugía oral y Maxilofacial; La cual informa que los tumores de glándulas salivales representan, aproximadamente entre el 3 y el 6 por ciento de todos los tumores de la región de cabeza y cuello en el adulto. En EE UU las neoplasias malignas de las glándulas salivales constituyen aproximadamente de 3 a 5 por ciento de todos los cánceres de la cabeza y el cuello.

Podemos evidenciar que el año donde más casos se presentaron, fue entre el 2008 y el 2009 con 10 casos para un 16.1 por ciento. El promedio de edad, que más se presentó el cáncer de glándulas salivales mayores, fue de 51-60 años. En un 24.1 por ciento. El cual difiere de lo publicado por Frómata C *et al*, en su trabajo tumores malignos de glándulas salivales. El cual expresa que la mayoría de los pacientes al momento del diagnóstico están entre los 60 y 70 años de edad.

El sexo femenino se afectó con mayor frecuencia para un 54.8 por ciento (34 casos). Esto se relaciona con el trabajo presentado por Larraí D *et al*, sobre tumores de glándulas salivales: Hallazgos histopatológicos. Donde se observó un leve predominio del sexo femenino (87 pacientes, 52%) sobre el masculino (81 pacientes, 48%). El 53.2 por ciento de los pacientes con cáncer de glándulas salivales mayores su procedencia era del Distrito nacional.

De las glándulas salivales mayores se afectó en mayor número la glándula parótida con 52 casos, para un 83.9 por ciento de los casos. Lo que se relaciona con el trabajo presentado por Larraí D *et al*, sobre tumores de glándulas salivales: Hallazgos histopatológicos. Donde se estudiaron 168 casos, De éstos, 126 (75%) correspondieron a tumores parotídeos, 26 (16%) a tumores submandibulares.

El lado izquierdo se afectó en mayor frecuencia con 38 casos, con un 61.3 por ciento. El estadio IVa fue el que más se presentó con un 42.0 por ciento (26 casos). Esto se relaciona con el trabajo de Aguirre A *et al*, Tumores de la parótida. Tratamiento quirúrgico. Donde la mayoría de los pacientes estaban clasificados en estadios 4.

El tipo histológico que más se encontró fue el adenocarcinoma, con 26 casos, seguido del mucoepidermoide con 14 casos, para un 41.9 y 22.5 por ciento respectivamente. Lo que no se relaciona con el trabajo realizado por Toranzo J *et al*, incidencia de tumores de glándulas salivales mayores en el Hospital Central de San Luis Potosi. Donde el Ca. Mucoepidermoide fue el que con más frecuencia, se presentó con 10 casos (38.5%). No tenían ganglios afectados en el 59.7 por ciento de los casos.

El 35.9 por ciento de los casos no eran quirúrgicos, pero aun 17.7 por ciento se les realizó parotidectomía superficial (11 casos), seguido de parotidectomía total más disección en un 16.1 por ciento (10 casos). Lo que se relaciona con lo publicado por la revista de otorrinolaringología y cirugía de cabeza y cuello, el cual expone que de todos los casos el 48 por ciento no recibió tratamiento quirúrgico. Pero de los quirúrgicos los procedimientos más realizados fueron la parotidectomía total (11 casos) y la parotidectomía superficial (6 casos) respectivamente.

El tratamiento a base de radioterapia se les aplicó al 54.8 por ciento de los pacientes (34 casos). Lo cual se relaciona con lo publicado por la revista de

otorrinolaringología y cirugía de cabeza y cuello, Del total de pacientes, el 64 por ciento recibió radioterapia. La quimio terapia sólo se les administro al 20.9 por ciento de los casos (13 casos)

Del total de los pacientes quirúrgicos solo uno presentó complicaciones, siendo esta desviación de la comisura labial. Esto se relaciona con el trabajo realizado por Toranzo J et al, incidencia de tumores de glándulas salivales mayores en el Hospital Central de San Luis Potosi. Donde de igual manera solo un casos de complicación, siendo esta la parálisis facial.

CAPÍTULO 7

7 CONCLUSIÓN

Tras la recopilación de los datos y su análisis correspondiente se puede concluir y afirmar lo siguiente:

1. De 1,326 casos de cáncer de cabeza y cuello los tumores de glándulas salivales mayores representaron el 4.7 por ciento de los casos (62 casos).
2. Podemos evidenciar que el año donde más casos se presentaron, fue entre el 2008 y el 2009 con 10 casos para un 16.1 por ciento.
3. El promedio de edad, que más se presentó el cáncer de glándulas salivales mayores, fue de 51-60 años. En un 24.1 por ciento.
4. El sexo femenino se afectó con mayor frecuencia para un 54.8 por ciento (34 casos).
5. El 53.2 por ciento de los pacientes con cáncer de glándulas salivales mayores su procedencia era del Distrito Nacional.
6. De las glándulas salivales mayores se afectó en mayor número la glándula parótida con 52 casos, para un 83.9 por ciento de los casos.
7. El lado izquierdo se afectó en mayor frecuencia con 38 casos, con un 61.3 por ciento.
8. El estadio IVa fue el que más se presentó con un 42.0 por ciento (26 casos).
9. El grado histológico II se presentó en mayor frecuencia con 33 casos para un 53.2 por ciento.
10. El tipo histológico que más se encontró fue el adenocarcinoma, con 26 casos, seguido del mucoepidermoide con 14 casos, para un 41.9 y 22.5 por ciento respectivamente.
11. No tenían ganglios afectados en el 59.7 por ciento de los casos.
12. El 35.9 por ciento de los casos no eran quirúrgicos, pero aun 17.7 por ciento se les realizó parotidectomía superficial (11 casos), seguido de parotidectomía total más disección en un 16.1 por ciento (10 casos).

13. El tratamiento a base de radioterapia se les aplicó al 54.8 por ciento de los pacientes (34 casos).
14. La quimio terapia solo se les administró al 20.9 por ciento de los casos (13 casos)
15. Del total de los pacientes quirúrgicos solo uno presentó complicaciones, siendo esta desviación de la comisura labial.

CAPÍTULO 8

8 RECOMENDACIONES

1. Realizar campañas y jornadas oncológicas con el fin de orientar y concientizar a la población, con el objetivo de detectar de forma temprana toda lesión sospechosa, para un mejor control de la enfermedad.

9 REFERENCIAS BIBLIOGRÁFICAS

1. Granado M, Arrieta O y Cantú D. *Cáncer de tiroides. Oncología y cirugía. Bases y principios*, México (D.F): editorial el manual moderno S.A. de C.V, 213: 206- 225.
2. *Cáncer de glándulas salivales*. [en línea] EE.UU. 11 de Marzo del 2016 [Citado Agosto 2016]. Disponible en: URL <https://www.cancer.gov/espanol/.../tratamiento-glandulas-salivales-pdq>
3. Brea Álvarez B. Multiparamétrica en el estadio de los tumores de glándulas salivales [en línea], Madrid, España, 2015 [Citado en Agosto 2016]; 1-164. Disponible en: URL <https://repositorio.uam.es/handle/10486/668012>
4. Aguirre A y Vent L. *Tumores de la parótida. Tratamiento quirúrgico* [en línea]. *Rev. Chilena de cirugía* [en línea]; Chile, Febrero 2004 [citado en Agosto 2016]; 56(1): 51-56. Disponible en: URL [www.cirujanosdechile.cl/revista_anteriores/.../Rev.Cir.1.04.\(11\).AV.pdf](http://www.cirujanosdechile.cl/revista_anteriores/.../Rev.Cir.1.04.(11).AV.pdf)
5. Artajona García. Tumores parotídeos: Revisión de la distribución demográfica y de la correlación cito-histológica de los pacientes intervenidos por el servicio de Cirugía Maxilofacial del Hospital Universitario Vall d'hebron [en línea], Barcelona, España, Septiembre 2010 [Citado Agosto 2016]. 1-76. Disponible en: URL https://ddd.uab.cat/pub/trerecpro/2011/hdl.../TR_ArtajonaGarcia.pdf
6. Argüelles Pérez O, Díaz Mesa J, Collera Rodríguez SA. *La punción citológica con aguja fina en el diagnóstico de la patología tumoral de glándulas salivales mayores*. *Revista Cubana de Cirugía*; 2019: 58 (1). Disponible en: <http://revcirugia.sld.cu/index.php/cir/article/view/749/367>
7. Maza-Solano JM, Sánchez-Gómez S, Herrero-SaladoT, Benavente-BermudoG, Ventura-Díaz J, de Mingo Fernández EJ. *Clasificación pronóstica de los tumores malignos de glándula parótida*. *Rev esp cir oral maxilofac*; 2016: 38(1): 11–16. Disponible en: <http://scielo.isciii.es/pdf/maxi/v38n1/original2.pdf>

8. Araya J, Martinez R, Niklander S, Marshall M, Esguep A. Incidence and prevalence of salivary gland tumors in Valparaiso, Chile. *Med Oral Patol Oral Cir Bucal*. 2015 Sep 1; 20(5): e532-9. Disponible en: <http://www.medicinaoral.com/medoralfree01/v20i5/medoralv20i5p532.pdf>
9. Lukšić I1, Virag M, Manojlović S, Macan D. Salivary gland tumours: 25 years of experience from a single institution in Croatia. *J Craniomaxillofac Surg*. 2012 Apr;40(3):e75-81. doi: 10.1016/j.jcms.2011.05.002.
10. Tian, Z., Li, L., Wang, L., Hu, Y., & Li, J. Salivary gland neoplasms in oral and maxillofacial regions: a 23-year retrospective study of 6982 cases in an eastern Chinese population. *International Journal of Oral and Maxillofacial Surgery*, 2010 39(3), 235–242. doi:10.1016/j.ijom.2009.10.016
11. Fonseca FP, Carvalho Mde V, de Almeida OP, Rangel AL, Takizawa MC, Bueno AG, Vargas PA. Clinicopathologic analysis of 493 cases of salivary gland tumors in a Southern Brazilian population. *Oral Surg Oral Med Oral Pathol Oral Radiol*. 2012 Aug;114(2):230-9. doi: 10.1016/j.oooo.2012.04.008.
12. Shishegar M1, Ashraf MJ, Azarpira N, Khademi B, Hashemi B, Ashrafi A. Salivary gland tumors in maxillofacial region: a retrospective study of 130 cases in a southern Iranian population. *Patholog Res Int*. 2011;2011:934350. doi: 10.4061/2011/934350.
13. Gao, M., Hao, Y., Huang, M. X., Ma, D. Q., Chen, Y., Luo, H. Y., ... Yu, G. Y. (2017). Salivary gland tumours in a northern Chinese population: a 50-year retrospective study of 7190 cases. *International Journal of Oral and Maxillofacial Surgery*, 46(3), 343–349. doi:10.1016/j.ijom.2016.09.021
14. Frómeta Neira c. Tumores malignos de glándulas salivales [en línea], *Guías de diagnóstico y tratamiento en oncología [en línea]*[citado en Agosto del 2016. 1-15. Disponible en: URL www.sld.cu/galerias/pdf/sitios/.../guiastumoresglandsalivales.pdf
15. Kim E, Gunn B, Nassib W y Kies M. Cáncer de cabeza y cuello. En: Kantargian. H, Wolff. R y Koller. C, *Manual de oncología médica MD*

Anderson, 2 da ed.;Venezuela: Amalca, Actualidades médicas, C.A.,2014. Vol II, p: 385-402.

16. Milas K. Carcinomas de cabeza y cuello. En: *Feig B, Berger D y Fuhrman G. MD Anderson cáncer center oncología quirúrgica, 4ta ed, Philadelphia: Lincpicott Williams & Wilkins, 2006. P.109-115.120-122.*
- 17.
18. Salder T. Cabeza y cuello. Embriología médica. 12.a ed, Philadelphia: Lincpicott Williams & Wilkins 2012. P: 260-286.
19. Rouviere H y Delmas A. Anatomía humana descriptiva, topográfica y funcional. Cabeza y cuello: glándulas anexas a la cavidad bucal: glándulas salivales, 11 va ed., Barcelona (España): Masson S.A., 2005. Tomo I: 456-463.
20. Moore K, Dalley A. Anatomía con orientación clínica. Cabeza y cuello. 4 ta ed., Madrid (españa): Editorial medica panamericana S.A. 2005: 848-1090.
21. Jiménez Vidal N. Epidemiología descriptiva de los tumores malignos de glándulas salivales mayors en la comunidad de Madrid [en línea].Madrid (España) 2013 [citado en Agosto 2016]. 1-134. Disponible en: URL [eprints.ucm.es/.../Epidemiologia descriptiva de los tumores malignos](http://eprints.ucm.es/.../Epidemiologia_descriptiva_de_los_tumores_malignos)
22. Concus P, A.. Enfermedades malignas de las glándulas salivales. En: Lalwani A. Diagnóstico y tratamiento en otorrinolaringología cirugía de cabeza y cuello. México. Editorial el manual modern S.A. de C. V. 2005: 301-311.
23. Lorenz R, Netterville J y Burkey B. Cabeza y cuello: Neoplasias de glándulas salivales. En: Townsend C, Beauchamp D, Evers M y Mattox K. Sabiston tratado de cirugía, 17a ed., Madrid (España):Elsevier españa S.A., 2007:852-853.
24. Fazzini R. Tumores de glándulas salivales [en línea] Buenos Aires; 2000 [citado en Agosto del 2016]: 1-12. Disponible en: URL www.sld.cu/galerias/pdf/sitios/.../tumoresglandulassalivales.pdf

25. Patología de glándulas salivales. [en línea. Rev. cirugía uah [en línea]; 2013 [citado en Agosto 2016]:1-12. Disponible en: URL cirugia.uah.es/pregrado/docs/tema_24_patologia_glandulas_salivales.pdf
26. Ferbeyre B y Sánchez A *et al.*. Tumores de glándulas salivales [en línea], Cancun; citado en Agosto del 2016: 1-90. Disponible en: URL oncocentercancun.com/.../TUMORES-DE-GLANDULAS-SALIVALES...
27. Celedón C y Ojeda J, et al. Tumores de glándulas salivales. Experiencia de 20 años [en línea]. Rev. Otorrinolaringol. Cir cab-cuello [en línea]. 2002 [citado en Agosto del 2016]; 62: 255-264. Disponible en: URL [www.sochiorl.cl/uploads/06\(29\).pdf](http://www.sochiorl.cl/uploads/06(29).pdf)
28. Rey J, Sánchez G, Salmerón J y Matorell V. Tumores de la glándula parótida [en línea] sociedad española de cirugía oral y maxillofacial. España, 2014 [citado en Agosto del 2016]. 1-16. Disponible en: URL www.secom.org/web/wp-content/uploads/2014/01/cap50.pdf
29. Toranzo J, Colunga R, Amarillas E y Mata E. Incidencia de tumores benignos y malignos de glándulas salivales mayores en el hospital central de San Luis Potosi. [en línea]; Medigraphic [en línea]; Noviembre-Diciembre 2008 [citado en Agosto del 2016]; LXV (6):291-295. Disponible en: URL www.sld.cu/galerias/pdf/sitios/.../tumoresglandulassalivales.pdf
30. Avila R, Samar M, Fonseca I, et al., Carcinoma mucoepidermoide de glándulas salivales: factores pronósticos histológicos e inmunohistoquímicos [en línea]. Rev. int, J Morphol [en línea]. 2011 [citado en Agosto del 2016]; 29 (2): 455-462. Disponible en: URL www.scielo.cl/scielo.php?script=sci_arttext&pid=S0717...

10 ANEXOS

10.1 Operacionalización de las variables.

Variablen	Definición operacional	Indicador	Escala
Edad	Tiempo transcurrido desde el nacimiento hasta el momento del diagnóstico.	Años cumplidos	Ordinal
Sexo	Estado fenotípico condicionado genéticamente y que determina el género al que pertenece un individuo.	Femenino Masculino	Nominal
Localización	Hace referencia a la glándula salival afectada por el tumor.	Parótida, Sublingual, Submaxilar	Nominal
Lado afectado	Es el lado donde se presenta el tumor.	Derecho, Izquierdo	Nominal
Estadio	Es la determinación del tamaño, presencia de adenopatías y enfermedad a distancia, según el comité conjunto americano del cáncer (AJCC) 2010.	I, II, III, IV-A, IV-B, IV-C	Nominal
Tipo histológico	Es el tipo de tumor dependiendo del tejido de sostén que le dio origen	Mucoepidermoide, quístico adenoideo, de células acinosas, tumores mixtos, pleomorfo adenoma, carcinoma ductal salival, adenocarcinoma de células basales.	Nominal
Grado histológico	Determinación de la diferenciación celular en bien, moderado y pobremente diferenciado, definida como grado I, II y III respectivamente	Grado I Grado II Grado III	Nominal
Tratamiento	Son las diversas modalidades de manejo multidisciplinario sola o combinada, con el objetivo de erradicar o controlar la enfermedad.	Quirúrgico, Radioterapia, Quimioterapia	Nominal

Complicaciones posoperatorias	Son aquellas que se presentan como resultado directo de la cirugía.	Sangrado, parálisis facial.	Nominal
-------------------------------	---	-----------------------------	---------

10.2 Cronograma

Variables	Tiempo: 2015		
Selección del tema Búsqueda de información bibliográfica Solicitud aprobación de tema Entrenamiento para la puesta en práctica del estudio	2015	Agosto Agosto Agosto Agosto septiembre	
Prueba piloto preliminar del formulario Proceso de coordinación y selección de los expedientes a incluir en el estudio		2015 2016	Octubre- Noviembre Diciembre
Llenado de los formularios Tabulación de los datos			Enero-Marzo Abril-Julio
Redacción del informe			Agosto- Septiembre
Revisión del informe (preliminar)	2016	Septiembre	
Revisión definitiva del informe		Octubre	
Presentación preliminar a los asesores		Octubre	
Entrega al hospital		Octubre	
Presentación al jurado evaluador		Octubre-	
Entrega final a la universidad		Noviembre Noviembre	

10.3 Instrumento de recolección de la información.

FRECUENCIA DE CÁNCER DE GLÁNDULAS SALIVALES MAYORES EN EL INSTITUTO DE ONCOLOGÍA DOCTOR HERIBERTO PIETER, 2006-2014.

Forma N°._____

Fecha de diagnóstico_____

1. Edad: _____ años

2. Sexo: Masculino Femenino

3. Localización

Parótida Submaxilar Submandibula Sublingua

4. Lado afectado: Derecho _____ Izquierdo _____ Bilateral

5. Estadio: I ___ II ___ III ___ IVa ___ IVb ___ IVc ___

6. Grado Histológico I ___ II ___ III ___

7. Tipo histológico _____

8. Nivel ganglionar. I ___ II ___ III ___ IV ___ V ___ VI _____

9. Tratamiento:

Quirúrgico: _____

Radioterapia _____

Quimioterapia: _____

10. Complicaciones posoperatorias: Sí ___ No ___Cuál? _____

10.4 Costos y recursos.

XIII.3.1. Humanos			
<ul style="list-style-type: none"> • 1 sustentante • 1 asesor (metodológico y clínico) • Personal médico calificado en número de cuatro • Personas que participaron en el estudio 			
XIII.3.2. Equipos y materiales	Cantidad	Precio	Total
Papel bond 20 (8 1/2 x 11)	2 resmas	200.00	400.00
Papel Mistique	1 resmas	180.00 5.00	180.00
Lápices	2 unidades	5.00	10.00
Borras	2 unidades	15.00	10.00
Bolígrafos	5 unidades	3.00	75.00
Sacapuntas	2 unidades		6.00
Computador Hardware: Pentium III 700 Mhz; 128 MB RAM; 20 GB H.D.; CD-ROM 52x Impresora HP 932c Scanner: Microteck 3700 Software: Microsoft Windows XP Microsoft Office XP MSN internet service Omnipage Pro 10 Dragon Naturally Speaking Easy CD Creator 2.0 Presentación: Sony SVGA VPL-SC2 Digital data projector			
Cartuchos HP 45 A y 78 D	2 unidades	75.00	1,200.00
Calculadoras	2 unidades		150.00
XIII.3.3. Información			
Adquisición de libros Revistas Otros documentos Referencias bibliográficas (ver listado de referencias)	1 unidad	14,000.00	14,000.00
XIII.3.4. Económicos*			

Papelería (copias b/n)	700 copias	1.00	700.00
Papelería (copias color)	100 copias	10.00	1000.00
Encuadernación	5 informes	60.0	300.00
Empastado	8 informes	625.0	5,000.00
Alimentación		2,000.00	2,000.00
Transporte		4,000.00	4,000.00
Inscripción al curso		3,000.00	3,000.00
Presentación de la tesis		10,000.00	10,000.00
Imprevistos		3,000.00	3,000.00
Total		\$41,956.00	

* Los costos totales de la investigación serán cubierto por el sustentante

10.5 Evaluación

Sustentante:

Dr. Héctor Ureña Aponte

Asesores:

Dra. Claridania Rodríguez
(Metodológico)

Dr. Héctor Ramírez Pimentel
(Clínico)

Jurados:

Dr. Julian Javier Marte
Coordinador de la residencia Cirugía Oncológica

Dr. Héctor Ramírez Pimentel
Jefe de departamento Cirugía Oncológica

Dr. Alvaro Gardner Caballero
Jefe de enseñanza e investigación

Dr. José Javier Asilis Zaiter
Decano facultad Ciencias de la Salud

(UNPHU)

Fecha de presentación: ____/____/____

Calificación: ____ Puntos.