

**"PRIMER CASO DE CANCER GASTRICO IN SITU
REPORTADO EN REPUBLICA DOMINICANA"**

* Dr. Luis Sánchez Limardo
** Dra. Brígida Navarro de Sánchez
*** Dr. Vertilio Cornielle Segura

INTRODUCCION:

El carcinoma gástrico es una de las neoplasias malignas más frecuentes del aparato gastrointestinal,¹. Por desgracia su diagnóstico es tardío debido a su evolución lenta y callada o la gran semejanza con síntomas banales de otras patologías gástricas, de tal manera que cuando se hace el diagnóstico del cáncer, la neoplasia resulta inoperable o en estado avanzado de modo tal que las medidas terapéuticas empleadas son frustrantes.

El cáncer gástrico temprano es una tumoración maligna de estómago que toma la mucosa y sub-mucosa sin atravesar las demás capas de la pared gástrica,² en cambio, el cáncer avanzado toma todas las capas y puede existir las más de las veces, lesiones ganglionares metastásicas.³

El perfeccionamiento de los endoscopios de fibra flexible que toman auge a partir de la década del 60, son junto, con las técnicas de doble contraste radiológico, los responsables del progresivo avance en el diagnóstico del cáncer gástrico temprano o "In situ".⁴

El surgimiento de los procedimientos diagnósticos del Ca gástrico tiene su gran importancia en que gracias a ellos se puede hacer diagnósticos de neoplasias gástricas malignas en fase temprana o precoz con posibilidades terapéuticas excelentes.

Es por lo tanto, que se consideran de importancia extraordinaria los estudios endoscópicos⁵ de pacientes con sintomatología y signos de úlcera gástrica benigna o maligna debido a que el cáncer gástrico puede identificarse como tal por su aspecto macroscópico durante la gastroscopía.

Se han replanteado modificaciones desde los criterios expuestos por Bockus en relación a los precursores virtuales⁶ no obligados del cáncer gástrico señalado entre ellos: Gastritis crónica atrófica, úlcera gástrica, metaplasia intestinal y pólipo gástrico. Hoy parece que la más aceptada por todos es la combinación de Metaplasia

intestinal asociada a la gastritis atrófica antral de tipo B,⁷ que Stuckland y MacKay, reportan en personas de edad avanzada en el área antro pilórica.

REPORTE CLINICO:

Se trata del paciente masculino de nombre A.E.F., récord No. 5660, residente en Santo Domingo, (barrio Mejoramiento Social), casado, de 72 años de edad.

Consultó el 6 de Mayo de 1980 con el Dr. L. Sánchez Limardo, por presentar un cuadro clínico de unos diez días de evolución, caracterizado por sensación de dolor epigástrico de intensidad débil a moderada, con características de pirosis y crisis frecuentes de náuseas con vómitos post-prandiales tardíos. El dolor era más frecuente en horas de la tarde y mejoraba moderadamente con la ingestión de leche.

Expresó además, manifestaciones de cefalea, anorexia moderada, sialorrea y tensión emocional. Nos dice que ingiere de cuatro a seis tasas de café regularmente, pero que las ha reducido en los últimos días, porque según expresa, acentúa las molestias.

Examen físico:

Notamos que el aspecto físico del paciente era compatible con su edad cronológica.

Frecuencia Cardíaca— 72 latidos x min.

Frecuencia Respiratoria — 18 resp. x min.

Tensión Arterial — 120—80 mmhg.

Peso — 145 libras

Estatura — 5.6 piés

Cardiorrespiratorio — Satisfactorio

Abdominal — Negativo a patología

Se efectuaron pruebas de laboratorio con los resultados siguientes:

Hemograma:

Hemoglobina — 15 g.

Hematócrito — 44.5 o/o

Glóbulos Rojos — 5,110.000 x mm³

Glóbulos Blancos — 3,844 x mm³

V. C. M. — 86 u³

H. C. M. — 29 mmg

C.M.H.C. — 32 o/o

Diferencial:

Neutrófilos — 41 o/o

Linfocitos — 54 o/o

Eosinófilos — 05 o/o

Glicemia Basal — 88 mg. x dl.

Urea Nitrogenada — 16 mg. x dl.

Los exámenes de orina y materia fecal, resultaron negativos a patología.

Endoscopia

Se efectuó gastroscopía el 9 de Mayo de 1980, descri-

Lugar de realización del trabajo

Area Endoscopia Digestiva, Hospital Dr. Luis E. Aybar

y

Clínica Gómez Patiño, Santo Domingo, R. D.

* Jefe del Servicio de Gastroenterología, Hospital Dr. Luis E. Aybar.

** Médico Asistente Endoscópico.

*** Ayudante del Servicio de Patología, Hospital Dr. Luis E. Aybar.

biéndose según reporte del endoscopista una úlcera péptica de aspecto benigno en región prepilórica, curvatura menor, pared anterior. Se tomaron cuatro muestras biopsias que fueron mandadas a procesar mediante la técnica histológica de Hematoxilina-Eosina clásica.⁸

Resultados:

Mediante la Biopsia No. B-215-80 del 12 de mayo de 1980, el Dr. V. Cornielle S., reporta el siguiente encuentro:

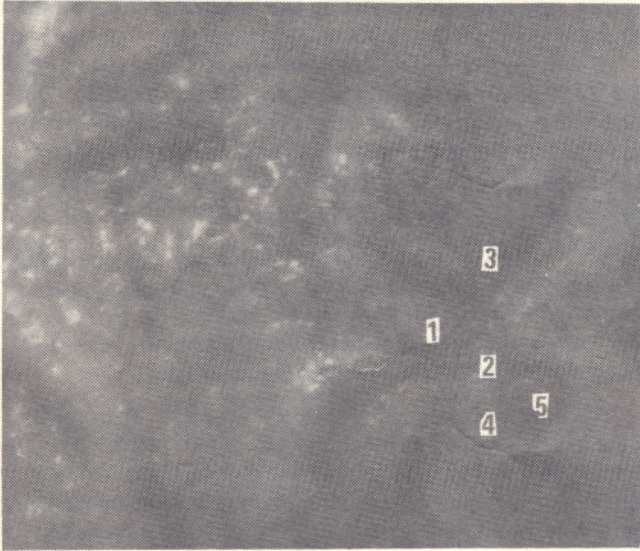


Foto No.1: Aspecto macroscópico del cáncer "In situ".

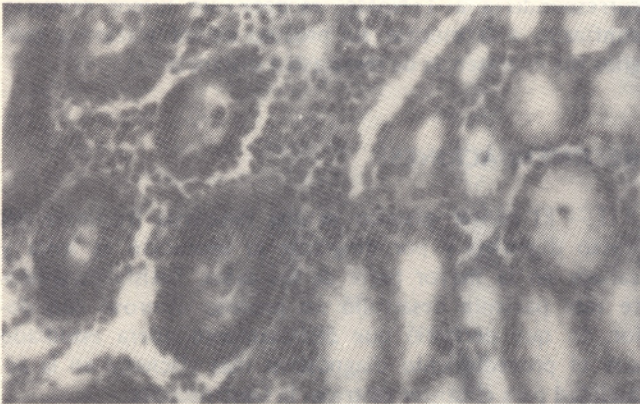


Foto No.2: Transición glándulas normales y neoplásicas.

Examen microscópico:

Histológicamente las secciones de los pequeños fragmentos remitidos, corresponden a mucosa gástrica, que en tres de ellos hay ulceración de la mucosa, con amplias necrosis hemorrágicas así como un gran infiltrado inflamatorio de tipo linfoplasmocitario y algunos poli-

morfos nucleares neutrófilos; hay además importantes signos de intestinalización.

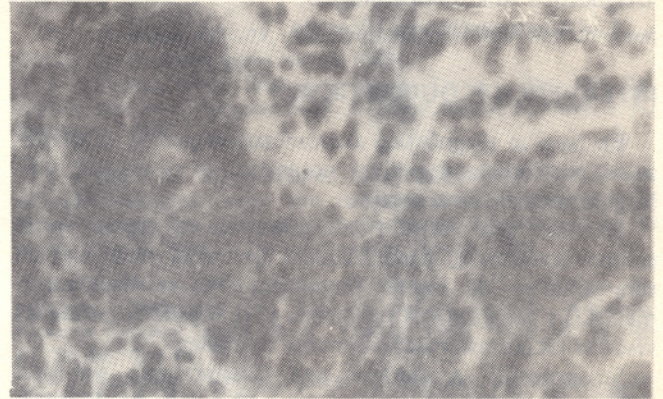


Foto No.3: Mitosis atípica del nicho ulceroso.

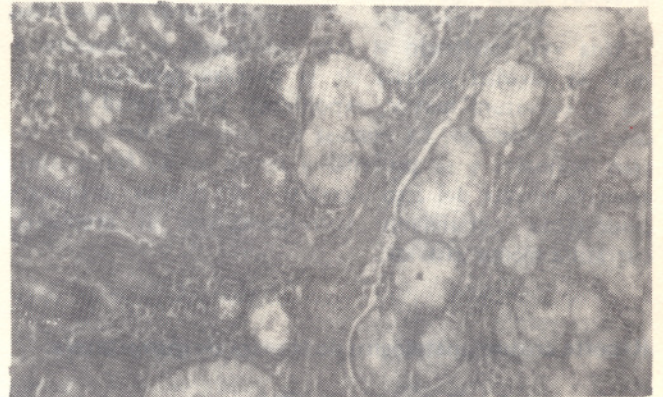


Foto No.4: Desorganización glandular con conservación de la capa basal.

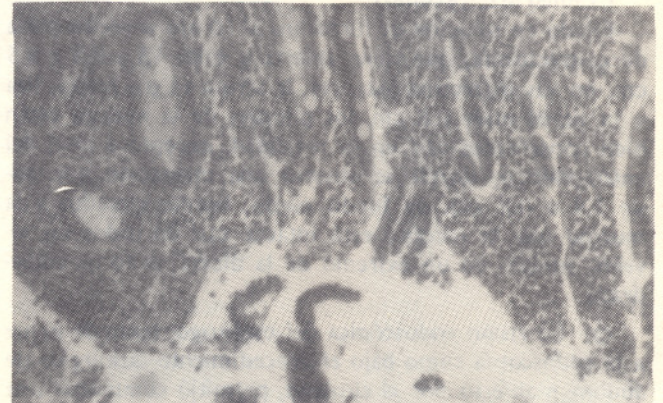


Foto No.5: Zona de metaplasia intestinal.

El otro fragmento presenta glándulas neoformadas, revestidas de un epitelio cilíndrico multiseriado, cuyas células son de núcleos polimórficos, hipercromáticos, así

como algunas mitosis atípicas, hay engrosamiento de la lámina propia, acompañado de abundantes células inflamatorias.

Diagnóstico Anatomopatológico:

1.— Adenocarcinoma Ulcerado.

INTERVENCION QUIRURGICA:

En base al diagnóstico anatomopatológico se le propuso al paciente la imperiosa necesidad de resolución quirúrgica, lo cual fue aceptada.

Se hizo una revisión meticulosa de la región en el campo operatorio, encontrándose un área cicatricial en cara anterior de región prepilórica. No se visualizaron metástasis ganglionares regionales y el hígado y las demás vísceras lucían macroscópicamente normales.

Se procedió a efectuar una Gastrectomía sub-total (75 o/o), realizándose anastomosis tipo II de Billroth, variedad Hofmeister.⁹

Examen detallado de la pieza reseca:

Una vez finalizado el acto quirúrgico se procedió a abrir la cavidad gástrica de la porción gastrectomizada por la curvatura mayor, exponiendo la totalidad de mucosa del estómago. La mucosa del cuerpo y del antro lucían normales y se procedió a tomar varias fotografías, específicamente del área ulcerada y del proceso adenocarcinomatoso circundante correspondiente al prepiloro, curvatura menor gástrica.

Reporte anatomopatológico de la pieza de gastrectomía:

Biopsia No. B-255-80 del 2 de Julio de 1980, correspondiente a una muestra de estómago enviada por los Doctores Luis Sánchez Limardo y Rafael C. Dickson.

Examen Macroscópico:

Fijado en solución de formalina al 10 o/o se recibe pieza de gastrectomía, que viene abierta y mide 13 x 9.5 x 8.5 cm. en sus diámetros mayores, la serosa es gris rojiza, liza y la pared mide 0.8 cm. los pliegues de la mucosa están bien conservados casi en su totalidad, excepto a nivel del antro-pilórico, donde se observa una ulceración que mide 1.4 x 0.8 cm. de fondo pardo, bordes elevados y la mucosa que la recubre está intacta casi en todos los niveles, aunque en un extremo de la úlcera, se torna empedrada.

c)— La visión endoscópica del estómago, tanto de su luz a la endoscopia como bajo el procedimiento quirúrgico de abdomen abierto por el cirujano, permitió comprobar una motilidad regular. Este criterio de motilidad fue considerado como un factor adicional para benignidad.

d)— En cambio, el examen detallado de la pieza quirúrgica permitió evidenciar dos pliegues transversales al diámetro mayor del estómago que se detienen a cerca de 6 a 8 mm. de la lesión ulcerada, depresión macroscópica típica

de lo que hemos considerado según nuestro criterio, expuesto sobre la diferenciación endoscópica y macroscópica entre la úlcera benigna y maligna de una imagen típica de la depresión de un pliegue gástrico por un proceso infiltrativo neoplásico del mismo.

En estos dos pliegues y fundamentalmente en el pliegue inferior, se observa con claridad un aumento desmesurado de lesiones petequiales que se disponen de una manera irregular, observando en el área no infiltrada o con poca infiltración, pocas petequias. Esta no uniformidad de reacción petequeal con aumento desmesurado en una área y prácticamente ausencia en otras es de mucha importancia como elemento interpretativo de infiltración neoplásica.

e)— El rodete inflamatorio peri-ulceroso es por la misma descripción de los pliegues, de aspecto irregular, constituyendo un anillo con depresiones por la infiltración sub-mucosa de la tumoración hacia la parte superior o curvatura menor y la inferior o curvatura mayor y aspecto elevado tanto hacia la porción aval como distal.

f)— Fueron examinados y cortados los ganglios satélites, así como palpadas las estructuras muscular y serosa sub-yacente de la úlcera y según criterio de experiencia del cirujano actuante, éstos fueron altamente sugestivos de tejidos no infiltrados por lesiones neoplásicas.

Finalmente, después de tener la pieza anatómica y describir los datos expresados, así como palpar los ganglios, llegamos a la impresión clínica, endoscópica y quirúrgica de que nos encontrábamos posiblemente frente a un carcinoma gástrico "in situ", que, siguiendo la escuela japonesa de endoscopia, correspondía a la combinación de la depresión moderada descrita como IIc y la depresión profunda de tipo ulceroso descrito como IIIc. En la clasificación TNM aplicada al cáncer gástrico, correspondería a T₁N₀M₀, es decir, un tumor primario confinado a la mucosa sin proceso de infiltración a ganglios (0) ni presencia de metástasis a distancia (0).

RECOMENDACIONES:

1.— El cáncer gástrico es una neoplasia frecuente del tracto digestivo y por desgracia su evolución es lenta y callada en la mayor parte de los casos. Satisfactoriamente este paciente desarrolló un proceso ulceroso con dolor, lo que permitió que dichosamente, fuera estudiado con el procedimiento diagnóstico más eficiente en la actualidad para el cáncer gástrico: la Gastroscofia.

2.— La biopsia dirigida recomendamos que sea efectuada de manera rutinaria y sistemática, ya que ni el Endoscopista ni el Cirujano pudieron emitir un diagnóstico de cáncer gástrico temprano en este caso en particular, pero sí el Patólogo.

3.— La Endoscopia Digestiva es un procedimiento que venimos realizando desde hace muchos años de manera rutinaria en personas con síntomas digestivos por encima de los 45 años de edad y tratamos tanto a nivel priva-

do como público, de efectuar chequeos periódicos a todos aquellos pacientes que presenten encuentros de:

- A. Metaplasia intestinal;
- B. Gastritis atrófica;
- C. Pólipo gástrico; y
- D. Ulcera gástrica.

Y este caso, que prácticamente ha salvado una vida, justifica, a nuestro criterio, esta labor de varios años.

4.— Aunque lo ideal sería estudiar la población general de más de 45 años de edad, por este procedimiento rutinario, aún en ausencia de síntomas, nuestra condición de país sub-desarrollado en equipo activo humano lo hace imposible por el presente.

BIBLIOGRAFIA

- 1.— Japanese Cancer Association Epidemiological, experimental and Clinical Studies on Gastric Cancer. Pág. 3, Gann Monograph 3. Maruzen Co., 1966.
- 2.— Murakami P.: Early Gastric Cancer (Monograph on Cancer research, II, Pág. 66-77, Tokyo University of Tokyo Press, Tokyo, Japan.
- 3.— Borrmann R., Henke F. y Lubarsch O. Handbuch Der Sche-

ziellen. Pathologischen anatomie and Histologic, Berlin J. Springer, 1926, Volumen 4, Pág. 865. S. Springer, Berlin Deus.

4.— Hayashi Takao. Técnica fundamental de la Endoscopia Gástrica, Brochure, Pág. 29. Nippon Medical Photocenter Company, 1977.

5.— Olympus GF-B2, Gastrofibroscopio tipo B2, Olympus Optical Co. Brochure sobre manejo 1969.

6.— Bockus Henry Gastroenterología, Tomo I, Pág. 788. Carcinoma gástrico. Traducido R. F. Vilardell, Salvat Editores, S. A., Barcelona, 1968.

7.— Grant N. Stemmermann. Acta Endoscópica: The Impact of epidemiological upon the diagnosis and amangement of gastric disease. The experience of the Hawaii Japanese. Tomo XI No. 2, Kuakini, Medical Center Honolulu, Hawaii, 1981.

8.— McManus, J. A., Robert W. Mowry, M.D.: Técnicas Histológicas. Traducción 3ra. Edición inglesa por Dr. Alejandro Aspuruva Gaspary. Atika, S. A., Madrid, 1968, Págs. 15, 18, 36, 41, 52, 56, 70 y 71.

9.— Madden, John L.: Atlas de técnicas quirúrgicas. 2da. Edición. Traducción: Dres. Romero Vela y José R. Blengio. Interamericana, S. A., Págs. 286-299.

10.— Murakami Thadashide: Classification of Gastric ulcer, Endoscopic color atlas of Gastric Disease. Pág. No. 98. Ashizawa and Kidokoro, 1970 by Bunkodo Co., Ltd, Tokyo, Japan.