

METASTASIS NEUROIDES MADURAS EN UN TERATOMA OVARICO. PRIMER CASO EN LA LITERATURA MEDICA. SEGUIMIENTO ACTUAL DE LA PACIENTE DESPUES DE 17 AÑOS.

Dr. Michel Kourie J.

Patólogo. Profesor de Patología de la Universidad Nacional Pedro Henríquez Ureña (UNPHU).

Dr. José Guaba Santos

Pediatra. Director del Hospital Militar, F. A. D. "Dr. Ramón de Lara, San Isidro, D. N.

INTRODUCCION:

En el año de 1965 tuvimos la oportunidad de estudiar un caso, que con el correr del tiempo habría de ser excepcional. En esa época, frente a lo raro e insólito del mismo consultamos con prominentes patólogos de Santo Domingo, Puerto Rico, Francia, Canada y U. S. A., no habiendo observado ninguno de ellos un caso similar en sus experiencias, ni tampoco en la literatura médica.

Existen 25 casos con cierta similitud 1,3,5,7,8,10,11, 13, 17, 18, pero no tan excepcional como el nuestro.

Presentación del caso.

Se trataba de una niña de 9 años, sin antecedentes patoló-

gicaciones gliales, siendo estas confirmadas por las coloraciones Tricrómicas. Estos tumores condicionaban en el resto de la grasa epiplóica, reacción macrofágica importante. En un ganglio linfóideo y a nivel de un seno marginal,

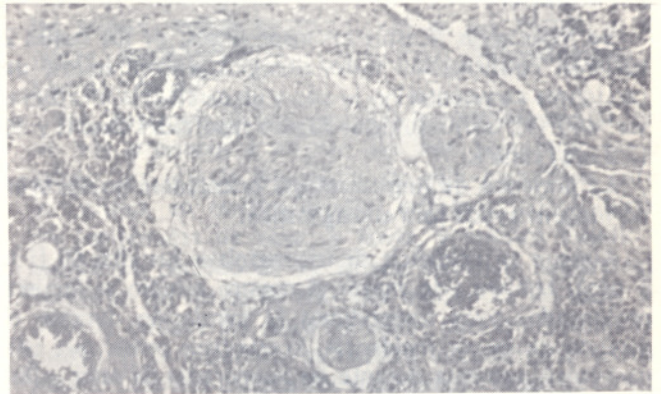


Fig. No.2:
Microfotografía correspondiente a la implantación glial en el seno marginal de un ganglio linfóideo. H x E. 100 X.

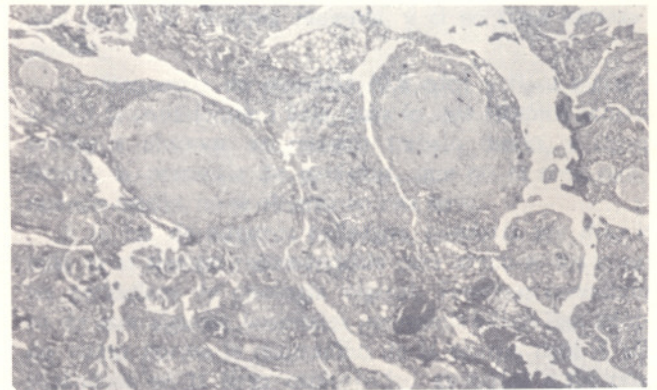


Fig. No.3:
Otro aspecto de las implantaciones gliales en epiplón. Tricrómico de Masson. 100X.

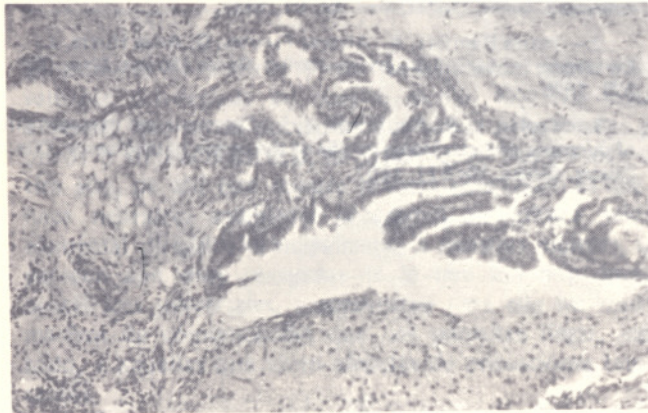


Fig. No.1:
Microfotografía del teratoma ovárico, con representación histológica de las 3 capas blastodérmicas. H x E. 100X.

gicos notables, cuya madre un día ayudándola en su aseo le encontró una tumoración en la fosa ilíaca izquierda, por cuyo motivo la llevó al Hospital Militar, F. A. D., Dr. Ramón de Lara. Allí fue intervenida quirúrgicamente encontrándose un tumor ovárico que midió 25 x 22 x 20 cm. de diámetros, de superficie nodular y al corte sólido-quístico. Igualmente se extirpa epiplón con una siembra de pequeños nódulos (grano de mijo) que daban la apariencia de una Tuberculosis miliar y dos ganglios mesentéricos infartados. Microscópicamente diagnosticamos Teratoma Benigno del Ovario, con representación de las tres capas blastodérmicas, particularmente tejido bronquial, piel, cartilago y gran cantidad de tejido nervioso central. No se encontró tejido indiferenciado característico de malignidad.

En el epiplón cada pequeño nódulo correspondió a im-

se encontró una implantación igualmente glial, siendo este hallazgo rarísimo, confirmando a nuestro caso su carácter excepcional.

En consecuencia nos encontramos frente a un Teratoma Ovárico totalmente benigno, así como a proliferaciones tumorales igualmente benignas, tanto en epiplón como en uno de los ganglios, formaciones todas constituidas por tejido

neuroide, en ningún momento presente en el Teratoma Ovárico. La relación mutua entre estas neoformaciones múltiples, en órganos diferentes y todas de carácter benigno, fue de dificultosa interpretación.

DISCUSION

Dos teorías pueden explicar tan singular hallazgo: a) — La primera trataría de explicar una ruptura espontánea del Teratoma ovárico con diseminación intraperitoneal de un solo tipo de tejido e inclusión de estos restos tisulares en las franjas adiposas del epiplón. Favorecería esta hipótesis la importancia de la reacción inflamatoria con presencia de células gigantes. Pero fuera del hecho de que ninguna ruptura fue constatada por el cirujano, sería muy difícil explicar que esta dehiscencia haya ocasionado tan solo la salida de tejido nervioso de tipo periférico, por otra parte no representado en el tumor ovárico en el momento del examen. Ahora bien, el aspecto de los nódulos epiplóicos con células ganglionares bien diferenciadas, con una capa colágena periférica bien neta, evoca un tejido en plena vitalidad y no residuos en vías de desintegración macrófaga.

b) — La segunda teoría, a nuestro juicio la más lógica y pausable, sería la naturaleza metastásica de estas lesiones. Ahora bien, un tumor ovárico benigno, productor de metástasis múltiples, de naturaleza histológica igualmente benigna, no representa un hecho fácil de explicar. La única explicación posible sería la presencia de un tejido inmaduro no diferenciado, particularmente simpaticogónico, de por sí maligno, en una etapa de la evolución del Teratoma ovárico. Dicho tejido, en un momento preciso, emitiría metástasis distantes al epiplón y ganglio, convirtiéndose luego de tejido tumoral inmaduro a tejido tumoral adulto, histológicamente benigno, con el pleomorfismo anteriormente descrito, no reconociéndose malignidad en el momento del examen histológico. Los focos metastásicos del epiplón y del ganglio por su parte, sufrirían igualmente una diferenciación o maduración, transformándose de tejido indiferenciado maligno a tejido diferenciado benigno, representado por tejido glial del tipo ganglioneuroma, ¹⁵. La literatura hace mención de tumores testiculares embrionarios dar metástasis maduras. ¹⁶

Como se puede apreciar, se trata de una eventualidad rara pero bien conocida, particularmente en casos de Simpaticoblastomas, tumores malignos, que paradójicamente curan espontáneamente en muy contados casos, por diferenciación del tumor primitivo, convirtiéndose en un Ganglioneuroma, tumor de por sí benigno. La presencia de tejido neuroide aparecida en un ganglio linfoide de nuestro caso prácticamente rubrica esta hipótesis.

Es oportuno señalar que los Teratomas ováricos maduros son considerados benignos. Los teratomas testiculares son mucho más frecuentemente malignos por contener tejido inmaduro o indiferenciado. Muy excepcionalmente Teratomas ováricos o testiculares maduros o diferenciados, han dado lugar a metástasis de un tejido maduro.

Es importante mencionar el trabajo de Thurbeck y Scully ¹⁷, que hacen una gradación histológica de los Teratomas sólidos, basados en la cantidad de tejido inmaduro que contienen. Los casos gradados de 0 y 1 evolucionan bien;

los de grado 2 y 3 murieron todos. Otros autores han tenido experiencias similares. ^{9, 12, 18}

Los Teratomas que han tenido implantaciones en el peritoneo, de acuerdo a la revisión de Robby y Scully ¹⁴, se han producido en la 2da. década, así mismo sucede en los trabajos de Bernstein, Costin y Kennedy, ^{4,6}, siendo el promedio de los casos publicados de 19 años. ^{5,9,17}

Los síntomas más frecuentes son engrosamiento tumoral y dolor, siendo pausibles diagnosticarlos con Rayos X cuando hay calcificaciones. ³

En un 33 o/o de los casos se ha encontrado un Teratoma Quístico Benigno (Quiste Dermoide) del ovario opuesto. ¹⁴

CONCLUSIONES:

Las metástasis neuroide maduras en un Teratoma Ovárico es una verdadera rareza en la literatura mundial, al punto que tan solo se mencionan 25 casos con características similares. Algunas de éstos fallecieron posteriormente por la pro-



Fig. No.4:
Aspecto de la paciente 17 años después de la cirugía, a los 26 años de edad, al 8vo. mes de gestación y en perfecto estado de salud.

ducción de metástasis agresivas, no pudiéndose en consecuencia considerar semejante a nuestro caso. Roddy y Scully ¹⁴ del Massachusetts General Hospital y Harvard Medical School de Boston, en 1970, reúnen 9 casos ocurridos en todo los Estados Unidos, con supervivencias que oscilaron entre 9 meses y 38 años. Uno de estos casos murió con metástasis malignas 9 meses después de la operación (el que elimi-

namos de la lista). Además añade un caso encontrado por Fortt en Londres y también nuestro caso de República Dominicana, haciendo una publicación, resultando que nuestro caso es único en su especie por tener una metástasis ganglionar, con transformación glial ulterior.

Este hecho singular, único hasta el momento en la literatura, confirma la teoría de que se trata de verdaderas metástasis (teoría b), puesto que no puede haber implantaciones por ruptura del tumor ovárico en el interior de un seno marginal del tejido ganglionar.

Cuando Robby y Scully nos solicitaron autorización para incluir nuestro caso en su análisis de 1970, la niña se había convertido en una adolescente de 15 años y había gozado durante todo ese tiempo de perfecto estado de salud y su desarrollo somático y genital había sido perfecto.

En este año de 1982, al realizar esta publicación, nuestra paciente tiene la edad de 27 años y por investigaciones personales realizadas por uno de nosotros, constatamos que la paciente sigue gozando de perfecto estado de salud 17 años después de su intervención quirúrgica en el año de 1965. Ha tenido dos hijos y se encuentra en el 8vo. mes de gestación de su tercer hijo.

RESUMEN:

Se presenta el caso de una niña con un Teratoma del ovario productor de metástasis neuroides maduras. Existen casos similares en la literatura mundial, pero por el hecho de haberse producido una metástasis en un ganglio mesentérico, hace de nuestro caso el primero en su género.

Realizamos un seguimiento constante de la paciente y comprobamos que después de 17 años de haber sido operada, sigue gozando de perfecto estado de salud.

BIBLIOGRAFIA

- 1.— Ackerman, L. V. and Butcher, H. R.: Surgical Pathology. Ed. 4 Saint Louis. The C. V. Mosby Co., 1968, p. 690.
- 2.— Benirschke, H., Esaterday, C. and Abramson, D.: Malignant solid teratoma of ovary: Report of 3 cases. *Obstet. Gynec.* 15: 512, 1960.
- 3.— Berger, N. and Pochaczewsky, R.: Astrocytoma containina ovarian teratoma in childhood. *Amerc. J. Roentgenol.*, 197: 647, 1969.
- 4.— Bernstein, P.: Tumors of the ovary: A study of 1101 cases of operations for ovarian tumors. *Amer. J. Obstet. Gynec.*, 32: 1023, 1936.
- 5.— Breen, J. L. and Neubecker, R. D.: Malignant teratoma of the ovary: An analysis of 17 cases. *Obstet. Gynec.*, 21: 669, 1963.
- 6.— Costin, M. E. Jr., and Henedy, R. L. J.: Ovarian tumors in infants and children. *A. er. J. Dis. Child.* 76: 127, 1948.
- 7.— Charache, H.: Ovarian tumors in childhood: Report of 6 new cases and review of literature. *Arch. Surg.*: 79:573, 1959.
- 8.— Fortt, R. and Mathie, J. H.: Gliomatosis peritonei caused by ovarian teratoma. *J. Clin. Path.* 22, 348, 1969.
- 9.— Higuchi, H. and Kato, J.: An study on the so called solid ovarian teratoma. *Jikeikai Med. J.*, 4: 161, 1957.
- 10.— Kourie, M. and Poujeau, J.: Metastases neuroides matures d'un teratome ovarien. *Arch. Anat. Path. (Paris)*, 14:22, 1966.
- 11.— Noauchi, J. J., and Lonser, E. R.: Unusual teratoma of the ovary with implantation in the abdominal crwity. *Amer. J. Obstet. Gynec.* 82: 381, 1961.
- 12.— Peterson, F.: Solid histologically benia teratomas of the ovary: a report of four cases and review of the literature. *Amer. J. Obstet. Gynec.* 72: 1094, 1956.
- 13.— Proskauer, G. G.: Solid teratomas of the ovary with neurological metastases. *Ame. J. Obstet. Gynec.*, 52: 845, 1946.
- 14.— Robby, S. J. and scully, R. E.: Ovarian teratoma with gial implants of the peritoneum. An analysis of 12 cases. *Huamar Path.* Vol. 1, No. 4:643, 1970.
- 15.— Smithers, D.: Maturation in human tumours. *Lancet*, ii: 949, 1969.
- 16.— Snyder, R. N.: Completely mature pulmonary metastasis from testicular teratocarcinoma: Case report and review of literature. *Amer. J. Obstet. Gynec.*, 72: 1094, 1956.
- 17.— Thurlbeck, M., and Scully, R. E.: Solid teratoma of the ovary: 9 clinicopathological analysis of 9 cases. *Cancer*, 13: 804, 1960.
- 18.— Odrubb, J. D., Protos, P. and Peterson, J.: Ovarian teratomas: Relationship of histologic and ontogenic factors to prognosis. *Amer. J. Obstet. Gynec.* 102: 702, 1968.