

## CONFERENCIA CLINICO-PATOLOGICA

### DISCUSION CLINICA: DR. JOSE HORACIO ORNES ARZENO

### REPORTE ANATOMOPATOLOGICO: DR. MICHEL KOURIE F.

Paciente masculino de 33 años de edad, que recibió trauma banal en región lumbosacra y cadera al bajarse de un camión. Dos días después se presentó a la emergencia del Hospital Dr. Salvador B. Gautier y se le diagnosticó Enfermedad Viral Aguda. Al continuar con el dolor en las caderas, extremidades inferiores y presentar hematuria al quinto día de su ligero traumatismo volvió al Hospital.

En su segunda visita estaba consciente, cooperador, quejándose de fuerte dolor en área pélvica derecha; el examen físico solo mostró hematoma extenso, sumamente doloroso en esa área; había limitación de movimientos del miembro inferior derecho.

TA-140/90, FC-88', R-20'.

Se tomó radiografía de columna lumbosacra y pelvis las cuales fueron interpretadas como negativas, se indicó analgésicos (Dipirona) y una Benzodiazepina.

Datos de laboratorio:

Orina: Densidad 1,028, Albúmina positivo dos cruces. Examen microscópico del sedimento, epitelios 4-5, leucocitos 1-2 y hematíes 7-9 pc. El paciente fue internado en el hospital.

Al día siguiente persistía el dolor en el área señalada, se trató de aspirar el hematoma pero sin resultado alguno. Desapareció la hematuria.

Segundo día de internamiento: Aparece dolor en hombro derecho y brazo izquierdo.

El tercer día de hospitalización, a las 8:00 A.M. fue encontrado con sudoración profusa, respiración rápida, superficial y pulso filiforme; TA-0/0 mmHg. FC-120; R-32, se inició tratamiento a base de solución salina 0.9 o/o en dextrosa 5 o/o; Ht. 53 o/o; Hb 16.7 o/o, GB 15,500 (N-86 o/o L-14 o/o). A las dos horas se hallaba consciente, respondiendo a las preguntas, refiere que desde que se internó había orinado poco y no había evacuado. Se observó leve distensión abdominal, timpanismo, ligera defensa muscular y hacía muecas de dolor a la palpación abdominal profunda. TA-120/80 mmHg, FC-100. Se le puso sonda vesical y a las 2 horas había orinado 350 cc. Sus pulmones estaban claros, Hb 18 g o/o, Ht 60 o/o, GB-27,000 (N-96 o/o L-4 o/o), Glicemia 43 mg o/o, Cl-84, K-4.7 y Na-124 meq. se le aumentó la infusión de solución salina.

A las 12:00 de la noche TA-110/60, FC-90', pulso filiforme, fue evaluado por el departamento de Cirugía, quien no halló problemas de índole quirúrgico; se le continuó tratamiento a base de Dipirona, soluciones I.V. y se inició

Penicilina Procaínica 1,000,000 u. IM/12 horas y gentamicina 80 mg IM/12 horas. Glicemia 205 mg; Cl-94, K-4 y Na-135 mEq. Orina: albúmina 3 cruces, glucosa negativa, leucocitos 1-3 pc. Hematíes 13-15 pc, bacterias numerosas. Al final del día, había orinado 900 cc. y se le habían administrado 7 litros de soluciones I.V. FC-120', R-40'.

Al siguiente día, 4to. de su internamiento, se observó pálido, consciente, se pensó en insuficiencia adrenal aguda y se inició tratamiento a base de dexametasona 4 mg. IV cada 6 horas y su condición siguió igual.

Apareció edema e hipertermia de la pierna derecha y se le colocó una férula. Apareció fiebre, TA-120/70, FC-120'. R-32', Temp. 38°C., diuresis 100 cc. en 8 horas. A las 12:30 P.M. lucía letárgico, TA-130/60, FC-140', R-32' superficial, diuresis en 8 horas 250 cc., Ht. 50 o/o, Hb. 15.4 g o/o, GB-29,800 (N-96 o/o L-4 o/o); se suspendieron la Penicilina y la Gentamicina y se inició Cloranfenicol 1 g. IV cada 6 horas; se aumentó la dosis de dexametasona a 8 mg IV cada 8 horas; se inició furosemida 20 mg. IV cada 8 horas. EKG demostró ritmo sinusal con un eje eléctrico en más de 60°; frecuencia cardíaca de 140' no habían alteraciones. Conteo de plaquetas: 52,600; pH sanguíneo 7.31; pCo2-26; pO2-90; HCO3-13; BE-11.5; CO2-14; saturación de Hb 95 o/o; CL-132 Meq; Na-183 Meq; K-3, 5 Meq. Presión Venosa Central (PVC) 13 cm de agua; FC-140', R-36'; NU-84 mg.; Urea-179 mg o/o; creatinina 3.2 mg. o/o; glicemia 72 mg. o/o. Se le transfundieron 500 cc. de sangre total; diuresis 1,000 cc. en 12 horas; PVC-8 cm. de agua. Hb 15.4 g. o/o Ht. 45 o/o; GB 42,600 (N-92 o/o L-8 o/o); Fibrinógeno 288 mg. o/o (200-400 mg); Plaquetas 52,600, TP 13.5 seg. (Testigo 11 seg.).

Quinto día de admisión: Se mantuvo estuporoso con una diuresis en 24 horas de 2,500 cc. Presentaba edema del hombro derecho, al igual que el antebrazo y pelvis izquierda; persistía el eritema y el aumento de la temperatura de la pelvis derecha.

Tuvo 3 evacuaciones diarreicas abundantes. Cl-90 Meq. K-4.3 Meq. Na-137 Meq. Fibrinógeno 308 mg; GR-5, 100,000 Hb. 14.5 g o/o; Ht 46 o/o; VGM 90  $\mu^3$ ; HCM 28 ug; CHCM 31 o/o; reticulocitos 0.4 o/o; GB-37,750 (mielocitos 2 o/o; metamielocitos 11 o/o; bandas 60 o/o; segmentados 20 o/o; linfocitos 1 o/o). Algunas plaquetas gigantes. NU 84 mg; urea 179 mg. Creatinina 3.6 mg. TP 13 seg. (testigo 11 seg.), Temperatura de 38.5°.

Día 6to. evaluado por Neurocirugía, sin encontrar patología, pero persiste la obnubilación respondiendo a estímulo.



los verbales; hace dos evacuaciones diarreicas oscuras y aparecen petequias en el tórax; diuresis 500 cc. cada 4 h. Plaquetas 98,000; Tiempo Parcial de Tromboplastina (TPT) 31.3 seg. (T 34.8 seg.); Tiempo de Protrombina (TP) 15.9 seg. (T 15.9 seg.); Tiempo de Trombina (TT) 16.4 seg. (T24.4 seg.). Monómeros de fibrina positivo en dilución 1:80. NU84 mg. urea 179 mg. creatinina 4.1 mg. glicemia 126 mg. Ht 41 o/o; Hb 13 g., GB 29,400 (N-76 o/o L-24 o/o). Recibió 4 litros de soluciones endovenosas; Cloranfenicol, Furosemida y Dexametasona.

El 7mo. día de su internamiento seguía estuporoso, desarrolló melena y expulsó ascaris; se le transfundieron 600 cc. de sangre. NU 68 mg. Urea 145 mg., creatinina 2.6 mg., Proteínas totales 5.05 g. (alb. 1.96 g. y globulina 3.09) A/G 0.6, TPT 58.9 seg. (T 37.9 seg.); TP 18.9 seg. (T 16.9 seg.)

CL-106 Meq; K-3.9 Meq; Na-143 Meq.; TGP 48U. Se reportó crecimiento de cocos gram positivos en racimos en el hemocultivo. Su estado permaneció sin cambios por 3 días.

El 10mo. día de su internamiento hizo diarreas melénicas; sus plaquetas estaban en 74,000, Ht. 43 o/o; Hb. 14.1 g. o/o; GB-11,900 (N-82 o/o L 18 o/o). se descubren escaras en región glútea.

Al día siguiente la melena se agravó, se quejaba de dolor abdominal. TA 100/70; FC-84'; R-24'; Temp. 38.7°C, se agrega al tratamiento ácido Epsilon aminocapróico 5 g. en una hora y 10 g. en 10 horas para repetir en 12 horas, se transfundieron 500 cc. de sangre y se agregó cimetidina 300 mg. IV cada 8 horas.

Se le practicó una venodisección y se agregó gentamicina 40 mg. IM cada 12 horas. Ht. 18 o/o; Hb 6.0 g. GB 26,300 (N-81 o/o LI9 o/o); Orina: Densidad 1014; albuminuria: una cruz, glóbulos blancos 1-2 pc; hematíes 28-30 pc.; Tiempo de sangría (TS) 36 minutos y 30 seg. (Ivy) TC sangre total 10 minutos, TPT 47 seg. (T22.9 seg.), Plaquetas 32,000. No hubo retracción de coágulo a las 2 horas. Se le suspendieron el Cloranfenicol y el Acido Epsilon aminocapróico.

Día 13: Su situación seguía siendo de cuidado, con episodios repetidos de hematemesis y melena que obligaban a transfundirle sangre fresca. Persistía equimosis de cadera, edema del brazo y pierna izquierdas. Su tratamiento se mantuvo igual. El fibrinógeno estaba en 90.6 o/o.

Se determinó que en el hemocultivo creció estafilococo aureus coagulasa positivo. Ht. 23 o/o Hb. 7.8 g. o/o. Se inició disminución progresiva de la dexametasona.

Su condición siguió sin alteraciones significativas por 5 días.

El día 19 de su internamiento, persistían picos febriles de 39°C, así como inflamación del muslo y cadera. TA-120/60; FC-104'. Estaba dispnéico aunque con pulmones claros, marcada distensión abdominal. Orina purulenta.

Al día siguiente su presión arterial bajó a 90/60, FR-24', su piel estaba caliente, sudoroso, en zona de venodisección se hallaron signos de infección, Ht 13 o/o, Hb, 5.8 g., GB 7200 (N-60 o/o L-38 o/o E 2 o/o). Se usó metaraminol IV, se continúa tratamiento a base de Penicilina cristali-

na 5,000,000 u. IV cada 4 horas, gentamicina 40 mg IM cada 12 horas y se transfundió al paciente sangre fresca. Horas más tarde hizo melena abundante.

Día 21 de internamiento: las evacuaciones sanguinolentas con coágulos persistían, apareció inflamación en la rodilla derecha, persistía el edema del brazo izquierdo y de la región coxofemoral. Sus pupilas estaban simétricas normoreactivas, pulmones claros, abdomen con peristalsis, doloroso a la palpación, se quejaba de dolor abdominal difuso, las escaras glúteas no demostraban mejoría. Radiografías del tórax, pelvis y extremidades no evidenciaron patología, Ht 12. o/o; Hb, 4.9 g.; G.B. 18,500 (N-72 o/o L-28 o/o); TA-90/50, FC-120'; R-28'. Su estado general era precario.

Al siguiente día temprano el paciente falleció.

### DISCUSION CLINICA:

**Dr. José Horacio Ornes Arzeno.**

**Jefe del Servicio de Medicina Interna, Hospital Dr. Salvador B. Gautier.**

**Profesor de Medicina, Universidad Nacional Pedro Henríquez Ureña (UNPHU).**

Este es un caso sin lugar a dudas raro que se sale de lo común, que un paciente relativamente joven sin antecedentes anteriores patológicos según el protocolo, luego de un trauma ligero presente problemas, interpretados como una virosis, que se van haciendo cada vez más torpidos, con coagulación intravascular diseminada (CID) sangramiento gastrointestinal y hemocultivo positivo, sin descenso significativo del Ht y hemoglobina en los primeros días, que hicieran sospechar en una ruptura de hígado o bazo.

Había una elevación de glóbulos blancos con un aumento de neutrófilos y uno de los resultados que llaman la atención es el de glóbulos blancos 37,750, mielocitos 2 o/o, metamelocitos 11 o/o, bandas 60 o/o, segmentados 20 o/o, linfocitos 7 o/o, otro conteo de glóbulos blancos reporta 42,600 y una serie de variaciones en el diferencial. Me gustaría saber la opinión de hematología sobre si encontraron glóbulos blancos anormales, porque todo paciente que con trauma ligero curse tan torpidamente siempre hay que pensar, sospechar, en una Leucemia.

Ahora bien, cuando uno trata de asimilar este protocolo, una serie de elementos y circunstancias hacen pensar que este paciente tenía algún problema original y que el traumatismo desencadenara la secuencia de eventos que se produjeron en un período de 20 ó 23 días hasta llevarlo a la muerte.

Luego del trauma el hematoma y la hematuria podrían explicarse, pero generalmente en una persona normal el hematoma se recoge y la hematuria desaparece. Este paciente, por el contrario, en los primeros días de su hospitalización con un hematócrito en 47 o/o y con un conteo de glóbulos blancos en 15,500 fue encontrado en shock



¿Estaba quizás deshidratado? ¿Tenía dolor abdominal? ésto último fue una manifestación bastante constante desde su llegada.

Su glicemia era de 43, suponiendo que ésto fuera correcto, ¿Hizo realmente a ese nivel de glucosa en sangre lo que después repitió y pensaron que fue una insuficiencia suprarrenal aguda? ¿Porqué iba ese paciente a hacer una insuficiencia suprarrenal aguda a menos que no tuviera ya la sepsis o una enfermedad que estaba incubándose y que fuera desencadenada por el traumatismo y éso explicara el sangrado persistente que hubo? ¿Qué estaba pasando previamente en este paciente para que se infectara tan fácilmente? ¿Qué estaba pasando al paciente con una glicemia en 205, aunque estuviera recibiendo infusiones de Dextrosa IV, en pacientes normales la glicemia no sube a más de 140 ó 160 mg. secundaria al uso de glucosa endovenosa.

El paciente hizo manifestaciones de insuficiencia renal y se le puso una sonda vesical, lo que produjo infección secundaria. Manifestó trastornos de la conciencia y se le administraron esteroides, pensando que había una insuficiencia suprarrenal aguda. El paciente tiene hemorragia de vías digestivas altas, con hematemesis y melena, prosigue la insuficiencia suprarrenal, las manifestaciones de sepsis y en los períodos finales hace un cuadro de coagulación intravascular diseminada; finalmente en los últimos días de vida tiene hipoprotrombinemia, disminución del hematócrito a 16 y la hemoglobina a 5.8 g.

Como enfermedad sistémica subyacente tendríamos que pensar en una de tipo colágeno que pueda producir manifestaciones de vasculitis con trombosis vasculares múltiples, produciendo embolias trombóticas; la enfermedad que más frecuentemente hace eso en hombres sería la poliarteritis. Este paciente no tiene un rasgo de poliarteritis que casi nunca falta que es la hipertensión arterial; la mayor parte de los pacientes que tienen poliarteritis de la llamada antiguamente periarteritis nudosa (que se le cambio el nombre debido a que los nódulos que se forman aparecen en un escaso porcentaje de un 8 a un 12 o/o) tienen hipertensión arterial y manifestaciones clínicas en su historia pasada.

Otras enfermedades del colágeno más raras serían la polimiositis, la esclerosis sistémica progresiva o la misma artritis reumatoide.

De manera que la incertidumbre y lo desconocido en este paciente es, si realmente tenía un problema previo de discrasia sanguínea o de una enfermedad sistémica latente, pensamos del colágeno y que debido a ésto hiciera una evolución desfavorable con sepsis, embolias múltiples, hemorragias digestivas que le produjeron anemia marcada, insuficiencia renal, posible insuficiencia suprarrenal, y un síndrome de coagulación intravascular diseminada que finalmente lo llevaran a la muerte.

—Dr. Kourie. Quería preguntarte, no recuerdo bien si el protocolo señala la utilización de antibióticos de amplio espectro?

—Dr. Ornes. Sí, al paciente le dieron Cloranfenicol, Gentamicina y Penicilina.

—Dr. Kourie. La otra cosa que te quería preguntar es: aparte de la discrasia sanguínea, que otra cosa pudo haber

condicionado los problemas de Protombina en este caso.

—Dr. Ornes. Las enfermedades que producen destrucción del parenquima hepático, pueden conllevar a la producción de fenómenos hemorrágicos por déficit de producción de protombina y dentro de eso se incluyen los procesos neoplásicos primarios o metastásicos del hígado, los procesos tóxicos agudos que lo afecten como la antiguamente llamada atrofia amarilla que hoy en día se denomina hepatitis agresiva fulminante y otros procesos que afectan su parenquima difusamente.

Habría que agregarle al paciente la falcemia que nunca falta. Si específicamente hubiéramos sabido que el paciente era de raza negra, dentro del grupo de enfermedades generalizadas; sistémicas, que conllevan a la producción de fenómenos trombóticos múltiples, pues se hubiera tenido que mencionar la falcemia, a pesar de que el paciente no tiene historia, pero podría ser un heterocigótico que es el que tiene el rasgo y puede vivir largos años asintomático.

## REPORTE ANATOMOPATOLOGICO

Dr. Michel Kourie

Patólogo Hospital Salvador B. Gautier, Santo Domingo.  
Profesor de Patología Escuela de Medicina UNPHU

Voy a leerles los hallazgos histopatológicos que encontramos en el paciente.

Esta es una de las personas que yo he encontrado con

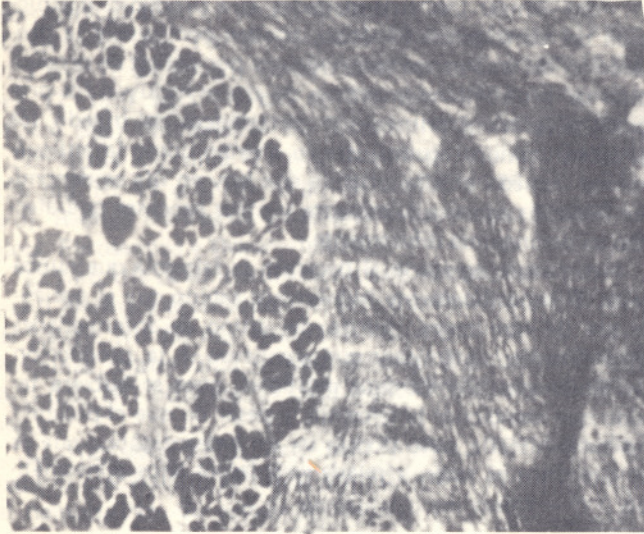


**FIGURA No.1:**  
Microfotografía del intestino grueso con Colitis Pseudomembranosa estafilocócica. H. & E. 45x.

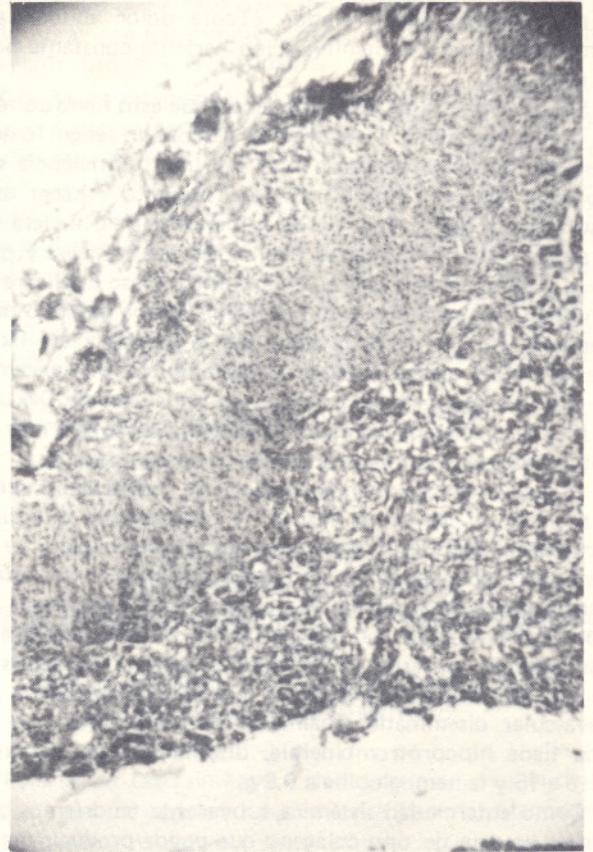
más lesiones. Es toda una enciclopedia de patología.

1.— Anemia Falciforme en crisis, con microembolismo y

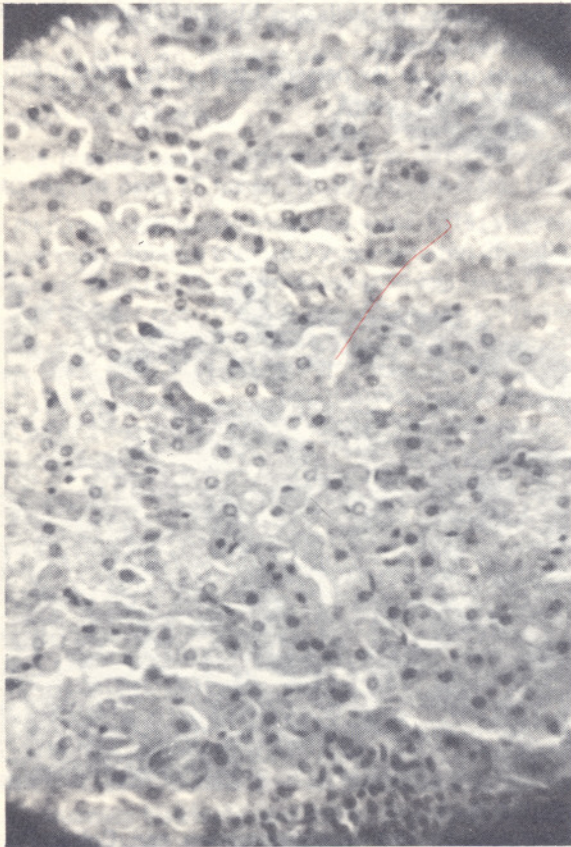




**FIGURA No.2:**  
Aspecto histopatológico del páncreas con Pancreatitis Crónica esclerosante. H. & E. 100x.



**FIGURA No.4:**  
Aspecto histológico de suprarenal con severa congestión y focos hemorrágicos. Microembolismo falcémico. H. & E. 45x.



**FIGURA No.3:**  
Microfotografía del hígado con severa congestión centro-sinusoidal. H. & E. 45x.

hemosiderosis generalizada a todos los órganos.

2.— Septicemia a estafilococo aureus.

3.— Colitis pseudomembranosa estafilocócica con áreas de necrosis. Hice mención de los antibióticos de amplio espectro porque precisamente cuando se administran estos antibióticos se destruye el equilibrio de la flora intestinal y con un estafilococo circulando en la sangre pues fácilmente prende a nivel de la mucosa del colon y se produce este

4.— Pancreatitis crónica con marcada esclerosis.

5.— Apendicitis aguda con periapendicitis.

Este es un hallazgo que yo realmente no pude entenderlo bien, pero estaba presente y para nosotros es muy tipo de lesión, que es sumamente grave, porque lo más probable es que produzca perforaciones intestinales aunque en este caso no las había todavía.

sencillo hacer el diagnóstico de apendicitis como ustedes obviamente sabrán.

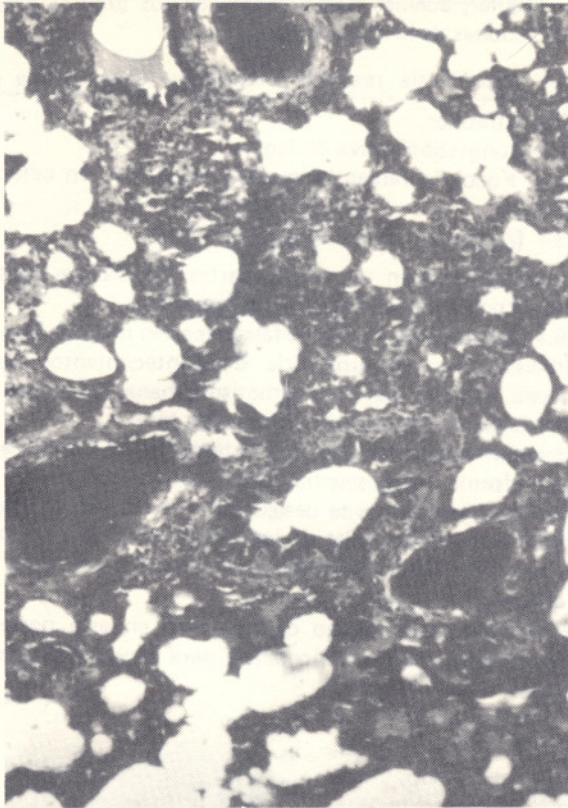
6.— Hepatitis crónica reactiva y congestión activa del hígado.

7.— Congestión y hemorragia focal en las suprarenales.

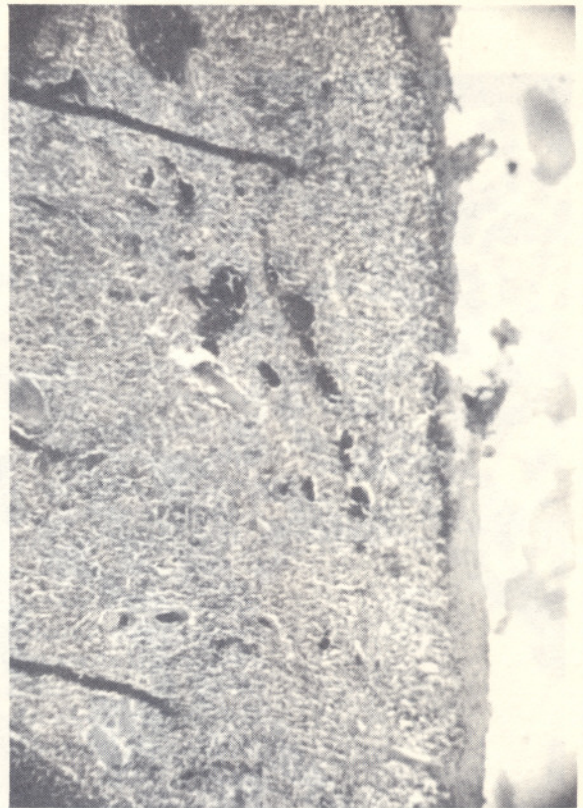
8.— Pneumonitis intersticial con congestión y edema agudo terminal del pulmón.

9.— Hemorragias focales renales y degeneración hidró-

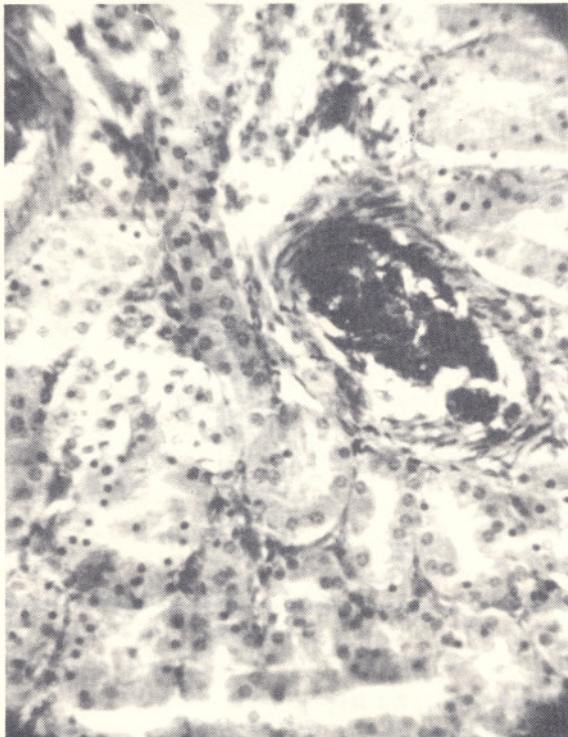




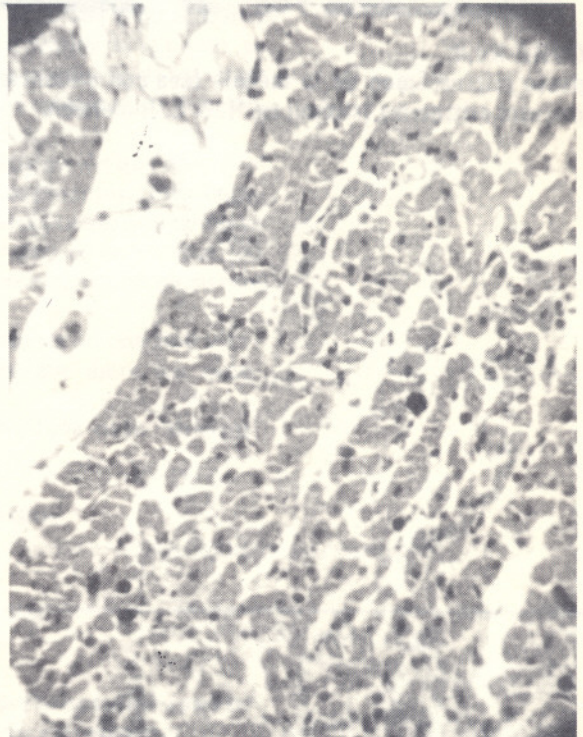
**FIGURA No.5:**  
Microfotografía del pulmón con congestión y edema agudo.  
Microembolismo falcémico. H. & E. 45x.



**FIGURA No.7:**  
Microfotografía del Bazo con congestión marcada y mi-  
croembolismo falcémico. H. & E. 45x.

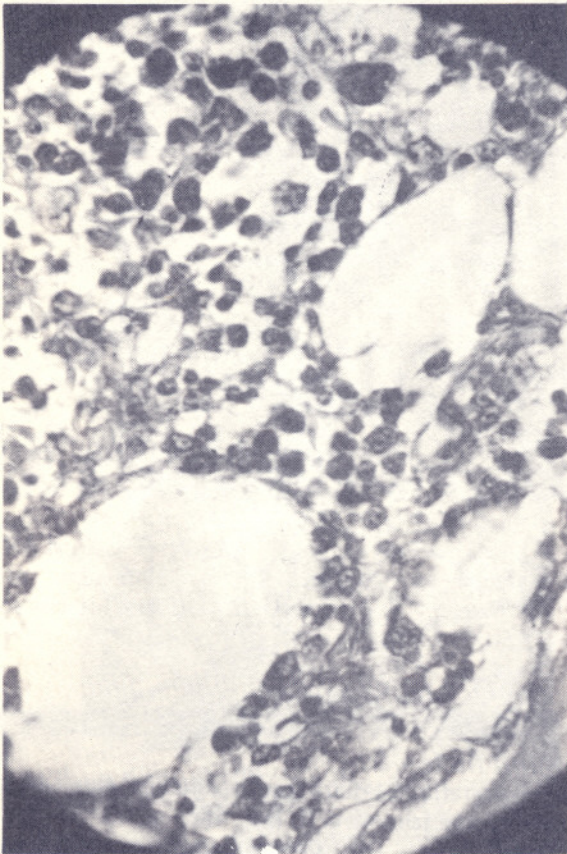


**FIGURA No.6:**  
Aspecto histológico del riñón con degeneración tubular y  
microembolismo falcémico. H. & E. 45x.



**FIGURA No.8:**  
Aspecto histopatológico del miocardio con miocardosis  
isquémica. H. & E. 45x.





**FIGURA No.9:**  
Aspecto microscópico de la médula ósea con presencia de numerosos eritrocitos falcémicos. H. & E. Inmersión.

pica tubular; además había dentro de los túbulos presencia de tapones de hemoglobinuria.

- 10.— Hiperplasia reactiva inespecífica generalizada en ganglios linfáticos.
- 11.— Congestión activa esplénica.
- 12.— Foco de reblandecimiento isquémico en cerebro y cerebelo.
- 13.— Miocardosis isquémica.
- 14.— Inflamación de piel y partes blandas de muslo, cadera y rodilla derecha con una escara sacra.
- 15.— Infiltración de células falcémicas en médula ósea.

En este caso, hay una serie de acontecimientos que se producen después de un traumatismo banal, sencillamente porque es un individuo que viene con taras.

El paciente seguramente era heterocigótico para la anemia falciforme, pero muchas veces esos pacientes en determinadas condiciones se desajustan y entran en crisis violentas muy parecidas a las de los homocigóticos. Ya hemos tenido muchas experiencias de ese tipo en este país y en este hospital.

El proceso septicémico que prendió en este paciente también fue de mucha importancia para producir el desenlace fatal.