

## CONFERENCIA CLINICO-PATOLOGICA

Extraída del New England Journal of Medicine, Vol. 304,  
pág. 216, 1981.

Traducción y resumen hechos por:

Julio M. Rodríguez

### SINTOMA DE PRESENTACION:

Una mujer de 26 años primigravida, fue traída al hospital con sangramiento gastrointestinal masivo e ictericia.

### HISTORIA DE LA ENFERMEDAD ACTUAL

Esta paciente estuvo bien hasta dos semanas y media antes del internamiento cuando se le produjeron síntomas de infección del aparato respiratorio alto, que fueron seguidas por dolor de cabeza, anorexia, náuseas y vómitos, consultó un médico quien le recetó Amoxicilina, tomó dos dosis pero continuaron los vómitos, fue llevada a un hospital donde se le administraron flúidos endovenosos, pero continuó vomitando y le apareció ictericia.

Tiempo de protrombina fue 19 segundos con un control de 13, la Bilirrubina total fue de 7.8 mg. o/o, la SGOT fue de 248 u., la SGPT 273 u. y la Fosfatasa alcalina 625 u. Un estudio de ultrasonido abdominal mostró que no había evidencias de cálculos en las vesícula o dilatación de los conductos biliares. Se le inyectó Vitamina K diariamente, pero el tiempo de protrombina se prolongó a 22 segundos con un control de 13. La paciente entonces comenzó a tener dolores de parto comenzó a vomitar un material como borra de café y fue trasladada a este hospital.

#### Historia pasada.

La paciente trabajaba como secretaria, tomaba pequeñas cantidades de cerveza, consumía una dieta balanceada y había aumentado 7.7 kilos durante su embarazo, su madre había sufrido una colecistectomía. Tenía dos hermanas de 18 y 27 años respectivamente. No había historia de ingestión de Tetraciclina, Acetaminofén o Fenotiazinas; la paciente no había tenido escalofríos, fiebres, erupciones, artralgias, infecciones del aparato urinario, hipertensión, edemas, exposición a personas con ictericia o a toxinas hepáticas, no había historia familiar de ictericia durante el embarazo.

#### Examen físico.

Paciente marcadamente icterica y sin embargo parecía moderadamente enferma.

Signos vitales, P/A 130/70 mm. de Hg. pulso 90 por minuto, respiraciones 20 por minuto y temperatura 36.9°C. En la piel tenía dos arañas telangiectásicas que se observaban en la parte superior del tronco y una en una mano, no tenía erupción, petequias, equimosis, edema periférico o linfadenopatías. Corazón y pulmones estaban normales.

Examen del abdomen reveló un útero firme y palpable 2 cm. debajo del apéndice xifoides, el borde del hígado fue percutado a nivel costal derecho y no era doloroso. Tenía hematomas en los labios mayores y grandes coágulos salían por la vagina. Un tacto rectal demostró que tenía heces impactadas, el examen neurológico fue negativo, no había asterixis.

#### Datos de laboratorio.

La orina fue + positiva para proteínas, densidad de 1013, examen de sedimento 30 glóbulos rojos por campo. Hemograma; hematócrito 41.5 o/o, glóbulos blancos 13,400, 72 o/o neutrófilos, 1 o/o bandas, 15 o/o linfocitos, 1 o/o eosinófilos y 1 metamielocito. Al extendido se encontraron ocasionalmente cuerpos de Howell-Jolly y habían células crenadas y en forma de lágrimas.

Conteo de plaquetas 112,000, tiempo de protrombina 16.4 seg. con un control de 11.1 seg. el tiempo parcial de trombo-plastina 51.5 seg., examen de materia fecales para sangre oculta, positivo 1+, nitrógeno uréico 30 mg. o/o, creatinina 3.9 mg. o/o, glucosa 35 mg. o/o, calcio 9.3 mg. o/o, ácido úrico 10 mg. o/o, bilirrubina directa 10.5 mg. o/o, bilirrubina total 16.3 mg. o/o, fibrinógeno 100 mg. o/o, amonía 126 ug. o/o, y proteína total 6.7 g. o/o (albúmina 2.7 g. y globulina 4.0g.), sodio 133. mmol., potasio 3.4, cloro 93 y dióxido de carbono 20mmol./L. SGOT 74 u./ml. deshidrogenasa láctica 365 u/ml. creatinina fosfoquinasa 22 m u/ml. amilasa 2 u/ml., fosfatasa alcalina 211 U. I/L.

Una prueba para productos de desdoblamiento de la fibri-



na positiva a título de 1 en 32. Pruebas para antígenos B de superficie y anticuerpos fueron negativas. Una radiografía del tórax fue normal. En una prueba de orina el sodio fue 2 mmol, el potasio 44 y la osmolaridad 316 mmol/L, un cultivo de orina y dos cultivos de sangre fueron negativos. A la paciente se le administraron infusiones de glucosa concentrada y plasma fresco.

6 horas después de llegar al hospital dió a luz un niño por vía vaginal, la placenta fue expulsada poco después completamente.

Se obtuvieron muestras para cultivos de sangre y orina, y se le administró a la paciente una terapia con anti-ácidos, lactulosa, cimetidina, heparina, cloranfenicol, penicilina y glucosa concentrada. Sangre y coágulos continuaron saliendo por la vagina y se presentó asterixis, el hematócrito cayó a 19.7 o/o y el conteo de plaquetas a 33 mil. Durante las primeras 24 horas en el hospital el volumen de orina fue de 693 ml. y las pérdidas vaginales de sangre estimadas en 5,100 ml. Transfusiones de paquetes celulares, plasma fresco y plaquetas fueron administradas.

Al segundo día de hospitalización las contracciones uterinas ocurrían cada hora con la expulsión de aproximadamente 800 cc. de sangre en cada oportunidad. La paciente estaba alerta excepto por períodos intermitentes de orientación que mejoraban después de infusión de glucosa concentrada, el volumen urinario era de aproximadamente 50 ml/h. y permaneció a ese nivel o por encima en los días subsiguientes, la temperatura se elevó a 38.1°C. el hematócrito fue 29.7 o/o, glóbulos blancos 9,400 y las plaquetas 108 mil. Tiempo de protrombina 15.4 seg. con un control de 11.8. El tiempo parcial de tromboplastina fue de 58.6 seg., el nitrógeno uréico 27 mg. o/o, la creatinina 3.5 mg., la glucosa 164 mg. y las proteínas 3.5 g., (albúmina 1.8 y globulina 1.7 g. o/o), SGOT 19 u/ml. y la LDH 206 u/ml., Vit. K, paquetes de glóbulos rojos, plasma fresco, plaquetas y crioprecipitados fueron administrados. La heparina fue suspendida.

Al tercer día la paciente continuó igual, se le hizo dilatación y curetaje, el útero estaba atónico y contenía algunos coágulos no se encontraron productos retenidos de la concepción. Esa noche la temperatura subió a 40°C. la paciente continuó vomitando un material que daba positivo para sangre oculta, aunque el sangramiento vaginal disminuyó, luego del curetaje. Radiografía del tórax, normal de nuevo. Se suspendió la Penicilina y se continuó la paciente con oxacilina, Cloranfenicol y Tobramicina. La paciente mejoró durante los próximos días, su sangramiento vaginal disminuyó y su niño que estaba progresando bien la visitó.

Permaneció estable unos días pero el 9no. de su internamiento sufrió una recaída, tornándose confusa y agitada y vomitando sangre fresca, la temperatura era de 38.6°C. se observaron petequias en los brazos, se inició una terapia con Gentamicina y Clindamicina y se pasó un tubo nasogástrico blando por donde se administraban antiácidos cada hora; el sangramiento gastrointestinal se tornó masivo y el hematócrito bajó a 17 o/o; se introdujo un tubo endotraqueal y bajo anestesia ligera, se le hizo una angiografía percutánea selectiva a través de la arteria celíaca gastroduodenal y gástrica izquierda, no se encontró sitio de sangramiento, se hizo una infusión con vasopresina a la arteria gástrica izquierda y se produjo una marcada disminución en la pérdida de sangre.

Al día siguiente la paciente estaba estuporosa y requie-

ría ventilación asistida. Se encontró moteado de la piel extensamente distribuido y se suspendió la Vasopresina, inmediatamente la hemorragia gastrointestinal alta se tornó masiva y la presión arterial cayó a 80 mmHg. la sistólica. Apareció sangramiento en todos los sitios de inyecciones en la piel, una radiografía del tórax mostró ahora una opacidad homogénea, difusa a través de ambos pulmones, se volvió de nuevo a infundir la vasopresina, sin embargo el sangramiento masivo difuso gastro-intestinal continuó y la paciente murió el día 11 de su internamiento.

## DISCUSION CLINICA

Estamos ante una enfermedad catastrófica en el 3er. Trimestre del embarazo, después de una preñez sin complicaciones en una mujer joven, presumiblemente sana. Después de una infección respiratoria alta como síndrome prodrómico, de un dolor de cabeza de importancia incierta, apareció anorexia, náuseas con vómitos, ictericia, insuficiencia hepática, hipoglicemia severa, sangramiento gastro-intestinal recurrente masivo, coagulación intravascular diseminada e insuficiencia renal.

El nacimiento espontáneo de un niño vivo no afectó favorablemente el curso de la enfermedad, la cual estaba señalada por fiebre persistente; apareció trombocitopenia severa, hemorragia gastrointestinal masiva, efectos de la vasopresina, hipotensión severa, y el síndrome de distres respiratorio del adulto actuando en conjunto además de una posible sepsis fueron las causas inmediatas de muerte.

Se informó que después de muerta la paciente se recibieron cultivos positivos de orina y sangre para klebsiella, resistente a la Gentamicina, Tobramicina y Cloranfenicol. En el 8vo. día de su internamiento los antibióticos fueron suspendidos y entonces estos cultivos resultaron positivos, aunque sus resultados vinieron a estar disponibles muy tarde.

Vamos a considerar algunos cuadros catastróficos que pueden ocurrir en un embarazo y producir un cuadro clínico parecido al que se ha descrito en este caso.

La toxemia no aparenta ser el problema en vista de que la señora no tenía hipertensión, proteinuria y edema en el curso de su embarazo.

El síndrome urémico hemolítico que puede verse ocasionalmente en adultos, así como la poliarteritis nudosa y otro tipo de vasculitis que podrían dar una insuficiencia hepática fulminante en ocasiones, también van a ser descartados por no ajustarse al cuadro de la paciente.

En algunas partes del mundo hepatitis viral aguda particularmente en el 3er. trimestre del embarazo está asociada con una frecuencia alta de insuficiencia hepática fulminante y un riesgo aumentado de nacimientos prematuros; estas asociaciones son raras en U.S.A.

La mayoría de los episodios de hepatitis durante el embarazo son benignos y éste continúa sin problemas. A pesar de los síntomas respiratorios prodrómicos y la presencia de una insuficiencia hepática fulminante yo voy a descartar la hepatitis viral aguda como causa de su problema; el aumento de las transaminasas fue ligero y rápidamente cayeron a niveles normales.

Otra consideración posible es el desorden hepático más serio que puede ocurrir en mujeres embarazadas simula una hepatitis viral fulminante clínicamente, pero difiere de ella



en la naturaleza histopatológica. Este desorden primeramente descrito por Stander y Caddem en 1934 es ahora llamada degeneración grasa aguda del embarazo.

En 1940 Sheeham coleccionó un número de estos casos y la identificó como una entidad distinta que llamó atrofia aguda amarilla obstétrica.

Esta es una enfermedad rara, menos de 100 casos han sido reportados, afecta primariamente primigravidas y no ocurre si la paciente sobrevive. La enfermedad comienza normalmente en el 3er. trimestre del embarazo con dolor de cabeza, dolor epigástrico y abdominal, náuseas, vómitos y hematemesis prominente; la fiebre es rara al comienzo.

Este caso cae dentro de la sintomatología descrita por Sheeham incluyendo la muerte en los próximos 15 días; las mujeres que sobreviven tienen biopsia hepáticas normales y los niños que nacen vivos y sobreviven no se afectan, si existiera alguna duda con el diagnóstico en este caso se debía haber hecho una tomografía axial computarizada del hígado la cual hubiera demostrado una atenuación o porción de atenuación baja como ocurre en todos los tipos de hígado graso y esto hubiera sido posible demostrarlo en esta paciente. Me parece que el patólogo mostrará un hígado pálido en el cual los hepatocitos están llenos de vacuolas múltiples pequeñas, los llamados cambios microvesiculares y que tendrán un núcleo central; tinciones para lípidos de tejidos tomados hace poco tiempo indicarían que las vacuolas tienen un contenido grande de triglicéridos, también se han identificado ácidos grasos libres en el hígado.

La causa del cuadro de degeneración grasa aguda del hígado en el embarazo es un enigma, un cuadro similar se ha producido con la administración intravenosa de grandes dosis de tetraciclina en mujeres embarazadas, pero la ocurrencia de este cuadro en mujeres que no están embarazadas sugiere que los dos síndromes son diferentes aunque tengan características clínicas y patológicas similares.

La ausencia de datos de que la enfermedad sea familiar y los reportes que hay de embarazos normales subsecuentes en las mujeres que sobreviven son evidencias contrarias a que es un problema genético o que es un defecto metabólico.

El síndrome de Reye es otro desorden que comparte muchas de las características con la degeneración grasa aguda del hígado del embarazo. Está caracterizado por un cuadro prodromico viral, seguido de vómitos, encefalopatía y ocasionalmente insuficiencia renal y coagulación intravascular diseminada, así como varios de los síntomas que presentó esta mujer. Sin embargo que la enfermedad ocurriera a los 26 años sería raro aunque no está limitada a pacientes de edad pediátrica; en esta enfermedad así como en la degeneración grasa aguda del embarazo hay acumulaciones de triglicéridos en el hígado y tejidos extrahepáticos, ambos desórdenes están caracterizados por evidencia de daño hepático, encefalopatías, niveles elevados de amonía y actividad reducida de las enzimas hepáticas mitocondricas encargadas del ciclo de la urea y las lesiones son iguales histológicamente; estudios recientes ultraestructurales han indicado un patrón similar en las alteraciones de mitocondrias. Sin embargo si el síndrome de Reye ocurriera incidentalmente en un embarazo uno puede anticiparlo distribuido en cada trimestre en vez de limitarse al 3er. trimestre, también el grado de ictericia en esta paciente sería extremo para un caso de síndrome de Reye, por tanto yo lo voy a descartar como diagnóstico en este caso.

La coagulación intravascular diseminada de esta paciente la voy a asociar a la presencia de septicemia y la trombocitopenia, además del cuadro de coagulación intravascular diseminada, puede deberse, a que cuando se produce un cuadro de insuficiencia hepática fulminante, puede asociarse esto a un defecto adquirido en las plaquetas, caracterizado por anomalías ultraestructurales, las cuales producen defectos en su agregación, tanto con el ADP como con el colágeno.

El cuadro del síndrome del distress respiratorio del adulto, esto es, fallo respiratorio debido a un edema pulmonar de origen extracardiaco, lo cual yo asumo estuvo presente terminalmente en esta paciente ha sido asociado con cuadros de insuficiencia hepática fulminante en aproximadamente la tercera parte de los pacientes incluyendo aquellos que tienen la degeneración grasa del hígado del embarazo.

El pronóstico tan malo de la enfermedad así como su rareza han frustrado la aparición de una terapia efectiva, de estudios epidemiológicos y la investigación de su causa. Excepto por que se reconoce que está asociado con la administración endovenosa de Tetraciclina, ha habido poco progreso en este desorden en las últimas cuatro décadas desde que fuera descrito por primera vez por Sheeham.

#### Diagnóstico clínico:

Degeneración grasa aguda del hígado del embarazo.

#### DISCUSION ANATOMOPATOLOGICA:

En la autopsia el sangramiento gastro-intestinal se encontró originado en el estómago donde la mucosa presentaba numerosas erosiones característica de la llamada gastritis erosiva, este nombre es cuestionable ya que su patogénesis se comprende muy mal y hay poca evidencia morfológica de inflamación, también se encontró una bronconeumonía aguda y una cistitis aguda, y los cultivos post-mortem de pulmones, vejiga y sangre resultaron positivos para Klebsiella. Tanto los pulmones como la vejiga podían haber sido el origen de la sepsis.

El único otro sitio de sangramiento interno fue el retroperitoneo en el tejido alrededor del páncreas y también dentro del páncreas aunque no había pancreatitis. El hallazgo de la hemorragia en este sitio es interesante ya que la pancreatitis

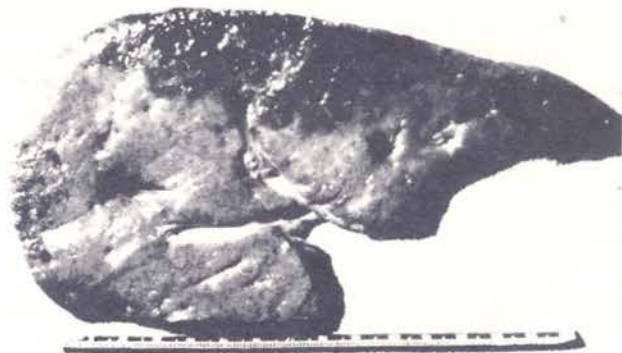
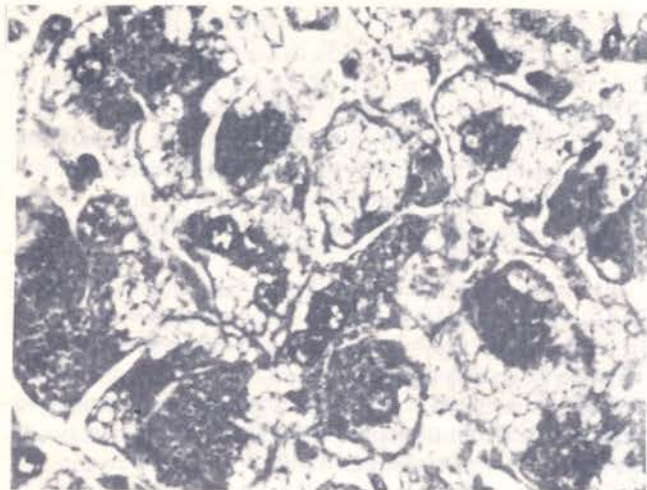


Fig. No.1:

Corte del hígado mostrando superficie pálida y ligeramente edematizada. Las partes oscuras son infartos.





**Fig. No.2:**  
Hepatocitos edematizados con vacuolas pequeñas de lípidos (X 375). Los núcleos no están desplazados.

ha sido reportada en muchos pacientes con hígado graso del embarazo y en pocos de hepatitis viral fulminante en los cuales frecuentemente hay una tendencia severa hemorrágica. Quizás la pancreatitis en estos casos es desatada por sangramiento espontáneo en el área pancreática.

Como era de esperarse el hígado estaba difusamente degenerado en grasa. (Fig.No.1). Pesó un poquito sobre 2kg. Esta pequeña hipertrofia contrasta con la disminución en peso que ha caracterizado los hígados de la mayoría de los casos de degeneración grasa aguda del embarazo; parte de la razón para la ganancia en peso en este caso puede haber sido la presencia de infartos hinchados, subcapsulares en el lóbulo derecho resultado de las infusiones pre-terminales de vasopresina; estos infartos no fueron lo bastante grande para contribuir mucho al fallo hepático.

El examen microscópico (Fig.No.2) reveló cambios degenerativos de grasa microvesiculares, la característica anatomopatológica de la enfermedad. Las células hepáticas afectadas tenían un núcleo central con nucleolos prominentes como se ha observado en otros casos, el citoplasma estaba hinchado y parcial o totalmente lleno de vesículas claras, pequeñas, las cuales con una tinción apropiada probaron que contenían lípidos; también había colestasia en los canalículos biliares y en las células hepáticas afectadas.

Los cambios grasos no estaban completamente desarrollados como ha sido en la mayoría de los casos reportados en los cuales las vacuolas han llenado completamente el hígado

excepto por algunas áreas periportales. Esta diferencia así como la ausencia de encogimiento del hígado sugiere que la lesión era más ligera en este caso o que la grasa había comenzado a desaparecer al tiempo que la paciente sucumbió de la hemorragia recurrente y la sepsis.

El riesgo de sangramiento abdominal ha prevenido que se hagan biopsias durante las fases agudas en la mayoría de los pacientes con esta enfermedad y no hay datos para correlacionarla con el curso clínico, sin embargo biopsias durante el período de recuperación han mostrado como la grasa desaparece progresivamente de las áreas periportales hacia la zona central, en contraste con la distribución en grupos de la grasa en este caso. El número de casos reportado con biopsia sin embargo es muy pequeño para distinguir entre un caso con una lesión benigna o un caso que se esté recuperando y de nuevo señalamos la necesidad para estudiar todos los pacientes afectados en el futuro con esta enfermedad de manera sistemática.

El resto de los hallazgos a la autopsia fueron de poca importancia a no ser la ausencia de edema cerebral o de deposición de lípidos en los túbulos renales sugiriendo de nuevo que la enfermedad era menos severa o que se iniciaba una fase de recuperación. En cuanto al síndrome de Reye los cambios hepáticos son similares pero el edema cerebral es un hallazgo constante, así como los depósitos de grasa en el miocardio y la pancreatitis no ha sido asociado con él.

Clínicamente el síndrome de Reye sigue con frecuencia a infecciones, la ictericia es menos severa, la hipoglicemia es frecuente y grande, la leucocitosis es menos común y el recuperación en los casos que no son fatales es más rápido que en los casos de degeneración aguda grasa del hígado del embarazo.

La placenta en este caso estaba normal.

Finalmente debemos decir que se ha sugerido que pacientes con la degeneración grasa aguda del embarazo debieran ser sometidos a operación cesárea para terminar el embarazo tan pronto como se identifica la enfermedad. Sin embargo la eficacia de esta medida no ha sido demostrada; en esta paciente la cesárea no se consideró, ya que llegó al hospital en trabajo de parto y dió a luz poca horas después, además su coagulopatía no podía haberse corregido a tiempo para hacer la operación de manera segura.

#### Diagnóstico Anatomopatológico.

- 1.— Degeneración grasa aguda del hígado del embarazo.
- 2.— Gastritis erosiva.
- 3.— Infartos hepáticos probablemente producidos por la administración de vasopresina.
- 4.— Bronconeumonía y cistitis producida por Klebsiella.