

## RETINOPATIA DIABETICA:

### ESTUDIO DE 150 CASOS EN EL HOSPITAL DR. SALVADOR B. GAUTIER (Marzo 83-Marzo 84)

\* Dra. Marisol Añil Vargas

\*\* Dr. Sigfrido A. Ruiz Burgos

#### INTRODUCCION

La diabetes mellitus es un trastorno metabólico complejo que afecta los pequeños vasos sanguíneos, ocasionando a menudo un daño generalizado a diversos tejidos, incluyendo los ojos.

Las complicaciones oculares de la diabetes no sólo dependen del metabolismo alterado de los carbohidratos, sino también de un conjunto de factores aún indefinidos que pueden presentarse antes de que hayan datos de glucosuria, hiperglicemia, poliuria o polidipsia. Estas complicaciones oculares se presentan casi después de 20 años del inicio de la enfermedad, aunque haya un control metabólico adecuado.

La retinopatía es la complicación más incapacitante de la diabetes, y en países desarrollados, es la causa más común de ceguera en individuos menores de 65 años. La frecuencia y la gravedad de la retinopatía aumenta con la duración de la enfermedad, siendo peor si ésta fue mal controlada en los primeros años posteriores a su aparición.

La Retinopatía Diabética puede dividirse en dos grandes grupos:

- 1) Retinopatía Diabética no proliferante
- 2) Retinopatía Diabética proliferante.

En la no proliferante el primer cambio histológico es la pérdida de las células murales y el engrosamiento de las paredes de los capilares retinianos. Esto se manifiesta clínicamente como un escurrimiento de líquido, con engrosamiento

focal o difuso y opacificaciones de la retina. Los depósitos amarillos (exudados duros) se acumulan donde se reabsorbe el líquido. Hay gemación abortiva intrarretiniana de numerosos capilares (microaneurismas). Los capilares rotos provocan pequeñas hemorragias intrarretinianas. Los microinfartos de las capas de fibras nerviosas se parecen a copos de algodón (exudados algodonosos). Las venas retinianas pueden aparecer dilatadas irregularmente, debido al edema, o pueden duplicarse por derivaciones anómalas.

En la retinopatía diabética proliferativa aparecen nuevos vasos en el disco óptico o en la periferia de la retina. En la mayoría de los casos la agudeza visual permanece buena hasta que hay una hemorragia vítrea, la cual puede ser masiva, aunque suele ser pequeña, resorbiéndose en pocos días o semanas. Este tipo de retinopatía ocurre predominantemente en diabéticos juveniles, y los vasos nuevos están siempre asociados a grandes áreas sin perfusión. Las lesiones preproliferantes, es decir, las que indican que hay probabilidad de que se formen nuevos vasos en el futuro inmediato, indican siempre una retina no perfundida.

Cuando se desarrollan nuevos vasos el pronóstico depende de la ubicación de éstos en la retina; es considerablemente mejor cuando nacen en la periferia que cuando lo hacen en el disco óptico.

**MACULOPATIA.** Es una condición en la que hay pérdida de la visión por edema de la mácula o por la presencia de placas de exudados duros sobre la misma. El edema se asocia generalmente a exudados duros, microaneurismas y hemorragias. Las lesiones retinianas que indican que la retinopatía moderada puede avanzar hacia una maculopatía en un futuro cercano, son: la formación de anillos de exudados, las placas de exudados duros y el deterioro de la visión, incluso en pacientes con visión previamente buena y sin cambios aparentes en el grado de su retinopatía.

(\*)Residente segundo año de oftalmología, Hospital Dr. Salvador B. Gautier, Santo Domingo, R.D.

(\*\*)Residente segundo año de medicina interna, Hospital Dr. Salvador B. Gautier, Santo Domingo, R.D.

Tabla No. I  
DESCRIPCION DE LOS CASOS


CASO No.	(AÑOS) EDAD	SEXO	(AÑOS) TIEMPO DE EVOLUCION	TRATAMIENTO ACTUAL	GRADO DE RETINOPATIA	CATARATAS
1	55	F	10	H.O.	II	NO
2	44	M	20	H.O.	II	SI
3	47	M	5	H.O.	IV N.P.	SI
4	60	M	8	H.O.	IV Prolif.	SI
5	55	F	17	H.O.	IV Prolif.	SI
6	67	M	18	H.O.	IV Prolif.	SI
7	59	M	2	H.O.	I	NO
8	57	M	20	H.O.	III	NO
9	71	F	20	H.O.	III	SI
10	50	M	15	H.O.	II	SI
11	46	F	8	H.O.	III	SI
12	69	F	8	H.O.	III	NO
13	48	M	5	Insulina	II	NO
14	76	M	28	Insulina	III	SI
15	67	F	18	H.O.	III	SI
16	59	M	21	Insulina	IV N.P.	SI
17	51	M	8	H.O.	IV N.P.	SI
18	53	M	8	H.O.	III	NO
19	76	M	22	H.O.	III	SI
20	49	M	5	H.O.	III	NO
21	74	M	20	H.O.	III	SI
22	55	F	10	H.O.	II	NO
23	61	M	21	H.O.	IV Prolif.	NO
24	32	F	2	Insulina	III	NO
25	57	M	20	H.O.	III	SI
26	59	M	8	H.O.	I	NO
27	68	M	19	H.O.	II	SI
28	55	F	12	H.O.	II	SI
29	59	M	22	Insulina	III	SI
30	74	M	15	H.O.	IV N.P.	SI

## CLAVES:

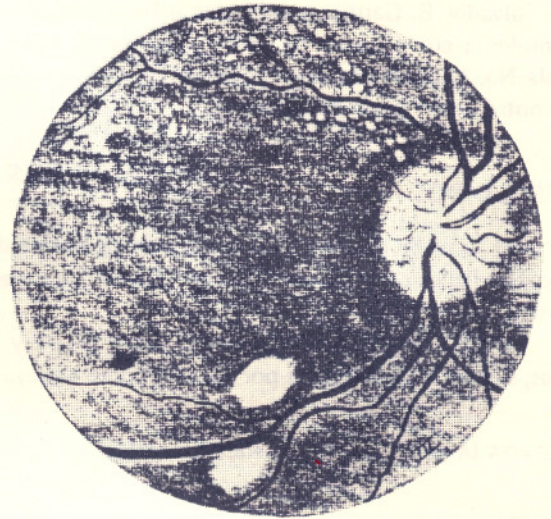
H.O.: Hipoglicemiantes orales.

N.P.: No proliferativas.

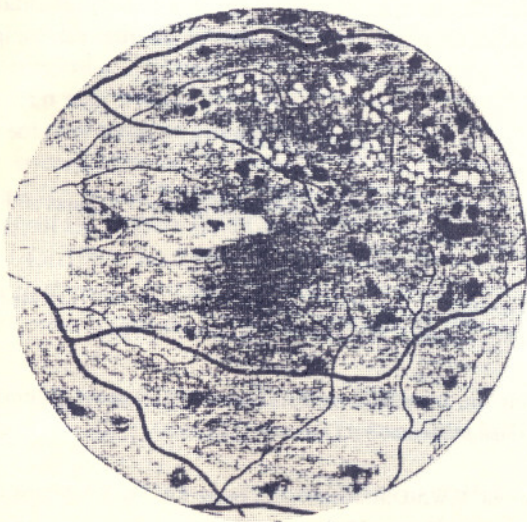
TIPOS DE RETINOPATIA DIABETICA NO PROLIFERATIVA  
AI. BII. CIII. DIV.



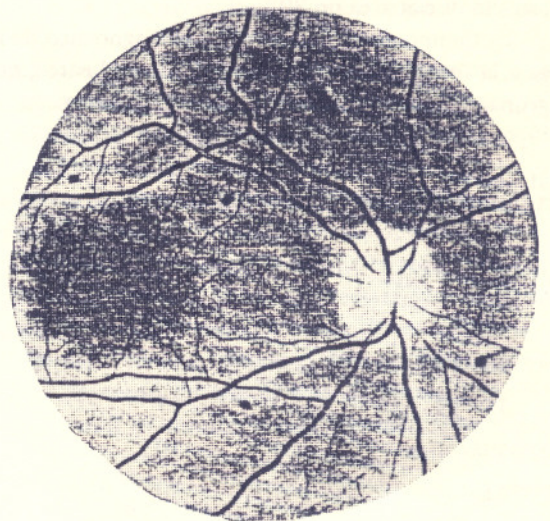A. GRADO I: Hemorragias puntiformes y aneurismas capilares. Las hemorragias son esencialmente redondeadas.



B. GRADO II: Las hemorragias redondeadas son más prominentes, y se encuentran algunos pequeños exudados céreos.



C. GRADO III: Exudados algodonosos ya presentes.



D. GRADO IV: Microaneurismas, venas dilatadas y hemorragias. Edema del disco óptico y hemorragia vítreo.

## MATERIAL Y METODO

Se revisaron los expedientes de 150 pacientes diabéticos tipo II, metabólicamente compensados durante la mayor parte del curso de su enfermedad. Estos pacientes fueron tratados por el servicio de Endocrinología del Hospital Dr. Salvador B. Gautier y referidos al Departamento de Oftalmología entre marzo de 1983 y marzo de 1984. En la tabla No. 1 vemos una descripción de los casos en los que se encontró algún grado de retinopatía.

## RESULTADOS

Del total de pacientes, 30 mostraron algún tipo de retinopatía diabética, representando un 20% de los casos estudiados.

La edad de los pacientes osciló entre los 32 y los 76 años, siendo la distribución por décadas como sigue:

DECADA (Años)	No. DE CASOS	%
30-39	1	3.33
40-49	5	16.66
50-59	13	43.33
60-69	6	20.00
70-79	5	16.66
<b>TOTAL</b>	<b>30</b>	<b>100.00</b>

El sexo masculino fue el más afectado, con 21 pacientes, lo que equivale a un 70%. El sexo femenino presentó 9 casos, lo que abarca un 30%.

El tiempo de evolución entre el diagnóstico de la diabetes y la fecha del estudio fue dividido en lustros, quedando agrupados los pacientes de la manera siguiente:

TIEMPO DE EVOLUCION (Años)	No. DE CASOS	%
Menos de 5 años	1	3.33
5-9	9	30.00
10-14	3	10.00
15-19	7	23.33
20 o más años	10	33.33
<b>TOTAL</b>	<b>30</b>	<b>100.00</b>

El grado de retinopatía varió desde el grado I hasta el IV de tipo proliferativo, como veremos en el siguiente cuadro. Consideramos los grados I, II, III y IV como variantes progresivamente severas de la retinopatía no proliferativa.

GRADO DE RETINOPATIA	No. DE CASOS	%
I	2	6.66
II	7	23.33
III	13	43.33
IV No Proliferativa	4	13.33
IV Proliferativa	4	13.33

Al momento del estudio, de los 30 pacientes que presentaron retinopatía diabética, 5 estaban en tratamiento con insulina de acción intermedia, y el resto usaba hipoglucemiantes (glibenclamida) orales.

La presencia de cataratas bilaterales fue un elemento importante en estos pacientes con retinopatía, ya que de los 30 casos, 16 tenían algún grado de opacificación del cristalino, lo cual arroja un elevado 53.33%.

## CONCLUSIONES

La frecuencia de la retinopatía diabética en el grupo estudiado es bastante elevada, como hemos podido observar; la incidencia según el tiempo de evolución de la diabetes y la edad de los pacientes no dista mucho de las cifras mundiales. Sólo la distribución por sexos no coincide con las estadísticas mencionadas, lo que se explica por la clase de pacientes que se tratan en nuestro hospital, quienes mayormente corresponden al sexo masculino.

La ocurrencia de cataratas bilaterales en los pacientes estudiados también era de esperarse con la frecuencia que mencionamos, dada la usual afectación del cristalino en la diabetes mellitus. Sin embargo, en la mayoría de los casos con pérdida significativa de la agudeza visual, las cataratas no jugaron un papel muy importante, ya que eran incipientes, sin gran opacificación del cristalino.

## BIBLIOGRAFIA

1. Rohner, E.M. et al: Medical Ophthalmology. Chapman and Hall. Londres, 1976.
2. Petersdorf, R.G.: Harrison's Principles of Internal Medicine (Tenth Edition). McGraw-Hill, New York, 1983.
3. Vaughan, D., y Asbury, T.: Oftalmología General. Editorial El Manual Moderno, S.A. México, D.F. 1982.
4. Newell, F.W.: Ophthalmology, Fourth Ed. The c.v. Mosby Company, Saint Louis. 1978.
5. Duane, T.; Yoeber, E.: Clinical Ophthalmology. Harper and Row Publishers. VII Edition. Philadelphia, 1983.