

CUADROS CLINICOS Y EVOLUCION DE LAS COMPLICACIONES NEUROLOGICAS DE LA CONJUNTIVITIS HEMORRAGICA AGUDA EN REPUBLICA DOMINICANA

* Dr. Mario Tolentino-Dipp

** Dra. Gretel Franke

Epidemias de Conjuntivitis Hemorrágica Aguda (CHA) han sido reportadas en numerosos países del Continente Africano, en Asia, el Caribe y el sur de los Estados Unidos, desde el primer reporte de su existencia por Chatterjee et al. en Ghana (1970). Después de la pandemia de 1969-1971, Barucha y Mondkar; Wadia, Irani y Katrak en Bombay, India (1972) y subsecuentemente otros investigadores: Liang H.C. y Landsborough (1972) y Hung et al (1976), en Taiwan; Phuanpradit et al en Tailandia (1976), Kono et al en Senegal (1976), reportaron complicaciones neurológicas en pacientes con CHA. Kono de Japón con diferentes investigadores aisló un nuevo enterovirus, el EV70, de la conjuntiva de pacientes con la conjuntivitis y demostró su neurovirulencia (1973) y su relación con los casos neurológicos observados (1973-1976).

Los cuadros neurológicos más llamativos correspondían a radiculomielitis agudas, caracterizadas por dolores radiculares sobre todo en miembros inferiores, hipotonía, arreflexia y parálisis atróficas generalmente asimétricas, que podían afectar a cualquier extremidad, casi siempre más severa en los miembros inferiores y afectando más la porción proximal. También se encontraron parálisis de los nervios craneanos que podían o no acompañar las parálisis de las extremidades. Todos los investigadores señalaban que el patrón clínico y el pronóstico recordaban a la poliomielitis aguda o a una enfermedad radicular. Los estudios epidemiológicos reportaron más adelante una incidencia de complicaciones neurológicas de 1 por cada 10 a 15,000 casos de CHA.

Durante los tres últimos meses del año de 1981, una epidemia de Conjuntivitis Hemorrágica Aguda, debida al Enterovirus 70, afectó por primera vez a la población de la

República Dominicana. La enfermedad afectó primero a ciudades portuarias y desde allí se extendió al resto del país. La mayoría de los casos se produjeron en los meses señalados, decreciendo en enero y febrero de 1982, hasta desaparecer. Más de trescientas mil personas, o sea, el 5.5% de la población dominicana, fue afectada.

Complicaciones neurológicas comenzaron a señalarse desde la segunda quincena del mes de octubre, en pacientes que tenían o acababan de tener la conjuntivitis. Uno de nosotros (MTD) reportó en el Sexto Congreso Panamericano de Neurología celebrado en Buenos Aires, República Argentina, en octubre de 1983, los casos clínicos de los pacientes atendidos en el Hospital Salvador B. Gautier y un resumen del trabajo fue publicado en la Revista Neurológica Argentina, vol. 9, suplemento, número especial, octubre de 1983, pág. 20 (sin título).

En esta oportunidad, queremos reportar cuál ha sido la evolución a largo plazo de esos pacientes y su relación con el cuadro clínico inicial.

Desde octubre de 1981 hasta el 23 de diciembre de ese año vimos 16 pacientes con complicaciones neurológicas iniciadas entre el tercero y el vigésimo octavo días del comienzo de la conjuntivitis (cuadro 1). Todas las complicaciones aparecieron en un período comprendido entre el 15 de octubre y el dos de diciembre, aun cuando la epidemia se prolongó hasta el mes de febrero de 1982. Ocho pacientes fueron examinados durante la primera semana de su enfermedad, dos durante la segunda, tres durante la tercera y dos en la cuarta. Todos los pacientes menos tres con parálisis de nervios craneanos fueron hospitalizados. De éstos, dos no permitieron que se les hiciese punción lumbar. Sólo pudimos hacer inicialmente tres estudios eléctricos y dos más posteriormente. Con excepción de los pacientes que curaron pronto y totalmente, todos los demás han sido seguidos, por lo menos por uno de nosotros, durante los cinco años transcurridos desde 1981. Un médico y la hermana de otro han sido continuamente seguidos por teléfono.

(*) Profesor de Neurología de la Universidad Autónoma de Santo Domingo. Jefe del Servicio de Neurología del Hospital Salvador B. Gautier, IDSS. Santo Domingo, República Dominicana.

(**) Ayudante del Servicio de Neurología del Hospital Salvador B. Gautier, IDSS. Santo Domingo, República Dominicana.

Cuadro 1
COMPLICACIONES NEUROLOGICAS DE LA CONJUNTIVITIS HEMORRAGICA AGUDA

CASO	EDAD	SEXO	COMPLICACION	DIA DE INICIO	DOLOR	FIEBRE	EVOLUCION
1	16	m	VII Izq.	7	—	—	Curado
2	23	f	Triplegía Asimétrica	23	***	*	Curada 2 meses
3	24	m	VI Der. VII Izq.	22	***		Curado
4	26	f	VII Bil. c/plegía simétrica	7	***	*	Curada 4 meses
5	29	m	Paraplegía simétrica	4	***	*	Curado 5 meses
6	33	m	VII Der.	8	—	--	Curado
7	36	f	X Izq. Parálisis MII.	22	+	+	Disfagia. Atrofias ligeras
8	37	m	Cuadriplegía Asimétrica	3	*	*	Debilidad ligera miliz
9	38	m	Triplegía Asimétrica	28	**	*	Fasciculaciones
10	39	m	VII + IX + X Izq.	7	—	--	Disfagia ligera
11	40	m	Triplegía Asimétrica	15	**	--	Debilidad miizq.
12	46	m	VII Der. parálisis Mid.	4	*	*	Curado, 2 años
13	46	m	V + VII Izq. parálisis Mii.	15	*	--	Curado 2 años
14	55	m	Cuadriplegía Asimétrica	15	*	*	Parálisis mmii
15	60	m	Cuadriplegía Asimétrica	5	***	*	Parálisis mmii
16	65	m	Paraplegía Simétrica	5	**	*	Parálisis mmii

Tres de nuestros pacientes eran mujeres, trece hombres. Las edades estaban comprendidas entre los 16 y los 65 años. En cuatro pacientes sólo hubo parálisis de nervios craneanos. Doce sufrieron parálisis de extremidades y en cuatro de éstos hubo además parálisis de por lo menos un nervio craneal. Las parálisis siempre fueron de tipo periféricas, con flacidez y arreflexia. Atrofia pulmonar se presentó temprano en algunos pacientes. Trece pacientes presentaron dolor que fue intenso en cinco y moderado en los demás. Un paciente con parálisis de nervios craneanos, solamente tuvo intenso dolor en las extremidades y este síntoma precedió la aparición de la parálisis en él y otros dos. En los demás, el dolor apareció al mismo tiempo que las parálisis. No hubo signos de lesión objetiva de la sensibilidad. Dos pacientes tuvieron inicialmente retención urinaria. Diez pacientes tuvieron fiebre moderada, en tres pacientes (casos 7, 11, 14) antes de aparecer la parálisis y 7 durante el curso de las mismas. En un solo caso (11) hubo síntomas prodrómicos detectables.

Las parálisis afectaron una sola extremidad inferior en tres pacientes (casos 7, 12, 13), las dos inferiores en dos casos (5, 16), las dos inferiores y una extremidad superior en tres (casos 2, 9, 11), y las cuatro en cuatro casos (4, 8, 14,

15). Tres pacientes tuvieron parálisis simétricas: dos parapléjicos y una paciente con una cuadriplegía y doble parálisis facial (caso 4) rememorando una polineuropatía tipo Guillain Barré. Todos los demás pacientes tuvieron parálisis asimétricas de las extremidades cuando éstas estuvieron afectadas.

Los nervios craneanos lesionados fueron: el facial 8 veces, el pneumogástrico dos veces, el masticador, el motor ocular externo, y el glossofaríngeo una vez cada uno. Cuatro pacientes tuvieron un solo nervio afectado, tres pacientes dos y uno tres nervios (caso 10). Las parálisis se iniciaron entre el tercero y el vigésimo día del comienzo de la conjuntivitis (cuadro 1). No hubo relación aparente entre la rapidez del comienzo después de la conjuntivitis y la gravedad inicial del cuadro clínico. Sin embargo, en los casos 14, 15 y 16, que fueron los más graves, las parálisis se instalaron de repente, con caída al suelo al intentar caminar o ponerse de pies. En la mitad de todos los casos el cuadro clínico se instaló desde el primer día, intensificándose en los siguientes. En los otros, lo hizo progresivamente en dos a siete días, comenzando por una o las dos extremidades inferiores en cinco casos, por un miembro superior en uno y por nervios craneanos en dos.

La intensidad de la parálisis fue muy variable. Las parálisis faciales eran completas y máximas y también la parálisis del motor ocular externo. Las disfagias nunca fueron graves y todos los pacientes podían tragar los alimentos sin comprometer su existencia. La parálisis del masticador era bastante importante para las carnes y otros alimentos sólidos. El paciente No. 10 además de la disfagia tenía parálisis del velo del paladar y los líquidos y sólidos se le salían por la nariz.

Los pacientes 7, 12 y 13 tenían parálisis de intensidad moderada, todos podían caminar de manera independiente aunque ayudados por un bastón. El paciente 13 necesitó en los primeros meses una muleta debido a su lesión crural. La parálisis del caso 4, era de 100% en las cuatro extremidades, pero no hubo en ella trastornos respiratorios ni de la deglución. El caso 5 tenía una parálisis simétrica, la debilidad era de más de 60% en ambos miembros inferiores. En el caso 16 la parálisis era de 100% en ambas extremidades inferiores y apenas un poco mejor en la cintura pelviana. Todos los demás pacientes tenían parálisis asimétricas. En el caso 2, por ejemplo, la parálisis era más importante en el miembro superior izquierdo que en la pierna derecha y la cintura pelviana estaba muy débil. En el caso 11, la debilidad era mayor en las extremidades izquierdas que en la extremidad inferior derecha; el caso 14 tenía una parálisis casi completa del miembro inferior derecho, sobre todo a nivel del muslo, una parálisis de 100% en el miembro superior izquierdo, moderada en el del lado derecho y muy débil el miembro inferior izquierdo. Las figuras 1 y 2 detallan esa asimetría, especialmente para los casos 8 y 15. En la mayor parte de los casos la parálisis fue más importante en los miembros inferiores y más duradera. Predominó en la porción distal en los casos 15 y 16 y en la cintura pelviana en los casos 2, 9 y 14. En los casos 7, 8, 12 y 13 fue parcial, tipo polio afectando a veces parte de un músculo (casos 12 y 13).

El líquido cefalorraquídeo de cuatro pacientes a quienes se les hizo punción lumbar al tercero, sexto, séptimo y duodécimo días de iniciada la enfermedad nerviosa, mostró linfocitosis moderada con 22, 94, 16 y 47 linfocitos respectivamente. En el caso en que hubo 94 linfocitos, hubo también polimorfonucleares. En esos líquidos las proteínas eran de 75, 53, 80 y 65 mg % respectivamente. Las otras punciones realizadas a los 13, 18, 20, 30, 31, 32 y 36 días, no mostraron células y las proteínas fueron encontradas en 260, 360, 115, 95, 115, 125 y 45 mg por ciento. Así, encontramos linfocitos en los primeros días, con moderado aumento de proteínas, ausencia de células desde la segunda semana con proteínas muy aumentadas que van descendiendo lentamente, pero se mantiene elevada hasta un mes más tarde (cuadro 2).

Tres estudios eléctricos se realizaron a la tercera semana, uno a los 4 meses de evolución y otro a los 20 meses. En el caso 7 hubo actividad de inserción aumentada con descargas bizarras, ondas positivas y fibrilación abundante;

Cuadro 2
RESULTADOS DE EXAMEN DEL
LIQUIDO CEFALORRAQUIDEO EN RELACION
CON DIA DE INICIO DE LAS
COMPLICACIONES

Paciente	Fecha Punción Día	Células	Proteínas
4	3	22 linfocitos	75 mg %
2	6	94 linfocitos 13 polinucleares	53 mg %
3	7	16 linfocitos	80 mg %
13	12	47 "	65 "
14	13	----	260 "
15	18	----	360 "
8	20	----	115 "
5	30	----	95 "
12	31	----	115 "
11	32	----	125 "
10	36	----	45 "

polifásicos de 500 Mv, patrón de reclutamiento pobre en paravertebrales L2, L3, L4 derechos e izquierdos (sólo había signos del lado izquierdo) y en cuádriceps y tibial anterior izquierdo. Las velocidades de conducción normales. A esta misma paciente se le hizo otro estudio a los 20 meses que mostraba los siguientes hallazgos positivos: actividad espontánea, actividad de inserción en tibial anterior derecho e izquierdo, paravertebrales L4, L5 derechos e izquierdos, gastrocnemios derechos e izquierdos, así como potenciales polifásicos aumentados y velocidades de conducción normales. Signos de reinervación.

En el caso 13 se encontró exactamente el mismo patrón en paravertebrales L3, L4, L5, S1 izquierdos y en cuádriceps, tibial anterior, extensor hallucis longus izquierdos con velocidades de conducción normales. En el caso 8 se encontró actividad de inserción aumentada, actividad espontánea frecuente con ondas positivas. No polifásicos y patrón de reclutamiento pobre en cuádriceps, tibial anterior y gastrocnemio derechos. Paravertebrales normales. Velocidad de conducción en CPED de 10 ms por segundo y a la izquierda normal. En este paciente se encontraron en MSD potenciales evocados deformes, de baja amplitud y duración aumentada. A los 4 meses de evolución, en el caso 15 fueron encontrados en los músculos cuádriceps, tibiales anteriores, gastrosoleos y extensor hallucis longus, potenciales de inserción aumentados, presencia de potenciales en repo-

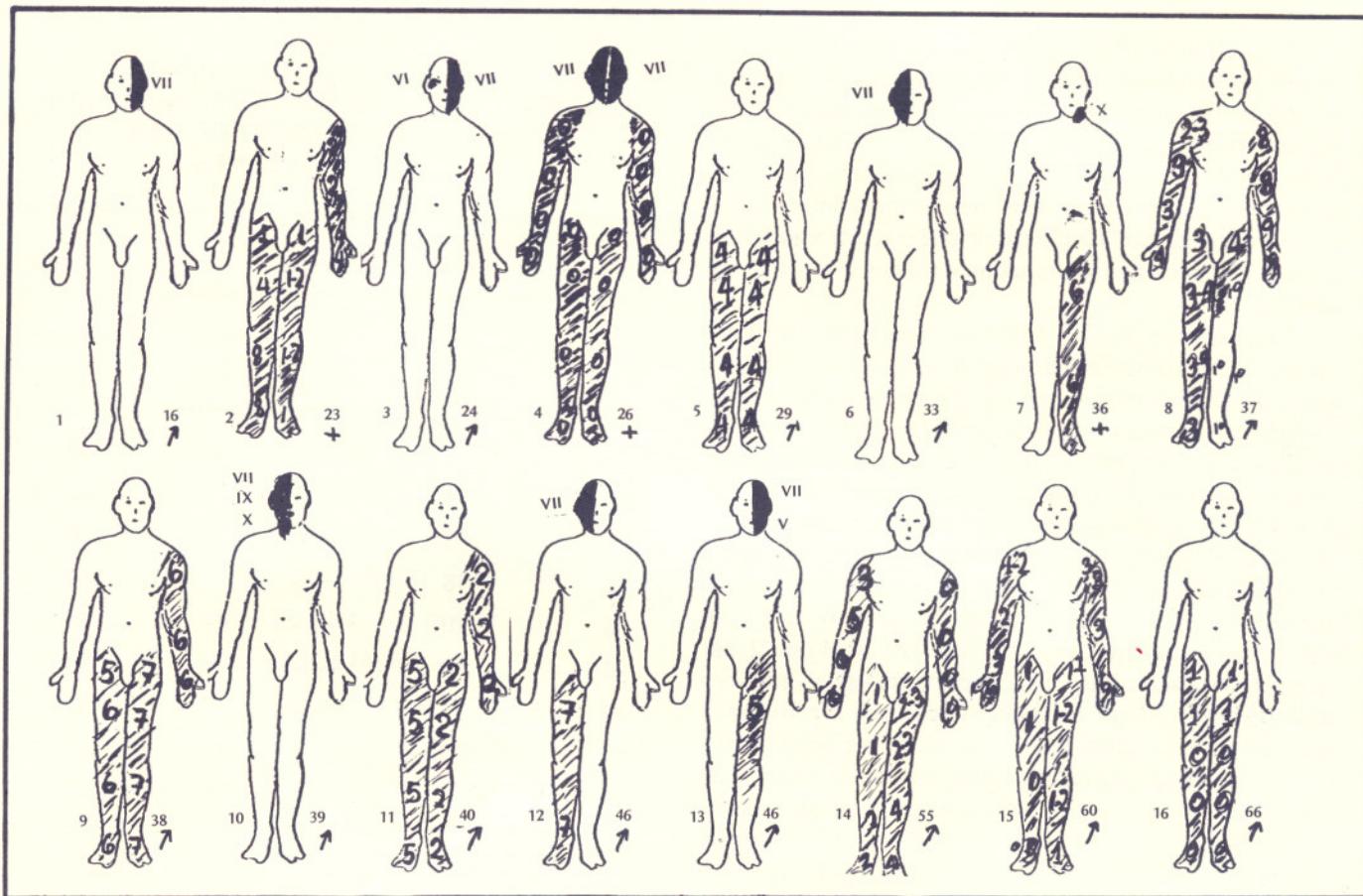


FIGURA 1. FORMAS CLINICAS E INTENSIDAD DE LA PARALISIS. O = PARALISIS COMPLETA

so, fibrilación frecuente, ondas positivas abundantes, potenciales de suma con amplitud y duración aumentadas e indicios de potenciales de recuperación.

Velocidad de conducción en CPE D. 38 ms/sec, y en CPE I de 35 ms/sec.

También disminuidas en CPI D e I con 39 y 33 ms/sec.

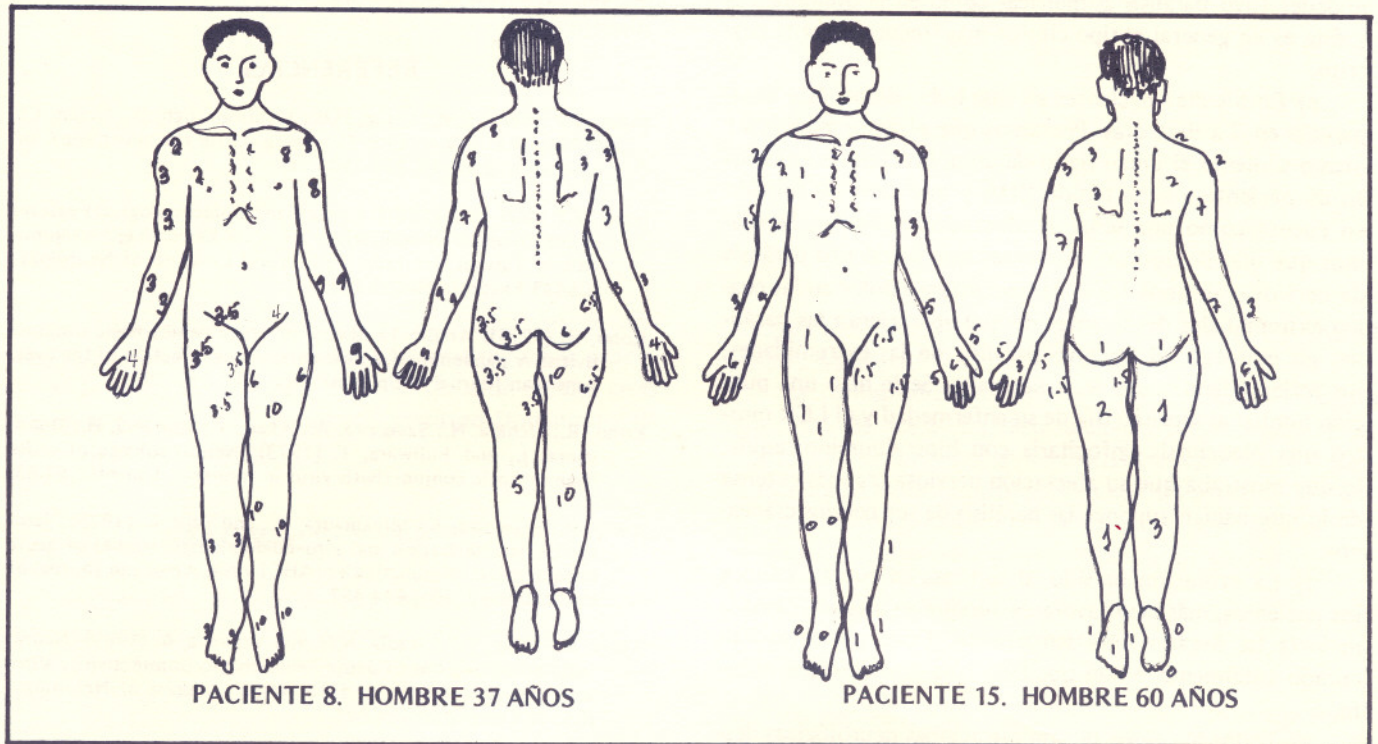
La electromiografía y la velocidad de conducción confirmaron la existencia de lesiones axonal y mielínica aisladas o combinadas en el mismo paciente, con lesión radicular múltiple.

A pesar de la intensidad alcanzada por algunas parálisis y del dolor que las acompañó, los cuadros clínicos no tuvieron la dramática presentación y evolución de casos similares de poliomielititis aguda. En pocos días, en general en poco menos o poco más de un mes, las parálisis faciales con una sola excepción habían curado completamente. La del caso 12 fue la de más larga evolución, necesitó un año para desaparecer casi totalmente. Las disfagias nunca han curado por completo; todavía los pacientes 7 y 10 se quejan oca-

sionalmente de ligera dificultad para tragar sólidos (septiembre de 1986). El paciente 13 dice sentir todavía debilidad para masticar alimentos duros. Es decir, que de los 8 pacientes que presentaron parálisis de los nervios craneanos 5 no tenían quejas y tres las tenían muy ligeras. Las parálisis de las extremidades tuvieron una evolución menos benigna, pero no tan grave como temíamos.

Los pacientes 2, 4 y 5 curaron completamente en dos, tres y cuatro meses respectivamente. Los pacientes 12 y 13 continuaron con molestias y debilidad crural ligera durante 10 y 24 meses pero terminaron por curarse y de todos modos ellos estaban activos a las pocas semanas de su enfermedad. Lo mismo sucedió con la paciente No. 7, quien a pesar de una ligera atrofia central del muslo derecho lleva una vida sin molestias y sin restricciones. El caso 8 continuaba con una debilidad moderada del miembro inferior izquierdo a los 18 meses, pero en consultas posteriores decía que apenas le molestaba. Lo mismo para el caso 9, pero este paciente en su última consulta en julio de 1986 presen-

FIGURA 2. INTENSIDAD DE LA PARALISIS: O = PARALISIS COMPLETA



taba todavía fasciculaciones muy activas en la parte media del muslo derecho. Todos estos pacientes tuvieron una mejoría inicial rápida y luego la recuperación muy lenta o no ha terminado.

Los casos 11, 14, 15 y 16 han arrastrado importantes secuelas, sobre todo los dos últimos. El paciente 11 tenía una triplegia con mucha debilidad en las extremidades izquierdas. Progresivamente fue mejorando de la debilidad del miembro superior izquierdo y del miembro inferior derecho. A los dos años fue necesario pensionarlo y aunque posteriormente continuó mejorando, todavía presenta mucha debilidad en el miembro inferior izquierdo, con atrofia del muslo y pierna y ausencia de reflejos. El paciente 14 está independiente como el anterior pero también debe usar muletas para desplazarse y no ha podido reintegrarse al trabajo que desempeñaba. El recuperó completamente la fuerza de los miembros superiores pero no la de los miembros inferiores y tiene atrofia moderada de muslos y pantorrillas.

Los pacientes 15 y 16 han tenido la peor evolución. Ellos eran los de mayor edad y desde el principio era evidente que la mejoría no se producía. El caso 15 como los demás que lo tenía, mejoró rápidamente de la parálisis de los miembros superiores, pero ha quedado con gran dificultad para sostenerse de pies, puede dar unos cuantos pasos

con marcha en doble estepage solamente con ayuda. Tiene atrofia de piernas y muslos y debe desplazarse en silla de ruedas. Lo mismo sucede con el caso 16 pero éste apenas puede moverse en la silla de ruedas. No puede mover sus pies, ni sus piernas ni sus muslos. La parálisis de la cintura pelviana es todavía casi completa. Tiene atrofia de muslos y piernas.

En resumen, las complicaciones neurológicas de la CHA en República Dominicana tienen varias características que deben señalarse:

a) El 50% de nuestros pacientes tuvo afectación de nervios craneanos, en total trece nervios fueron afectados. Un paciente tuvo una verdadera polineuritis craneana con tres nervios afectados. Estas parálisis craneanas podrían ser debidas a lesión del tronco cerebral pero nos parece que sus características clínicas son más bien propias de lesión de raíces.

b) Al igual que en otros reportes, las parálisis de los miembros superiores aunque en ocasiones tan importantes como las de los miembros inferiores, curaron completamente.

c) Tres pacientes tuvieron parálisis simétricas de las extremidades (casos 4, 5 y 16) y uno de ellos evolucionó como una polirradiculopatía de Guillain Barre, sin disociación albuminocitológica del LCR, más bien con pleocitosis linfocitaria.

d) La mayoría de los pacientes con lesión de las extremidades tuvo parálisis asimétricas como en la poliomiéltis y éste es en general el tipo clínico más frecuentemente descrito.

e) En los diez pacientes en que hubo dolor, éste desapareció en 7 a diez días. Pensamos que el dolor podría ser ocasionalmente el único signo de complicación neurológica en un paciente que ha tenido CHA y que debe ser tomado en cuenta como una señal de afectación radicular. Señalamos que uno de nuestros pacientes que sufrió una parálisis de nervios craneanos (caso 3) tuvo intenso dolor en las cuatro extremidades desde antes de que aparecieran las parálisis; sin embargo, él no tuvo parálisis de las extremidades, sus reflejos tendinosos eran normales. Se le hizo una punción lumbar al séptimo día de su enfermedad y el LCR mostró una pleocitosis linfocitaria con hiperalbuminorraquia, lo que mostraba que su afectación nerviosa era más extensa de lo que hacían suponer las parálisis de sus nervios craneanos.

f) La evolución ha sido, si se toma en cuenta a todos los pacientes, más bien favorable aunque en algunos casos la mejoría ha llegado muy lentamente. Doce pacientes han curado totalmente o han quedado sólo con defectos mínimos.

g) Todos los casos de complicaciones neurológicas después de la CHA aparecieron en un período de 47 días, casi al principio de la epidemia. Después, no vimos ningún nuevo caso a pesar de que la epidemia continuó por casi tres meses. No podemos explicarnos esto a menos que ocurriera una mutación del virus en ese período.

Finalmente, desde esa época no han aparecido otros casos neurológicos similares.

Ocasionalmente, oftalmólogos informan verbalmente de casos aislados de conjuntivitis hemorrágica, lo que haría sospechar que la enfermedad se ha establecido de manera endémica en el territorio nacional, pero en el Servicio de Neurología del Hospital Dr. Salvador B. Gautier y en las consultas privadas, a pesar de una pesquisa constante, no hemos podido relacionar ningún caso de parálisis facial, polirradiculopatía, parálisis muscular aislada o paraplegía con una CHA previa.

Sería conveniente, y lo recomendamos vivamente, que se realicen estudios de prevalencia para el Enterovirus 70 en nuestro país.

REFERENCIAS

- Hung, T.P.; Sung, S.M.; Liang, H.C.; Landsborough, D.; Green, I.J. (1976): Radiculomyelitis Following Acute Haemorrhagic Conjunctivitis. *Brain* 99, 771-790.
- Hung, T.P.; Mei, S.N. (1981): Clinical and Epidemiological Features of Neurological complications of acute hemorrhagic conjunctivitis in Taiwan Abstracts 12th World Congress of Neurology, ICS548 Excerpta Medica 201.
- Kono, R. (1975): Apollo 11 disease or acute hemorrhagic conjunctivitis: A pandemic of a new enterovirus infection of the eyes. *American Journal of Epidemiology*, 101, 383-390.
- Kono, R.; Uchida, N.; Sasagawa, A.; Akao, Y.; Kodama, H.; Mukoyama, J., and Fujiwara, T. (1973): Neurovirulence of acute haemorrhagic conjunctivitis virus in monkeys. *Lancet*, i, 61-63.
- Kono, R.; Sasagawa, A.; Miyamaura, K., and Tajir, E. (1975): Serologic Characterization and sero-epidemiologic studies of acute haemorrhagic conjunctivitis (AHC) virus. *American Journal of Epidemiology*, 101, 444-457.
- Kono, R.; Hung, T.P.; Wadia, N.H. and Vejajiva, A. (1981): Neurologic complications of acute hemorrhagic conjunctivitis: Virologic Aspects. Abstracts 12th World Congress of Neurology, ICS548 Excerpta Medica 323.
- Mirkovic, R.R.; Kono, R.; Yin-Murphy, M.; Sohler, R.; Schmidt, N.J., and Melnick, J.L. (1973): Enterovirus type 70: the etiologic agent of pandemic acute haemorrhagic conjunctivitis. *Bulletin of the World Health Organization* 49, 341-346.
- Patriarca, P.A.; Onorato, I.M.; Sklar, V.E. et al: Acute hemorrhagic conjunctivitis Investigation of a large Scale community outbreak in Dada Country, Florida, *J.A.M.A.*, 249: 1283-1289 (1983).
- Tolentino-Dipp, M.: Complicaciones Neurológicas de la Conjuntivitis Hemorrágica Aguda. *Revista Neurológica Argentina* (1983), suplemento, número especial 9, 20 (sin título).
- Wadia, N.H.; Wadia, P.N., and Katrak, S.M. (1981): Neurologic Complications of acute haemorrhagic conjunctivitis: Clinical Aspects. Abstracts 12th World Congress of Neurology, ICS548 Excerpta Medica 322.
- Wadia, N.H.; Irani, P.F. and Katrak, S.M. (1972): Neurological complications of a new conjunctivitis. *Lancet* i, 350-352.