

## SECCION DE OBSERVACIONES CLINICAS

**SINDROME OBSTRUCTIVO DE LA ARTERIA CEREBELOSA POSTERIOR E INFERIOR  
O SINDROME DE WALLEBERGER, A PROPOSITO DE CUATRO CASOS APARECIDOS  
EN SUCESION EN EL HOSPITAL UNIVERSITARIO JOSE MARIA CABRAL Y BAEZ**

\* Dra. Charity Abreu  
\* Dr. Arístides Vargas  
\* Dra. Janneth Herrera  
\* Dr. Francisco Duarte  
\* Dra. María Fortuna  
\*\* Dr. José de Js. Jiménez O.

**RESUMEN:**

Se reportan 4 casos del síndrome obstructivo de la arteria cerebelosa posterior e inferior o síndrome de Wallenberg, que se presentaron en un período de 5 meses al Hospital José María Cabral y Báez, en Santiago, R.D.

**Síndrome obstructivo de la arteria cerebelosa posterior e inferior.**

**Síndrome de Wallenberg**

**ABSTRACT:**

4 cases of obstruction of the postero-inferior cerebelose artery artery Wallenberg Syndrome are reported. The cases came to the Jose Maria Cabral y Baez Hospital in Santiago, R.D., in a period of 5 months.

**Wallenberg Syndrome Obstructive syndrome of the postero-inferior cerebelose artery**

Es la primera vez en la historia de los hospitales San Rafael (1916-1939), antiguo hospital José María Cabral (1946-1979) y nuevo Hospital Universitario José María Cabral que oficialmente se reporta este raro síndrome y que para sorpresa de todos, los casos vinieron prácticamente los unos detrás de los otros.

El reblandecimiento en el territorio de la arteria cerebelosa posterior e inferior, última colateral de la arteria vertebral antes de unirse a su congénere del lado opuesto y formar el tronco basilar a nivel bulboprotuberancial, afecta una mitad del bulbo en su parte posterior, por detrás de la oliva bulbar. El síndrome consecutivo es conocido con el nombre de Síndrome de Wallenberg por los autores alemanes y con el nombre de Foix y Hillemand por los franceses.

El territorio afectado comprende la formación reti-

cular gris retro-olivar por donde discurren las vías de la sensibilidad térmica y dolorosa, cruzadas ya en la médula espinal; el núcleo ambiguo, núcleo motor de los nervios glossofaríngeos (que interviene en la motricidad del velo del paladar), neumogástrico (el cual entre muchas otras cosas interviene en la motricidad de las cuerdas vocales) y de la raíz bulbar del nervio espinal que posteriormente se adosa al vago.

Hay que señalar como dato de interés que en este síndrome no se incluye la parálisis de los músculos esternocleidomastoideo y trapecio, ya que estos músculos están más bien inervados por la raíz medular del nervio espinal, que nace en las cabezas de las astas anteriores de la médula en sus primeros cinco segmentos y que por tanto, al ser una área anatómica diferente, recibe su vascularización por otro tipo de arterias. Otras estructuras afectadas en dicho territorio son: la raíz descendente del trigémino, que naciendo de células en "T" o bipolares en el ganglio de Gasser, emite una prolongación que desciende por la parte lateral y posterior de la protuberancia hasta terminar más o menos en la extremidad inferior y posterolateral del bulbo.

Otras estructuras afectadas son las fibras espinocerebelosas directas que transitan por el pedúnculo cerebeloso inferior; y finalmente las fibras oculosimpáticas situadas en la formación reticular gris del bulbo y cuya lesión determi-

(\*) Residentes del servicio de Medicina Interna, Hospital Regional y Universitario José María Cabral y Báez, Santiago, R.D.

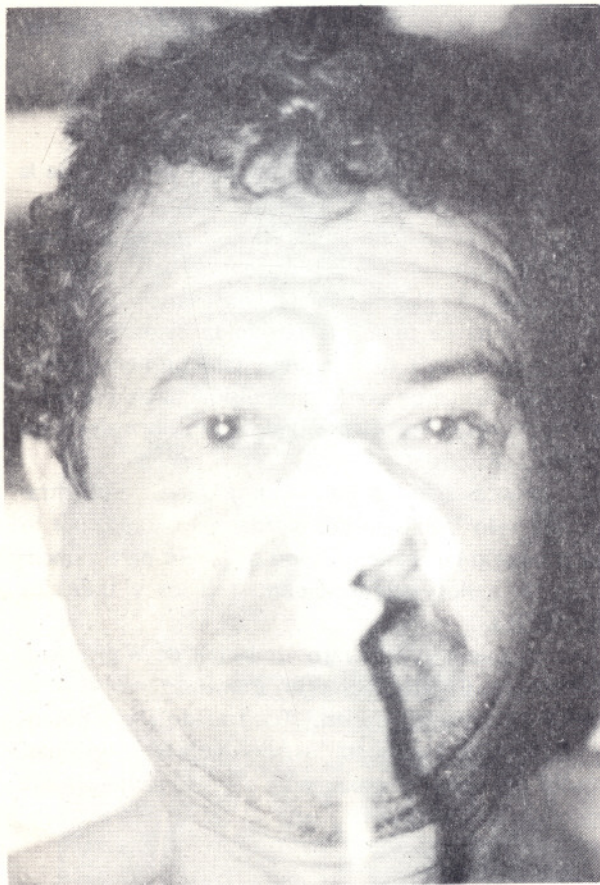
(\*\*) Jefe del servicio de Medicina Interna, Hospital Regional y Universitario José María Cabral y Báez, Santiago, R.D.



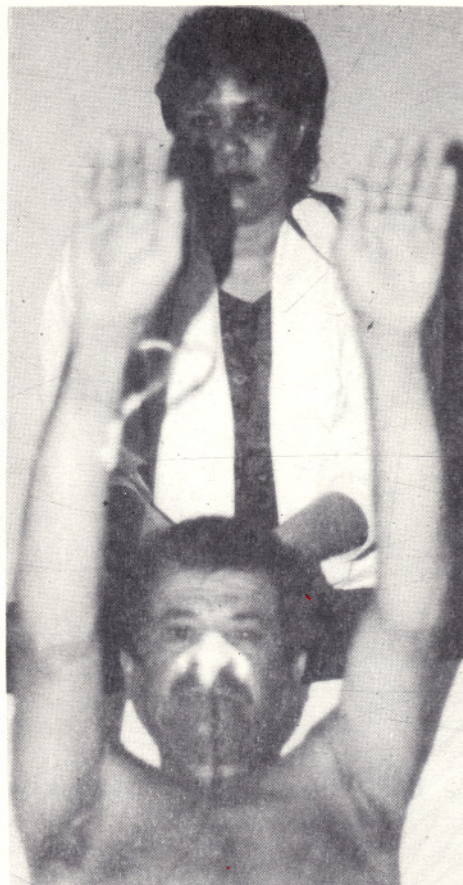na un síndrome de Horner, constituido por disminución de la hendidura palpebral, enoftalmia, miosis, rubicundez y anhidrosis en el lado de cara correspondiente. En consecuencia, este síndrome consiste (suponiendo que la lesión afecte la arteria cerebelosa posterior e inferior izquierda) en: hemianestesia térmica y dolorosa del tronco y miembros derechos; hemianestesia (a veces dolorosa) del lado izquierdo de la cara (por lesión de las fibras descendentes sensitivas del trigémino).

La lesión del núcleo ambiguo izquierdo produce parálisis del hemivelo izquierdo del paladar ocasionando disartria y disfagia, con reflujo de los alimentos por la nariz al tragar. Es por esto que en todos nuestros casos fue necesario colocar sonda de Levín a los pacientes. Además, como la cuerda vocal izquierda se paraliza, el paciente presentará una voz débil, nasal, a veces bitonal.

La destrucción de las fibras espinocerebelosas izquierdas que discurren por el pedúnculo cerebeloso inferior se traducirán por la presencia de un hemisíndrome cerebeloso izquierdo. La lesión de las fibras oculosimpáticas izquierdas



**FOTO No.1. CASO No.1. NPMR.** Nótese la disminución de la hendidura palpebral izquierda (síndrome de Horner). El tubo de Levin fue colocado por la parálisis del hemivelo del paladar izquierdo con reflujo de los alimentos por la nariz. Mayo de 1989.



**FOTO No. 2. CASO No.1. La Dra. Charity Abreu sostiene al paciente demostrando que no existe déficit motor.**

determinará un síndrome de Horner izquierdo.

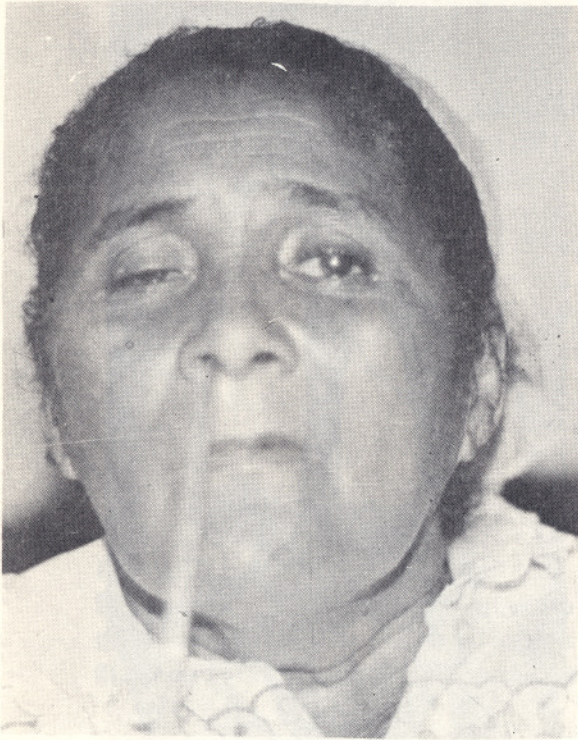Los síntomas son característicos. La mayoría de los casos ocurren entre los 50 y 60 años, generalmente en hipertensos. La enfermedad se instala en uno o dos días y muchas veces inicia con dolor retroocular en el lado afecto. El paciente no pierde la conciencia, presenta dificultad al caminar (lateropulsión hacia el lado del hemisíndrome derebeloso), aunque, como no hay lesión piramidal, el paciente puede mover todos sus miembros, es decir: no hay hemiplejía. Aparece hemianestesia alterna, dificultad para tragar con reflujo de los alimentos por la nariz; un síndrome de Horner en el lado de la lesión y cambios en el timbre de la voz que van desde una voz débil hasta afonía.

#### RESUMEN DE LOS CASOS

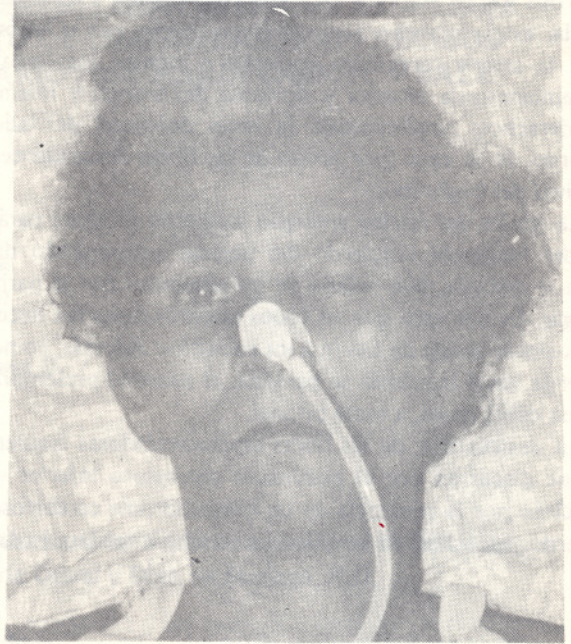##### CASO No. 1:

Paciente MPMR de 56 años, hipertenso, admitido al J.M.C. alrededor del 10 de mayo de 1989 con historia de dolor retro-ocular izquierdo por tres días previo al ingreso, el cual era intenso. Con el paso de las horas presentó un síndrome de Horner izquierdo; hemianestesia del lado izquierdo de la cara con dolor; hemianestesia superficial

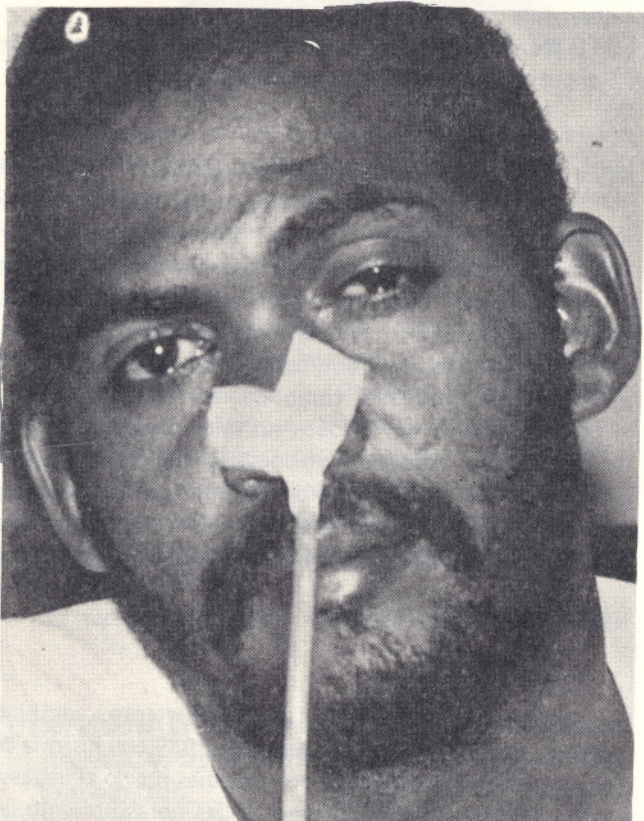




**FOTO No. 3. CASO No. 2. VF. Sintomatología similar al caso No.1. Junio 1989.**



**FOTO No. 5. CASO No.4. GBP con mismos datos que los anteriores. Octubre 1989.**



**FOTO No.4. CASO No.3. FMM. de 33 años. Síntomas y signos similares a los anteriores, septiembre 1989.**

de miembros y tronco derecho; pérdida de la fuerza de la voz y un hemisíndrome cerebeloso izquierdo.

No había nada de importancia en sus antecedentes personales patológicos solamente hipertensión arterial: 170-120 al admitirse. El paciente estaba consciente, sin rigidez de nuca, podía mover todas sus extremidades (es decir, no había lesión piramidal) aunque presentaba un hemisíndrome cerebeloso izquierdo con lateropulsión hacia ese lado. Sus reflejos osteotendinosos profundos eran normales y no había signo de Babinski.

Los alimentos al tragar reflúan por la nariz. Encontramos un hemivelo izquierdo del paladar paralizado, por lo que fue necesario colocarle un tubo de Levín para alimentarlo. Los músculos esternocleidomastoideos y trapecios estaban intactos.

Todo coincidía con el raro síndrome de Wallenberg, teniendo la Dra. Chárity Abreu un tremendo mérito en el diagnóstico del caso. El paciente fue tratado con hipotensores, antiagregantes plaquetarios, corticoides y aspirinas. El paciente me visita mensualmente a mi consulta privada y ha mejorado en un 90%.

#### CASO No.2:

El caso de V.F., de 50 años, procedente de Santiago Rodríguez, fue tan sorprendente como el primero, ya que llegó exactamente un mes después. Fumadora, hipertensa, admitida en el J.M.C. a mediados de junio de 1989 por dolor retro-ocular derecho, náuseas y vómi-



tos de dos días de duración, a lo que se le añadió dificultad para tragar (disfagia) tanto para líquidos como para sólidos. El hemivelo del paladar derecho estaba paralizado, por lo que fue necesario colocarle un tubo de Levín para alimentarla. Tendencia a caer hacia el lado derecho (hemiiíndrome cerebeloso derecho) con síndrome de Horner derecho. Anestesia de la cara del lado derecho; anestesia superficial del tronco y miembros izquierdos. Voz débil, no pérdida de la conciencia. Hipertensa (170-110), gruesa. No había rigidez de nuca y sus pulsos carotídeos y periféricos estaban presentes. Los músculos esternocleidomastoideos y trapecios estaban intactos. Los reflejos osteotendinosos fueron normales y no había signo de Babinski. La paciente fue tratada igual que el caso anterior y mejoró en una semana, por lo que es seguida en la consulta externa de este hospital.

#### CASO No. 3:

F.M.M. 33 años, natural de Salcedo, Exp. 382397, quien viene con historia de hipertensión arterial moderada, dolor retroauricular izquierdo, vómitos con reflujo nasal de los alimentos y un hemisíndrome cerebeloso izquierdo. Admitido Sept 22-89.

El examen físico mostró un síndrome de Horner izquierdo, dolor en región retroauricular izquierda, hemiparálisis del velo del paladar izquierdo; voz débil y apagada, TA 150-90; consciente, orientado; lateropulsión hacia la izquierda por presencia de elementos de hemisíndrome cerebeloso izquierdo; hemianestesia del lado derecho del cuerpo

hemianestesia del lado izquierdo de la cara (hemianestesia alterna). Reflejos osteotendinosos normales sin Babins-

ki. Otro síndrome de Wallenberg. Tratado como los anteriores. Mejorado.

#### CASO No. 4:

G.B.P., expediente 38-33-03, de 69 años, residente en Santiago Rodríguez, ingresada el 10 de octubre del año 1989 en el J.M.C. con historia de cefalea intensa en región frontoparietal izquierda. Con el curso de los días se desarrolló el mismo cuadro citado anteriormente: Horner izquierdo, hemisíndrome cerebeloso izquierdo, hemianestesia de miembros y tronco derecho con hemianestesia del lado derecho de la cara. Historia de hipertensión arterial. Tratada igual que los casos anteriores. Mejorada.

La ley de la serie es algo increíble. Creo que estos casos deben reportarse y publicarse, para brindarle base a las generaciones que nos sucederán.

### BIBLIOGRAFIA CONSULTADA

- The Ciba Collection of Medical Illustrations, Volume I, The Nervous System prepared by Frank Netter, M.D. 1958, page 59.
- Enfermedades del Sistema Nervioso. Por Agustín Pedro Pons. Salvat Editores, S.A. Mallorca 43, Barcelona, España. 1974. Pág. 413.
- Clinical Neuroanatomy and Neurophysiology. Arthur Gatz, Ph.D. 3er. edition. F.A. Davis Company. Philadelphia, 1966. Page. 61.
- Biblioteca de Semiología. Sistema Nervioso por Dassen y Fustinoni. Librería El Ateneo, Buenos Aires. 1957. Páginas 336 y 337.
- A Textbook of Neurology. Houston Merrit, M.D. Third edition. Lea & Febiger, Philadelphia. 1963. Page 207.
- Clinical Neurology. Edition 6. Bernard Alpers, M.D. F.A. Davis Company, Philadelphia. 1971. Page 213.