

SECCION DE MEDICINA LEGAL

A CONFESION DE CULPA, ¿RELEVO DE PRUEBAS?

Dr. Robert H. Goldberg J.D., M.D.

Se trata del caso de un hombre de origen hispano de 57 años de edad que se vió envuelto en un accidente mientras manejaba su camioneta (Foto no. 1).



Foto No. 1. Vista lateral de la camioneta del chofer que se declaró culpable de haber atropellado y matado un hombre.

El creyó haberle pasado por encima y matado a un hombre que vió tendido en el suelo detrás de su camioneta. Lo vió a través del cristal trase de la cabina del chofer. El pánico se apoderó de el y emprendió la fuga.

A los 20 minutos la policía fue llamada, dió caza al chofer fugitivo quien se declaró culpable y por tanto el

cuerpo del orden no investigó mas nada.

El patólogo forense del gobierno tampoco investigó bien el caso. Simplemente estableció la causa de la muerte y vió que la policía tenía ya una confesión.

El accidente ocurrió en una zona rural agrícola. El chofer de la camioneta y la victima eran ambos trabajadores agrícolas.

La autopsia mostró fracturas múltiples en las costillas, el esternón, la

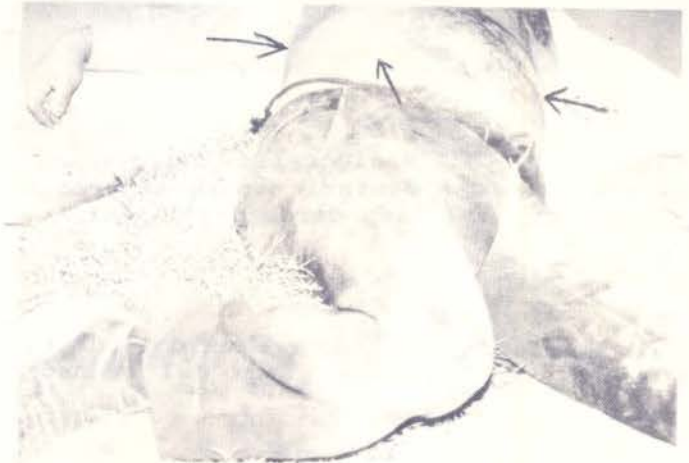

Foto No. 2. Foto tomada por la policía en el sitio del accidente donde se aprecia marcas de polvo de las gomas de un vehículo de motor cruzando el abdomen a nivel del ombligo (flechas). No hay señales de sangrado en esta zona.

columna vertebral y la pelvis. Se encontró un hemotorax. No se encontró hemorragia en la pelvis donde se encontró el mesenterio lacerado pero sin hemorragias.

Las fotos del cadaver tomadas en el sitio del accidente mostraron huellas de polvo de las gomas de un vehículo cruzando el abdomen a nivel del ombligo, sin señales de sangrado. (Foto No. 2)

La autopsia (Foto No. 3) mostró equimosis múltiples hechas por gomas de vehículo de motor en el tórax.

El chofer de la camioneta salió libre bajo fianza y por un tiempo no se le acusó de nada.

Sin embargo, tres años más tarde, cuando los familiares de la víctima le pusieron una demanda, él buscó los servicios de un patólogo forense privado y se hizo una segunda investigación.

Esta vez se obtuvieron los servicios de un experto en huellas de gomas de vehículos de motor.

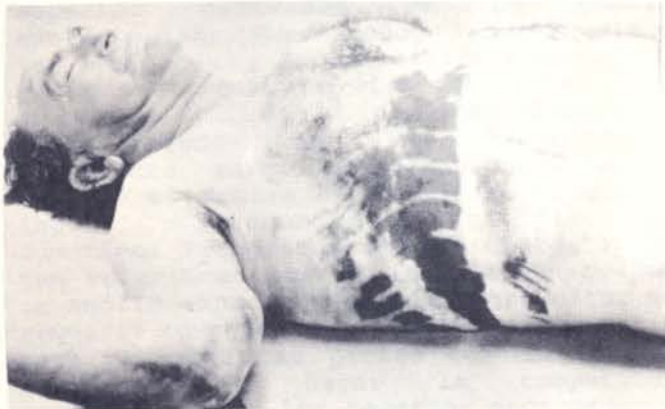

Foto No. 3. Fotografía tomada en la sala de autopsia, mostrando lesiones de equimosis en la pared torácica producidas por las llantas de un vehículo de motor.

El experto comprobó que la víctima había sido arrollada por dos vehículos diferentes, pues las equimosis en el pecho correspondían a un camión grande con un tipo muy raro de gomas y las marcas de las gomas de la camioneta era muy probable que fueran las del abdomen.

El experto se puso a buscar por los alrededores donde había ocurrido el accidente por un camión grande con unas




Foto No. 4. Foto de las gomas de un camión que coinciden con las de las equimosis del torax de la víctima.

gomas muy especiales y a media milla del sitio de la tragedia lo encontró. (Foto No. 4).

Las marcas en el lodo de las gomas del camión grande (Foto No. 5), coincidían con las del pecho de la víctima casi exactamente.



Foto No. 5. Huellas en el lodo de las gomas del camión grande.

Análisis:

Este caso fue raro porque el chofer de la camioneta pensó y así confesó a la policía que el había causado la muerte de la victima al pasarle por encima con su vehículo y luego abandonó el lugar del accidente.

En realidad la victima fue atropellada dos veces.

La primera vez el estaba vivo, pues

sangró (hemotorax y equimosis en la pared toracica) y el sangramiento es una reacción vital. La segunda ocurrió algun tiempo después de su muerte pues no había señales de sangrado en las huellas de polvo de las gomas de vehículo de motor vistas sobre el abdomen. (Foto No. 2).

Así que el cofer de la camioneta le pasó por encima a un cadaver y fue exonerado de culpa.