

Universidad Nacional Pedro Henríquez Ureña

Facultad de Ciencias de la Salud

Escuela de Odontología



Trabajo de grado modalidad monográfico para optar por el título de:

Doctor en odontología

**Cirugía ortognática primero en el tratamiento combinado de
ortodoncia-cirugía ortognática en maloclusiones esqueléticas de Clase**

III.

Sustentantes:

Raúl Disla Abreu 12-1810

Carlos Cabral Monte de Oca 12-2273

Asesora temática:

Dra. Rocío Altagracia Romero Valdez

Asesora metodológica:

Dra. Sonya Streese

Los conceptos emitidos en este
trabajo de investigación son única
y exclusivamente responsabilidad
de los sustentaste.

Santo Domingo, República Dominicana. 2021

**Cirugía ortognática primero en el tratamiento combinado de ortodoncia-
cirugía ortognática en maloclusiones esqueléticas de Clase III.**

Dedicatoria

A Dios, por guiarme en este camino, durante este tiempo recorrido y brindarme su luz, para así poder lograr mis metas.

A mis padres, Raúl y Raiza, por ser el pilar que me sostuvo todos estos años y darme el apoyo necesario, para poder culminar una de mis metas y poder hacerla realidad.

A mis hermanos Pamela, Melissa y Rainiery, por siempre estar presente en los momentos más necesitados de mi carrera.

A mi compañero de tesis, ya que, sin él, no hubiera podido concluir este arduo trabajo.

A mis amigos y compañeros, por su apoyo brindado y hacer de este camino más corto.

Raúl Disla Abreu

A mi madre Isabel, por ser la mujer luchadora y fuerte que es, por enseñarme que las cosas se consiguen con sudor y persistencia, porque sin ella no podría haber llegado hasta donde estoy por su dedicación, apoyo y sacrificio incondicional, este logro es de los dos.

A mi familia, por ser el gran apoyo que ha sido siempre en cualquier meta que me propongo, sin ellos nada de esto hubiera sido posible.

A mi hermana, mis primas y mejores amigos, porque siempre estuvieron ahí para darme un apoyo incondicional.

A mi compañero de tesis, por todo el apoyo que creamos.

Carlos Cabral Montes de oca

Agradecimientos

A Dios, por ser mi guía durante el camino de mi carrera, por darme su fortaleza en momentos de debilidad y permitirme culminar la carrera ante todas las adversidades.

A mis padres, Raúl y Raiza, por nunca perder la ‘‘Fe’’ en mí y preocuparse que tuviera una excelente educación desde mi niñez hasta la edad adulta, siempre estaré agradecido por eso, espero poder recompensarlos por ayudarme a cumplir este logro después de tanto tiempo esperándolo. Sobre todo, por enseñarme valores para que sea una persona de bien en mi vida. A mis hermanos Pamela, Andreina y Rainiery por estar conmigo durante el transcurso de mi carrera y ayudarme en todo momento que los necesitaba incluso como pacientes.

A mi madrina, mami luz, muchas gracias por todo lo que ha hecho por mí y mi familia siempre dándonos su apoyo en los tiempos de adversidades sobre todo su amor incondicional.

A mis tíos, Elida y Joselo, que siempre estaban pendientes de preguntarme de cómo iba en la universidad y ayudarme en lo que necesitara.

A mi novia, Nitzary, por siempre corregirme que no dejaré las cosas para último, preocuparte en todo el proceso universitario, empujarme a esforzarme y dar lo mejor de mí durante todo el tiempo que estuvimos en la universidad para que lográramos acabarla.

A mí cuñado, Arturo, por extenderme una mano para poder seguir con mis estudios.

A todos los amigos que fueron parte del transcurso universitario, Wally, Max, Laura, Devand, Ernesto, Lisbeth, Edison, María por estar en el transcurso de la universidad como un grupo y ayudarnos entre todos en las cosas que necesitáramos con los pacientes.

A mi amigo, Carlos, gracias por darme su apoyo siempre en lo que necesitaré, sobre todo en la relación de amistad que forjamos en estos años y en especial en este momento que cursamos en la culminación de nuestro trabajo de grado.

Le agradezco mucho a nuestra asesora Dra. Roció por ser nuestra guía en la realización de este laborioso trabajo que pudimos concluir.

Mil Gracias a todos por contribuir en que pudiera obtener mi título universitario, no tengo palabras para poder expresar el agradecimiento que les tengo a todos.

Raúl Disla Abreu

Primeramente, le agradezco a Dios, por haberme guiado en todo el camino a lo largo de mi carrera y de mi vida, por trazarme el camino a seguir y siempre mantenerme enfocado en mi desarrollo como estudiante y nunca perder la fe de que cuando los propósitos se ponen en manos de Dios, no hay barreras que se interpongan para impedirlo.

Le doy gracias a mis padres Isabel y Carlos, no hay palabras para describir todo lo que has hecho con mis hermanos y conmigo, siempre dispuestos y abnegados para que a nosotros no nos falte nada, y de esa manera que podamos lograr todas las metas y propósitos que nos tracemos.

Gracias a mi familia por ser partícipes de este logro y vivir conmigo este largo proceso que hoy los hace sentir orgullosos de mí, y del resultado que he obtenido. Gracias por sus consejos y las enseñanzas que he aprendido de cada uno. Ustedes más que nadie han sido testigos de las adversidades y dificultades que se presentan en la vida de un estudiante y los desafíos que hay que enfrentar.

A Raúl por ser un excelente compañero de monográfico, amigo y hermano, gracias por su entrega para que podamos lograr este objetivo de manera satisfactoria. Por motivarme a continuar en mis estudios y ser un apoyo motivacional durante el transcurso de la carrera

universitaria.

A Pamela, Rainiery y a los familiares de mi compañero de monográfico, por tener la paciencia necesaria, estar siempre para nosotros y ayudarnos en todo lo que pudieron.

A mis amigos y compañeros Devand, Edison, María, Wallis, Rosmery, Yina, Lisbeth, Ernesto, Max, Laura, gracias por las aventuras y todo lo aprendido que vivimos durante los últimos años, siempre compartiendo y haciendo este camino más ameno y divertido. Gracias a los demás compañeros que también fueron parte del recorrido.

Mil gracias, Doctora Rocío por creer en Raúl y en mí, por el tiempo invertido y por aportar su granito de arena para poder culminar nuestra investigación de monográfico.

A cada una de las personas especiales que han estado conmigo en este trayecto, gracias por la preocupación, por los bonitos deseos, por estar ahí dispuestos a ayudar, por las palabras de aliento y creer en mí. Sé que hoy aplauden junto a mí este mérito.

A todas las personas que nos respaldaron de alguna manera u otra para que hoy día todo esto haya sido posible. Gracias...

Carlos Cabral Montes de Oca

ÍNDICE

Resumen.....	11
Introducción	12
CAPÍTULO I. EL PROBLEMA DEL ESTUDIO	14
1.1. Antecedentes del estudio.....	14
1.1.1. Antecedentes internacionales.....	14
1.1.2. Antecedentes nacionales	19
1.1.3. Antecedentes locales.....	19
1.2. Planteamiento de problema.....	20
1.3. Justificación.....	21
1.4. Objetivos	22
1.4.1. Objetivo general.....	22
1.4.2. Objetivos específicos.....	22
CAPÍTULO II. MARCO TEÓRICO	23
2.1. Maloclusión Clase III de Angle	23
2.1.1. Etiología.....	23
2.1.2. Clasificación de la Maloclusión clase III.....	24
2.1.3. Diagnóstico	25
2.2. El examen clínico	25
2.3. Estudios radiográficos.....	25
2.3.1 Radiografía panorámica.....	25
2.3.2 Radiografía lateral del cráneo	26
2.4. Cefalometría.....	27
2.4.1 Cefalometría medio diagnóstico	27

2.4.2. Análisis cefalometría	27
2.4.3. Puntos cefalométricos	28
2.4.4. Ángulos cefalométricos	28
2.4.5. Planos cefalométricos	29
2.5 Tratamientos.....	29
2.5.1 Ortodóntico	29
2.5.2. Ortopédico	31
2.6. Tipos de la ortopedia dental	31
2.6.1 La ortopedia dentofacial	32
2.6.2. La ortopedia maxilofacial	32
2.7. Orto quirúrgico.....	32
2.7.1. Tipos de cirugía ortognática	33
2.7.2. Cirugía ortognática de maxilar.....	33
2.7.3. Cirugía ortognática mandibular	33
2.7.4. Cirugía ortognática maxilomandibular	33
2.7.5. Cirugía ortognática convencional	34
2.8. <i>Surgery first</i> (cirugía primero)	34
2.8.1. Indicaciones para la técnica de cirugía primero.....	35
2.8.2. Ventajas de la técnica de cirugía primero	35
2.8.3. Desventajas de la técnica de cirugía primero.....	35
2.8.4. Problemas potenciales de la cirugía primero	36
2.9. Técnicas quirúrgicas utilizadas en <i>surgery first</i> (cirugía primero)	36
2.9.1. Osteotomía LEFORT I.....	36
2.9.1.1. Descripción de la técnica quirúrgica.....	36
2.9.1.2. Objetivos de la cirugía	38

2.9.2. Osteotomía sagital bilateral de rama mandibular.....	39
2.9.2.1. Descripción de la técnica quirúrgica.....	39
2.9.2.2. Objetivo de la cirugía.....	40
2.10. Calidad de vida.....	41
2.10.1. Aspectos subjetivos.....	41
2.10.2. Aspectos objetivos.....	41
CAPÍTULO III. LA PROPUESTA.....	43
3.1. Variables y operacionalización de las variables.....	43
3.1.1. Variables independientes.....	43
3.1.2. Variables dependientes.....	43
3.1.3. Operacionalización de variables.....	43
CAPÍTULO IV. MARCO METODOLÓGICO.....	45
4.1. Tipo de estudio.....	45
4.2. Variables del estudio.....	45
4.3. Protocolo y registro de búsqueda de información.....	45
4.4. Fuentes de información.....	46
Tabla #1. Modelo de pregunta PICOS.....	46
4.5. Estrategia de búsqueda.....	47
Tabla #2. Estrategia de búsqueda.....	47
4.6. Criterios de elegibilidad.....	48
4.6.1. Criterios de inclusión.....	48
4.6.2. Criterios de exclusión.....	48
4.7. Recolección de la información.....	49
4.8. Aspectos éticos implicados en la investigación.....	49
CAPÍTULO V. RESULTADOS Y ANÁLISIS DE INFORMACIÓN.....	50

5.1 Resultados de estudio.....	50
5.2. Conclusión.....	51
Tabla 3. Estrategia de búsqueda en base de datos.....	53
Tabla 4. Diagrama de flujo de la búsqueda de literatura y criterios de selección.....	54
Tabla 5. Resumen descriptivo de las características de artículos incluidos en la revisión.	55
Referencia Bibliográfica	67
Ensayo científico.....	73

Resumen

La técnica de *surgery first* (cirugía primero), se trata de una variación en la secuencia clásica de tratamiento en cirugía ortognática (ortodoncia- cirugía ortognática-ortodoncia), y está a la vez cambiarla por cirugía-ortodoncia, es decir, se reposiciona primer lugar en las bases óseas mediante la cirugía y por último se corrige la mal posición dentaria. Este nuevo procedimiento tiene la finalidad de acortar el tiempo del tratamiento de ortodoncia convencional y darle una mejor satisfacción al paciente de una forma más rápida. El objetivo de este estudio fue evaluar la efectividad de la técnica *surgery first* (cirugía primero) en el tratamiento de maloclusiones clase III. Encontrada en la literatura científica actual. Se identificaron estudios aleatorios a través de una plataforma que contiene una base de datos: Pubmed, Scopus, Science Direct, EBSCO y Biblioteca virtual en salud (BVS). De 360 artículos encontrados en las bases de datos por la estrategia de búsquedas, se eliminaron los duplicados y quedaron en 314, realizando la síntesis de todos los artículos encontrados sin los duplicados y quedando así con 67 elegidos para control de elegibilidad de los cuales fueron seleccionados 6 artículos para la síntesis cualitativa y 2 artículos del listado de referencia, dando como resultado 8 artículos y un total de 218 pacientes. Se evaluó el requerimiento de cirugía primero, calidad de vida, estabilidad esquelética y tiempo de tratamiento. Se concluyó, según lo antes visto en las búsquedas de las bases de datos que la técnica de *surgery firsts* (cirugía primero) es un tratamiento adecuado y beneficioso debido a los resultados que esta puede brindar, como un tiempo total de tratamiento mucho más corto y una respuesta temprana a las necesidades de autoestima y aceptación del paciente a diferencia de la cirugía ortognática convencional.

Palabras claves: Cirugía primero, Cirugía ortognática, maloclusión clase III de Angle.

Introducción

A la cirugía ortognática se le considera como el proceso quirúrgico que se utiliza para corregir las irregularidades del desarrollo o condiciones relacionadas al complejo maxilo-mandibular. En esta técnica deben converger necesariamente el ortodoncista y cirujano. Buscando de esta manera optimizar los resultados, al bajar las complicaciones a un mínimo manejable y sin consecuencias. Entre las primordiales indicaciones se encuentran las siguientes: anomalías del desarrollo maxilo-mandibular, secuelas de trauma, tratamiento integral de los síndromes craneofaciales, tratamiento del paciente desdentado severo y síndrome de apnea obstructiva del sueño¹.

Esta es dirigida a pacientes con maloclusión Clase II y Clase III de Angle que necesitan corregir problemas mandibulares presente y deformidades dentofaciales como: prognatismos maxilares, prognatismos mandibulares, mordida abierta, dificultad para masticar, dificultad para tragar, dolores de disfunción de la articulación temporomandibular, excesivo desgaste de los dientes y retroceso de la barbilla².

López et al³ expone como la cirugía ortognática puede ser un medio para adquirir belleza y salud, también describen que las alteraciones de los huesos maxilares pueden producirse a cualquier edad o en algunos casos se trata de malformaciones congénitas, es decir, ya están presentes en el momento del nacimiento y en muy pocos casos surgen en la edad adulta de diferentes formas: quistes, traumatismos, problemas metabólicos y demás.

Hoy en día se han expuesto diferentes formas o métodos de realizar la cirugía ortognática, entre esta están: el método convencional y “*surgery first*”. El método convencional consiste en una terapia ortodóntica en tres etapas, ortodoncia-cirugía-ortodoncia, en la cual el paciente sufre una descompensación dental donde se acentúan las deformidades del paciente para colocar los dientes en la posición correcta que tendrán una vez alineada la mandíbula este efecto causa un empeoramiento momentáneo de la estética. Además, sumándole el tiempo prequirúrgico que deben durar los pacientes antes de someterse a la

cirugía el cual puede tardar hasta un año, lo que lleva a la incomodidad del paciente⁴.

Para compensar esta desventaja, uno de estos métodos alternativos es *surgery first* (cirugía primero), en esta la cirugía ortognática precede al procedimiento ortodóntico convencional. Este concepto fue reintroducido por Nagasaka et al⁵. en 2009 quienes presentan un procedimiento que pareciera sensato en relación costo-efectividad para el manejo de maloclusiones esqueléticas en casos selectivos. El mismo consiste en una alternativa a la ortodoncia clásica, ésta realiza directamente la cirugía sin previa preparación ortodóntica y luego de la cirugía, se inicia el tratamiento ortodóntico³.

Este nuevo enfoque quirúrgico implica cierta ventaja significativa en los pacientes, ya que mediante este se observa un cambio inmediato en el perfil facial. La estética es abordada desde el comienzo del tratamiento, teniendo resultados más rápidos y es más fácil lidiar con las recaídas en comparación con la ortodoncia convencional, porque la descompensación se completa durante la cirugía. Entre las desventajas que puede presentar este enfoque esta una planificación prolongada, ya que debe ser muy precisa para prevenir cualquier error, es difícil predecir la oclusión final, la oclusión ideal puede ser difícil de lograr si hay múltiples interferencias⁶.

Por lo citado anteriormente, este estudio tiene como propósito investigar a fondo los resultados de la utilización de la técnica *surgery first* (cirugía primero) en los tratamientos combinados orto-quirúrgicos, para identificar sus beneficios y las consideraciones importantes de esta técnica, por medio de la búsqueda sistematizada de literatura.

CAPÍTULO I. EL PROBLEMA DEL ESTUDIO

1.1. Antecedentes del estudio

1.1.1. Antecedentes internacionales

En abril del año 2012, Miguel et al⁷ publicaron el artículo de *Surgery first: an alternative approach to ortho-surgical patients* en el Departamento de Ortodoncia de la Universidad Estatal de Rio de Janeiro, Brasil, El objetivo de este artículo fue hacer una breve descripción del enfoque Cirugía Primero. Los autores presentaron tres casos clínicos con diferentes formas de aplicar la técnica de cirugía primero. En el primer caso se propuso un plan de tratamiento que colocaría correctamente los incisivos inferiores en el hueso basal mandibular y se verificó la cantidad de movimiento requerida para una estética facial ideal y una discrepancia ósea reducida, el tratamiento duró 18 meses, el paciente presentó una buena relación entre los arcos y una inclinación más favorable de los incisivos. En el segundo caso se hizo la misma técnica que el caso anterior y el tratamiento tuvo una duración de 18 meses, solo tenía de diferencia algunas pérdidas dentaria que después que finalizó el tratamiento estaba listo para recibir una rehabilitación protésica y en el tercer caso el paciente presentó un patrón óseo de retrusión maxilar y protrusión mandibular con exceso vertical se le realizó una osteotomía sagital con un retroceso mandibular de 5 mm y una osteotomía lefort I con avance maxilar lineal de 7 mm, el tratamiento duró 12 meses y mejoró el perfil facial, presenta una línea de sonrisa estética y proporciones faciales equilibradas. Los autores concluyeron que las tres variables que están sujetas a investigación demuestran un efecto completamente agradable, un menor tiempo de tratamiento, mejor satisfacción emocional para los pacientes y una estética mejorada más rápida, con una buena preparación de un buen proceso de método el resultado será satisfactorio.

Kim et al⁸, en el año 2014 publicaron un estudio de *Postoperative stability for surgery-first approach using intraoral vertical ramus osteotomy: 12 month follow-up* en el Departamento de Cirugía Oral y Maxilofacial en la Facultad de Odontología en la Universidad Nacional de Kyungpook, Corea del Sur, el propósito de este estudio fue

comparar la estabilidad cuando concluyó el proceso de la cirugía de retroceso mandibular en los pacientes con maloclusión esquelética de clase III con y sin ortodoncia prequirúrgica, en el presente estudio participaron 61 pacientes (28 hombres, 33 mujeres); 38 pacientes estaban en el grupo CS (cirugía convencional) y 23 pacientes estaban en el grupo SF (cirugía primero) usando cefalogramas laterales tomados preoperatoriamente, inmediatamente después de la operación y en el momento de la desunión. Para valorar los resultados se consideraron las diferentes variables predictoras (grupo y tiempo), variables de resultado (mediciones cefalométricas a lo largo del tiempo), las características basales, fueron evaluadas para determinar la diferencia en la estabilidad de las posiciones mandibulares. El retroceso de la mandíbula en el punto B fue similar (grupo CS, 8.7 mm; grupo SF, 9.1 mm; diferencia), pero la recaída horizontal en el grupo SF (2.4 mm) fue significativamente mayor que en el grupo CS (1,6 mm). Los pacientes con una recaída horizontal mayor de 3 mm constituyeron el 39.1% del grupo SF en comparación con el 15.8% del grupo CS. Los autores concluyeron que, la osteotomía de rama dividida sagital mandibular sin tratamiento de ortodoncia prequirúrgica fue menos estable que la cirugía ortognática convencional para el prognatismo mandibular. En este enfoque de SF es una ventaja definitiva para la descompensación dental y un menor tiempo significativo en el tiempo total del tratamiento. Sin embargo, el enfoque SF requiere cirugías más invasivas como resultado de la eliminación de la ortodoncia prequirúrgica. Antes de realizar el primer abordaje quirúrgico, se debe considerar la estabilidad esquelética.

Un estudio realizado en Corea por Park et al⁹, en el año 2015 titulado *Skeletal stability of surgery-first bimaxillary orthognathic surgery for skeletal class III malocclusion, using standardized* criterio en el Departamento de Cirugía Oral y Maxilofacial Gery del Hospital Dental de la Universidad de Corea, el propósito de esta investigación fue comparar la estabilidad postoperatoria después de una cirugía bi-maxilar realizada con o sin preoperatorio tratamiento de ortodoncia, en pacientes con maloclusión clase III. Los autores escogieron 40 pacientes con maloclusión III que se incluyeron en este estudio retrospectivo. Los criterios de inclusión fueron de maloclusión clase III con y sin extracción premolar, desviación de la línea media mayor a 3 mm y 5 mm de ancho de arco discordancia. Los pacientes se dividieron en dos grupos de 20 para hacer la comparación, fueron asignados a

un grupo convencional, pacientes que recibieron tratamiento ortodóntico preoperatorio y cirugía bimaxilar y un segundo grupo que recibió la cirugía bimaxilar primero, a todos los pacientes les realizaron radiografías cefalométricas seriales obtenidas antes de la cirugía, a los 2 meses después de la operación, y a luego de transcurrir 6 meses después de la cirugía, para evaluar la variación en el cambio quirúrgico y posquirúrgico. Para el cual fueron considerados parámetros lineales y tres angulares para evaluar la estabilidad. Con respecto a los cambios posquirúrgicos, se mostraron cambios significativos en el cambio para el marco de referencia vertical a la columna nasal posterior, plano horizontal de referencia al punto B y ángulo del plano oclusal en ambos grupos. Estadísticamente no se visualizaron cambios significativos en las tasas de recaída entre ambos grupos y tampoco en términos de estabilidad postoperatoria.

Guijarro et al¹⁰ en el año 2016 publicaron una revisión sistemática sobre *Surgery first in orthognathic surgery: A systematic review of the literature* en la Revista Estadounidense de Ortodoncia y Ortopedia Dentofacial. La misma se realizó en las bases de datos de PubMed y Cochrane Library, el objetivo de esta revisión sistemática es la investigación sobre la técnica de cirugía primero y la técnica convencional, es un nuevo tratamiento y una nueva alternativa para la corrección de defectos dentomaxilofaciales. Los resultados de la búsqueda en las bases de datos utilizadas arrojaron 179 publicaciones en total de las cuales 164 fueron de PubMed y 15 de Cochrane library. Se utilizó una aplicación de estrictos criterios de selección que dio como resultado un grupo final de 11 artículos, de los cuales 5 artículos son de casos y controles de estudios, 3 estudios de cohorte y 3 series de casos. La mayoría de los estudios fueron realizados en Asia (91%). En total, se manejaron 295 pacientes entre los estudios con un enfoque de cirugía primero. Una maloclusión de clase III fue la maloclusión subyacente más persistente (84,7%). En conclusión, en determinados pacientes con tratamientos precisos y planificación, la cirugía primero se ha reconocido para reducir significativamente el tiempo total de tratamiento y lograr altos niveles de satisfacción del paciente y del ortodoncista. La duración total de este tratamiento fue más corta en los pacientes que se sometieron a cirugía primero que en los tratados con cirugía ortognática convencional.

En mayo del año 2018, Holzinger et al¹¹ publicaron un artículo de *Accuracy of soft tissue prediction in surgery-first treatment concept in orthognathic surgery: A prospective study* en el Departamento de Cirugía Oral y Maxilofacial en la Universidad de Medicina de Viena, Austria, en este estudio participaron 16 pacientes con mordida abierta dismorfosis dentofacial que fueron tratados con cirugía ortognática. Se planificaron cirugías utilizando bocetos convencionales y los SOTIRIOS (software) asistidos por computadora recientemente desarrollados por los mismos autores. Las tomografías computarizadas preoperatorias y postoperatorias se registraron en base a 15 puntos de referencia. Con mucha dificultad los cambios tisulares se simulaban en las tomografías computarizadas preoperatorias para que coincidan con las posiciones postoperatorias del maxilar, mandíbula y mentón. El error medio de predicción del tejido blando fueron las simulaciones 1.46 ± 1.53 mm. De los errores, el 50% estaba por debajo de 1,03 mm, el 80% estaba por debajo de 2,20 mm y el 95% hasta 4,34 mm. El error de predicción excedió 7.30 mm en 1% y 13.07 mm en 0.1%. Con nuestro software de planificación ortognática 3D, se pudo mostrar ese tejido blando correspondiente. La predicción es confiable en pacientes con cirugía primero-ortognática. El software permite a los cirujanos hacer la planificación y validación sin asistencia técnica.

Yamauchi et al¹² en octubre del año 2018, publicaron un artículo titulado Efecto del abordaje ortognático "cirugía primero" en temporomandibular síntomas y función: una comparación con "Ortodoncia-primero" en el Departamento de Medicina Oral y Cirugía, Facultad de Odontología de la Universidad de Tohoku, Sendai, Japón, El objetivo de este estudio fue evaluar comparativamente los efectos de Cirugía primero (SFA) y Cirugía convencional (OFA), en función de la articulación temporomandibular (ATM) y apertura máxima de la cavidad oral. El estudio investigó los resultados de pacientes diagnosticados de deformidades dentofaciales esqueléticas clase III tratados con cirugía primero y con cirugía convencional. Para el estudio se inscribieron 24 pacientes en el grupo OFA y 23 pacientes se inscribieron en el grupo SFA, todos los pacientes fueron examinados de la misma manera cuatro veces: antes de la cirugía y a los 1, 3, 6 y 12 meses después de la cirugía. El rango de movimiento (ROM) fue medido entre los incisivos centrales del maxilar y la mandibular. Los síntomas fueron evaluados subjetivamente usando un

cuestionario con ítems relativos al dolor en los movimientos mandibulares, sonidos de ATM y dolor en región de los músculos masticatorios. Entre los resultados, no se produjeron complicaciones graves o recaídas en ninguno de los grupos durante el período de seguimiento de 12 meses, los cambios postoperatorios en ROM mostraron similares tendencias, pero no hubo diferencias significativas en ROM durante el período de seguimiento entre el grupo OFA y SFA. Los autores concluyeron que durante los primeros 3 meses después de la operación, menos del 10% de los pacientes en ambos grupos tenían dolor recientemente detectado de ATM o músculos, a los 6 y 12 meses después de la operación solo un paciente en el grupo SFA presentó dolor. Sin embargo, no se observaron diferencias significativas en los síntomas o la función de la ATM durante un período de seguimiento de 12 meses entre pacientes con maloclusión de angle clase III tratados con SFA y OFA.

Soverina et al¹³ publicaron una revisión sistemática de *Skeletal stability in orthognathic surgery with the surgery first approach: a systematic review* en la Asociación Internacional de Oral y Cirujanos Maxilofaciales en la Ciudad de Milán, España, en el año 2019. En este estudio se realizó una revisión sistemática de la cirugía primero y la estabilidad esquelética, las bases de datos utilizadas fueron PubMed, Google Scholar, Scopus, LexisNexis, Web of Science y Cochrane Library por todas las bases de datos arrojó 2,766 publicaciones. La estrategia de búsqueda para todas las bases de datos fueron: “surgery first” [All Fields] AND (“orthognathic”[All Fields] OR “orthodontics”[All Fields]). Se incluyeron estudios de los cuales se pudieron extraer datos sobre la estabilidad esquelética basados en puntos cefalométricos específicos. La aplicación de los criterios de selección dió como resultado un grupo final de 14 artículos. Unos 560 pacientes con maloclusión clase III fueron sometidos a cirugía ortognática (cirugía convencional) y 339 con AFS (cirugía primero). Los parámetros del estudio como los tiempos de evaluación y los planes de referencia variaron, lo que imposibilita la realización de un meta-análisis apropiado. Los autores concluyeron en la literatura que la cirugía ortognática con AFS es tan estable y predecible como la cirugía con AC (cirugía convencional). Desafortunadamente, todos los artículos incluidos describen la estabilidad esquelética "después de la cirugía" y no "después de la descompensación dental". Durante este período posquirúrgico el tratamiento de ortodoncia

todavía está en curso y los movimientos mandibulares podrían influir en las mediciones cefalométricas de estabilidad. Por lo tanto, para verificar la estabilidad real de la cirugía ortognática con el SFA, se requiere más investigación con los mismos planes de referencia, períodos de seguimiento más largos y los mismos momentos de evaluación. Además, ninguno de los artículos revisados cuidadosamente describió anomalías dento esqueléticas de clase II.

1.1.2. Antecedentes nacionales

En la búsqueda no se encontraron estudios nacionales relacionados al tema de investigación.

1.1.3. Antecedentes locales

En la búsqueda no se encontraron estudios nacionales relacionados al tema de investigación.

1.2. Planteamiento de problema

La técnica de *surgery first* (cirugía primero), consiste en una metodología alterna al procedimiento clásico «ortodoncia-cirugía-ortodoncia», esta procede directamente con la cirugía sin previa preparación ortodóntica y posterior a la cirugía, se inicia el tratamiento ortodóntico¹⁴. Los protocolos de *surgery first* (cirugía primero) podrían ser ventajosos en términos de costo-tiempo, debido a que muchos pacientes cuando van a consulta tienen mayor inquietud en cómo se ven estéticamente y buscan una solución un poco más rápida para mejorar su calidad emocional, física y estética¹⁵.

No han sido realizadas suficientes revisiones de literatura que brindan al profesional de la salud, evidencia científica que respalde la eficacia de la Surgery first o cirugía primero. Por esta razón se realizará una búsqueda de literatura exhaustiva, minuciosa, para identificar, evaluar e interpretar distintos artículos de investigación sobre los beneficios que tiene este nuevo enfoque en aquellos pacientes con maloclusión Clase III de angle. Basándose en las premisas anteriores para la realización de una revisión que ha implementado el modelo The P.I.C.O. para la realización de la pregunta de investigación:

¿Cuáles requerimientos deben tener los pacientes para ser tratados con el enfoque de *surgery first* (cirugía primero)?

¿Determinar si se mantiene la estabilidad luego de la utilización del enfoque de Surgery first o cirugía primero?

¿Cuáles son los efectos en la calidad de vida que tiene el enfoque de *surgery first* (cirugía primero) en los pacientes con maloclusiones clase III de Angle?

¿Verificar si el enfoque de *surgery first* (cirugía primero) reduce el tiempo total del tratamiento ortodóntico?

1.3. Justificación

La importancia de esta revisión sistemática de literatura es demostrar los beneficios de la técnica *surgery first* (cirugía primero), en el tratamiento de ortodoncia en pacientes con maloclusión clase III evaluando los factores, tales como: Requerimiento de cirugía primero, calidad de vida, estabilidad esquelética y tiempo post-operatoria.

Con esta investigación se tiene como propósito demostrar, que por medio de su realización se proporcionará una gran contribución a la colectividad odontológica, tanto a estudiantes como a docentes universitarios, en la valoración de optar por la técnica *surgery first* (cirugía primero). Esta ofrece mejores resultados en el tiempo de duración del tratamiento ortodóntico y los pacientes sometidos a esta nueva modalidad de la cirugía primero antes que la ortodoncia convencional aprecian una mejor satisfacción post quirúrgica en su estética, favoreciendo el beneficio del paciente en costo-tiempo.

La importancia de este tema radica en que, le facilitará al profesional del área de odontología con ampliar su sabiduría sobre las mejores opciones al momento de seleccionar cuál tratamiento ortodóntico suministrar para tratar de manera más eficaz a pacientes con maloclusión clase III.

1.4. Objetivos

1.4.1. Objetivo general

Revisar sistemáticamente la literatura publicada sobre la pertinencia y efectividad en los problemas dento/esqueletales que tiene la técnica de cirugía primero en las maloclusiones de clase III.

1.4.2. Objetivos específicos

1.4.2.1. Determinar la importancia de realizar el procedimiento quirúrgico primero en la secuencia del tratamiento combinado de ortodoncia y cirugía ortognática.

1.4.2.2. Comprobar la eficacia de la técnica de cirugía primero previa y post al tratamiento ortodóntico.

1.4.2.3. Identificar el tiempo de tratamiento completo de la técnica de cirugía primero.

1.4.2.4. Determinar la calidad de vida y satisfacción de los pacientes después de realizarse la técnica de cirugía primero.

1.4.2.5. Identificar cuáles son las características inclusivas y exclusivas para realizar un procedimiento de cirugía primero.

CAPÍTULO II. MARCO TEÓRICO

En este marco teórico se desarrollan temas que están relacionados a las variables de estudios anteriormente expuestas, con temas de importancia para la obtención de conocimientos sobre el tratamiento en pacientes con maloclusión clase III de Angle, en su clasificación y los diferentes tipos de tratamientos.

2.1. Maloclusión Clase III de Angle

Esta estará presente al haber una alteración en la relación sagital de los maxilares ya bien sea por una anomalía o retrusión maxilar, por un prognatismo, un macrognatismo mandibular o una combinación de las anteriores. Generalmente está se acompaña de otras características dentarias y esquelética de esta forma confiriendo cambios tanto oclusales, morfológicas o faciales. Esta ha sido considerada a lo largo de la historia como una de las maloclusiones más llamativas debido a la deformidad facial que puede causar¹⁶.

2.1.1. Etiología

La maloclusión clase III de angle es multifactorial, teniendo en cuenta que el factor hereditario juega un papel significativo en el progreso de ésta, siendo considerada como una transmisión poligénica no ligada al sexo¹⁷.

Generalmente los individuos con este tipo de maloclusión tienen un componente tanto esquelético como dentoalveolar y que identificarla en edades tempranas puede ayudar al ortodoncista a tener una buena planificación¹⁸.

Factores epigenéticos locales como: la lengua aplanada y deprimida puede representar un factor para el desarrollo de la maloclusión al instituir una relación causa- efecto según Von Limbough (1972). Por otro lado Linder – Aronson explican que la función respiratoria bucal es un factor predisponente, por su predominio en el crecimiento cráneo facial¹⁷

Mientras, Moyers sostiene que la hiperplasia amigdalina y los problemas naso respiratorios pueden avanzar, deprimir y aplanar la postura lingual, ya que este intenso ejercicio mantiene abierta la vía respiratoria y que factores ambientales como las fuerzas oclusales generadas por la erupción anormal puede inducir a una guía incisal desfavorable, ayudando de esta forma al desarrollo de una maloclusión clase III¹⁷.

Este definió que este síndrome es de origen esquelético principalmente, aunque también consideraba la existencia de clase III de origen funcional y que a pesar de que su origen fuese esquelético, un tratamiento temprano podría redireccionar el crecimiento del paciente y así corregir el síndrome de clase III¹⁸.

La frecuencia de la maloclusión clase III difiere según el área geográfica, grupos étnicos y la localidad objeto de estudio, así, en Estados Unidos ya Angle señalaba una frecuencia de 4.2% en una muestra de 2000 casos. Ainsworth refiere una frecuencia de 1.35% en una muestra de 4170 niños en edad colegial. Su frecuencia varía en la población general entre un 4% entre los caucásicos y un 14% en asiáticos.¹⁷¹⁸

2.1.2. Clasificación de la Maloclusión clase III

- **Maloclusión clase III verdadera:** Es aquella discrepancia que hay en las bases óseas.
- **Maloclusión clase III falsa, pseudoprogenie o Clase III neuromuscular:** Se podrá observar un adelantamiento de la mandíbula mediante el cierre oclusal debido a la
- retroinclinación de los incisivos superiores o la proinclinación de los inferiores y al mesializarse los cóndilos por las fuerzas aplicadas.
- **Mordida cruzada anterior:** Se encuentra presente al observarse una oclusión invertida de los incisivos, estando los huesos maxilares en una relación adecuada¹⁶.

2.1.3. Diagnóstico

Se realiza una evaluación en los tres planos del espacio: transversal, vertical y sagital. Con respecto a la evaluación dentaria habrá que prestar especial atención a la presencia de compensaciones dentales, como la retroinclinación de incisivos inferiores y/o proinclinación de incisivos superiores, lo cual debe ser considerado como un factor pronóstico desfavorable¹⁸.

En cuanto a la evaluación funcional, se debe hacer un diagnóstico en relación céntrica, ya que podría tratarse de una “pseudo-clase III”¹⁸.

2.2. El examen clínico

Este es un proceso muy importante para el especialista y el paciente, teniendo que realizar un examen tanto intraoral como extraoral de forma minuciosa. En el análisis extraoral se analizará la ATM, en sus movimientos de apertura y cierre y de esta forma poder determinar la existencia de ruidos, dolor, desviación, deflexión, luxación u otras anomalías que se puedan presentar y la revisión de la forma facial mediante el análisis de simetría, la cual nos va ayudar identificar el tipo de cara y al análisis de la sonrisa; como lateral para observar la posición antero-posterior del maxilar y la mandíbula.

En el análisis intraoral se revisará la salud periodontal, revisión de frenillos, clasificación de angle, overjet, overbite y desplazamientos funcionales¹⁹.

2.3. Estudios radiográficos

2.3.1 Radiografía panorámica

En la ortodoncia es primordial analizar los estudios radiográficos para poder diagnosticar y establecer un plan de tratamiento específico de manera individual, por tal motivo es

importante valorar todas las zonas de la radiografía. Teniendo en consideración que se deben chequear el proceso de erupción de los dientes (si están en formación o no), de la misma forma si hay interferencias entre los dientes en vía de erupción o los ya erupcionados y también si se han desarrollado de la forma correcta. Esta imagen será de fácil acceso ya que son almacenadas digitalmente, facilitando de esta forma la observación de todas las estructuras y los tejidos peridentarios y poder realizar un correcto tratamiento ortodóntico²⁰.

2.3.2 Radiografía lateral del cráneo

En la ortodoncia dentro de los elementos diagnósticos la radiografía lateral de cráneo es de carácter obligatorio, se le considera una técnica radiográfica extraoral en la cual se obtiene una vista lateral del cráneo y las estructuras óseas de la cara, permitiendo el estudio del crecimiento facial del paciente y una valoración de las estructuras maxilares, mandibulares y sus relaciones con las bases craneales, mediante la toma de una serie de mediciones lineales y angulares realizadas de manera manual o digital, analizando el patrón esquelético, posición de los incisivos superiores e inferiores, posición labial y biotipo facial del paciente¹⁹.

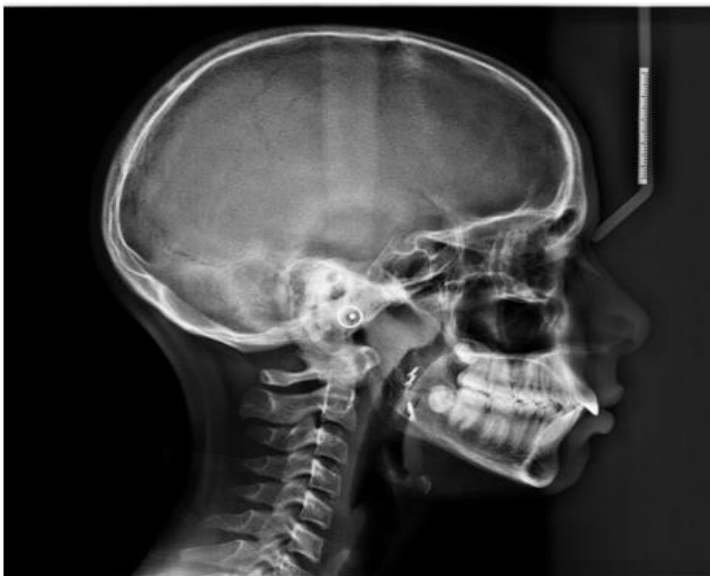

Imagen 1. Imagen de radiografía de lateral de cráneo²¹

2.4. Cefalometría

Este tipo de radiografía se utiliza para describir o identificar la morfología y desarrollo del esqueleto craneofacial o predecir el crecimiento, planear el tratamiento y poder valorar el resultado del tratamiento. Teniendo en cuenta que la mayoría de estas tareas requieren identificar puntos de referencia y el cálculo de varios ángulos y lineales variables²².

2.4.1 Cefalometría medio diagnóstico

La cefalometría surgió en 1934 en Alemania por Broadbent y por Hofrath en Estados Unidos, teniendo objetivo estudiar los patrones de desarrollo craneofacial y evaluar las proporciones dentolabiales y de esta forma poder descifrar las bases anatómicas de las maloclusiones dentales²³.

El principio del análisis cefalométrico consiste en comparar al paciente con un grupo de referencia normal, para poder detectar cualquier diferencia entre las relaciones dentofaciales del paciente y las que cabría esperar en su grupo étnico o racial²³.

2.4.2. Análisis cefalometría

Este se encarga de la medición de estructuras anatómicas relevantes a través de técnicas establecidas como es el caso de la técnica Ricketts, Mc. Namara y Steiner.

Según Ricketts¹⁷ este análisis tiene como propósito:

- Determinar las relaciones dimensionales de los componentes craneofaciales.
- Clasificar las anomalías esqueléticas y dentales con relación a la base craneal y a patrones esqueléticos.
- Analizar el crecimiento y desarrollo responsable del patrón dentofacial, así como la proporción de la base craneal, anomalías congénitas, condiciones patológicas, o asimetrías faciales.

- Para facilitar el método de tratamiento, para los procedimientos ortodóncicos y/o quirúrgicos.
- Para poder analizar los cambios producidos por el tratamiento, la efectividad de las diferentes modalidades de tratamiento y la eficacia de la retención.
- Determinar el desarrollo dentofacial después del tratamiento.
- Predecir el contorno de los tejidos duros y blandos, antes de iniciar el tratamiento²⁴.

2.4.3. Puntos cefalométricos

Un punto cefalométrico representa un gestor de referencia anatómico, una articulación entre huesos o un área geométrica trazada en el dibujo anatómico. "Con varios puntos pueden construirse líneas o planos analizando así la disposición y relación de los elementos del esqueleto craneofacial. Con un objeto claro", los puntos cefalométricos se dividen en óseos, dentarios y puntos de los tejidos blandos²⁴.

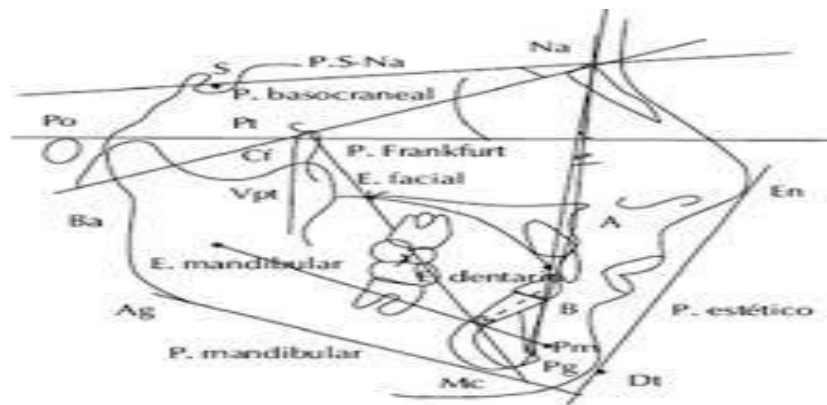


Imagen #2. Imagen de puntos cefalométrico²⁵

2.4.4. Ángulos cefalométricos

Una vez realizados el dibujo anatómico y los trazados de orientación, denominamos magnitudes cefalométricas a los valores lineales y angulares calculados sobre el cefalograma. Las medidas angulares se realizan con la ayuda de un transferidor y se expresan en grados de ángulo. Las medidas lineales utilizan como unidad el milímetro y se calculan mediante una regla milimétrica. Para facilitar la lectura e interpretación de los

datos, se estandarizó en Ortodoncia que los ángulos fuesen representados mediante un punto, como por ejemplo el ángulo SN, Go, Gn y las medidas lineales con un trazo, como la línea Co-Gn²⁶.

2.4.5. Planos cefalométricos

En una radiografía, todas las estructuras anatómicas son proyectadas en un solo plano transformándose en imágenes en dos dimensiones. Se utiliza el término plano cuando se implican tres o más puntos cefalométricos en su trazado. Todos los planos originarios de la craneometría se transforman en la radiografía en líneas. Sin embargo, convencionalmente se mantiene el nombre de planos. Cuatro planos componen el “cefalograma patrón”: el plano horizontal de Frankfurt, el plano oclusal mandibular y los planos mandibulares Go-Gn y Go-Me. El término línea designa el segmento de recta obtenido por unión de dos puntos cefalométricos²⁴.

2.5 Tratamientos

2.5.1 Ortodóntico

Su objetivo es diagnosticar para luego corregir e incluso prevenir las anomalías oclusales (maloclusiones) en la forma, posición, relación y función de los dientes en los maxilares, la cara y los trastornos funcionales de la masticación. Entre tales anomalías figuran:

- Dientes mal alineados o apiñados.
- Dientes con una posición adelantada o retrasada con relación a los maxilares.
- Presencia de desplazamiento maxilar, etc.

El ortodoncista recomienda que a los niños se le debe someter a una revisión a partir de los seis años, aunque los tratamientos que ofrece la ortodoncia pueden realizarse a cualquier

edad, cuanto antes se detecten estas anomalías, más sencillo y eficaz resultará su tratamiento y corrección.²⁷

Los tratamientos de ortodoncia pueden ser:

- **Interceptivos:** Se interviene al niño al tener la dentición temporal o al estar en proceso de renovación y se dirigen a resolver maloclusiones incipientes derivadas, por ejemplo, del hábito de succionar el pulgar.²⁷
- **Correctivos:** Por el contrario, se llevan a cabo cuando no se ha realizado un tratamiento interceptivo previo o éste no ha sido suficiente para evitar la maloclusión, y el objetivo es resolver la alteración de forma definitiva. En este caso se recomienda iniciar los tratamientos entre los 10 y los 12 años, pues pueden durar entre un año y medio y tres años²⁷.

Para la ortodoncia se utilizan aparatos correctores, que pueden ser:

- **Fijos:** Ha estos se les consideran como los más importantes, ya que permiten desplazar de forma individual a todas y cada una de las piezas dentarias en cualquier dirección del espacio. Son los conocidos brackets, unas piezas metálicas que sostienen el arco que produce el desplazamiento dental. En la actualidad se dispone también de brackets de zafiro que resultan poco visibles al tratarse de cristales transparentes de elevada dureza²⁸.
- **Removibles:** Se caracterizan porque pueden quitarse sin ayuda del ortodontista para comer o para su limpieza. Están indicados para corregir alteraciones de la respiración y/o deglución, expandir los maxilares, crear espacio para futuras piezas permanentes, alinear los dientes, cerrar mordidas abiertas, etc. En ocasiones se utilizan como apoyo para la ortodoncia fija²⁸.

Tras una el uso de ortodoncia fija se debe usar por lo general aparatos llamados de retención, cuya función es la de mantener los dientes en su sitio evitando posibles movimientos. Aunque en ocasiones la ortodoncia puede no ser suficiente para corregir las anomalías o maloclusiones dentales, en cuyo caso el tratamiento podría ser complementado con una cirugía maxilofacial²⁸.

2.5.2. Ortopédico

Aquella especialidad de la odontología que se ocupa del tratamiento de todas las maloclusiones que se producen por una alteración en el crecimiento de las arcadas dentarias y de los huesos maxilares. Este consiste en la aplicación de movimientos óseos gracias a la aplicación de fuerzas con aparatos extraorales y funcionales²⁹.

Los objetivos de la ortopedia dentofacial son corregir la anchura, la longitud o altura de los maxilares, modificar el crecimiento cuando esté alterado, favorecer una mejor erupción dental, disminuir o eliminar el apiñamiento dental, corregir hábitos de succión o deglución atípica, corregir las posibles asimetrías faciales modificando el crecimiento de los maxilares y conservar los espacios para los dientes permanentes que aún no hayan erupcionado. La edad más adecuada para poder empezar la primera etapa del tratamiento ortopédico es durante la fase de crecimiento, hasta los 12 o 13 años en las niñas y hasta los 14 o 15 años en los niños. Es importante tratar las maloclusiones o alteraciones en esta edad ya que un tratamiento temprano evita una maloclusión más severa en dentición permanente²⁹.

A medida que la edad avanza, existe más desarrollo, la anomalía o maloclusión se hace más evidente y consecuentemente es más difícil de corregir. Un tratamiento tardío puede llevar a tratamientos ortodónticos de larga duración, con resultados poco exitosos o en última opción realizar procedimientos más complejos e invasivos para corregir las maloclusiones severas con cirugías²⁹.

2.6. Tipos de la ortopedia dental

2.6.1 La ortopedia dentofacial

Esta se centra tanto en el desarrollo facial como en la corrección dental-. Esta se utiliza en las primeras fases de la vida y hasta la adolescencia. De hecho, es recomendable aplicarla en un intervalo entre ciertas edades; aproximadamente entre los 4 y los 12 años²⁹.

En su aplicación se utilizan aparatos fijos y removibles. Podemos mencionar como ejemplo los brackets. De hecho, en ocasiones se combinan tratamientos propios de la odontología con otros específicos de esta rama; así se logra la corrección de las deformidades de los dientes y se mejora la estructura ósea facial²⁹.

2.6.2. La ortopedia maxilofacial

Esta previene y da solución a algunas afecciones y malformaciones de los huesos maxilares, mediante la utilización de ciertos aparatos removibles cuyo efecto y actuación se centra en la corrección de la zona de la articulación temporomandibular y algunas estructuras como: el paladar, la base de la boca, la lengua, los labios, los dientes y de la misma forma ocupándose del aspecto funcional, atendiendo a la deglución, masticación, fonación y respiración. En ocasiones, se recomienda no solo por las molestias de la patología del paciente, sino también por la cuestión estética³⁰.

2.7. Orto quirúrgico

Esta intervención quirúrgica se encarga de corregir las deformidades dentó-cráneo-maxilofaciales con ayuda de movimientos óseos maxilares y mandibulares y así lograr el equilibrio perfecto entre todas las características faciales. Generalmente las alteraciones faciales aparecen en la fase de crecimiento de los pacientes, se estabilizan al final de la misma, y pueden causar problemas como apnea del sueño, trastornos de la ATM, problemas de maloclusión o falta de armonía esquelética, entre otros³¹.

2.7.1. Tipos de cirugía ortognática

Existen tres tipos de cirugía ortognática:

- Cirugía del maxilar
- Cirugía de la mandíbula
- Cirugía maxilomandibular, también llamada cirugía bimaxilar.

2.7.2. Cirugía ortognática de maxilar

La cirugía ortognática de maxilar se realiza para colocar el maxilar en la posición correcta de modo que se pueda lograr la armonía facial y, lo más importante, una recuperación de la funcionalidad de este hueso, clave para masticar, respirar y hablar. Este procedimiento se realiza para corregir varias deformidades faciales, como el prognatismo mandibular o Clase 3, mordida abierta o sonrisa gingival³¹.

2.7.3. Cirugía ortognática mandibular

La cirugía ortognática más practicada en la mandíbula es la cirugía de avance mandibular, siendo esta necesario cuando las personas tienen una mandíbula pequeña y retraída con respecto al maxilar, condición conocida como retrognatia o clase II. Este tipo de malformación afecta especialmente la armonía de la parte inferior de la cara y causa diversos problemas funcionales, como puede ser la apnea del sueño³¹.

2.7.4. Cirugía ortognática maxilomandibular

Su propósito es reposicionar el maxilar y la mandíbula para lograr una correcta oclusión y armonía facial al tratar las siguientes malformaciones: Clase 2, Clase 3, asimetría facial, o

mordida abierta, entre otras, cuando una cirugía monomaxilar no es suficiente para reparar los problemas del paciente³¹.

2.7.5. Cirugía ortognática convencional

El método clásico de planificar una cirugía ortognática se basaba en un análisis facial y una cefalometría realizada a partir de una telerradiografía de perfil. A partir de aquí se trazaba una STO (Surgical Treatment Objectives) que permitía imaginar y medir en la dirección sagital los cambios quirúrgicos. Aparte que este método de cirugía ortognática requiere una estrecha colaboración entre el cirujano maxilofacial y el ortodoncista. Por lo tanto, es importante comprender los problemas del paciente y ofrecer un tratamiento individualizado. Este tratamiento consiste en 3 partes de las cuales son ortodoncia prequirúrgica para la descompensación dental, la cirugía ortognática y ortodoncia postquirúrgica³².

2.8. *Surgery first* (cirugía primero)

Se conoce como *surgery first* a la cirugía ortognática que precede al procedimiento ortodóntico. El concepto fue reintroducido por Nagasaka y cols. en 2009 y presenta un procedimiento sensato en relación costo-efectividad para el manejo de maloclusiones esqueléticas en casos selectos. El procedimiento consiste en una metodología alterna a la práctica clásica «ortodoncia-cirugía-ortodoncia», ésta procede directamente con la cirugía sin previa preparación ortodóncica y posterior a la cirugía, se inicia el tratamiento ortodóncico³.

Por razones económicas, así como por una creciente motivación del paciente, se desarrolló el concepto de "Cirugía primero" para reducir el tiempo de tratamiento. Aprovechamos el Procedimiento de Aceleración Regional (RAP), conocido desde que Köle publicó la corticotomía interdental en el frente inferior abarrotado para acelerar la alineación ortodóncica en la década de 1950¹⁴.

2.8.1. Indicaciones para la técnica de cirugía primero

Los criterios que se sugieren para SFA son:

- Dientes bien alineados con apiñamiento leve.
- Curva plana a suave de Spee
- Proclinación / retroinclinación normal o leve de los incisivos
- Discrepancia transversal mínima.
- Este enfoque también está indicado en casos en los que se necesita descompensación³³.

La descompensación se realiza colocando correctamente los huesos de la mandíbula. A pesar de que la técnica de la cirugía primero se puede aplicar a las maloclusiones de Clase II y de Clase III, la mayoría de los casos tratados con este enfoque han sido casos con maloclusiones de Clase III que cumplen con los criterios anteriores³³.

2.8.2. Ventajas de la técnica de cirugía primero

- Menor costo en el procedimiento ortodóntico.
- El paciente ve los resultados de la operación de inmediato.
- El tratamiento de ortodoncia se acelera por efecto del procedimiento de aceleración regional.
- El tratamiento se completa en menor corto tiempo a diferencia de la tradicional³³.

2.8.3. Desventajas de la técnica de cirugía primero

- Los ortodoncista deben tener experiencia y deben planificar el tratamiento con anticipación.
- Se necesita una cooperación más estrecha entre el cirujano y el ortodoncista.

- El tratamiento de ortodoncia comienza 1-2 semanas después de la operación con intervalos de dos semanas.
- El efecto del procedimiento de aceleración regional tarda de tres a cuatro meses³³.

2.8.4. Problemas potenciales de la cirugía primero

Aparte de ciertas ventajas, algunos problemas potenciales asociados con SFA son los siguientes:

- Predecir la oclusión final es el desafío más difícil con SFA debido a múltiples interferencias dentales
- Los casos que requieren extracciones son especialmente difíciles de planificar cuando se realiza la cirugía primero.
- Cualquier error quirúrgico menor puede comprometer la oclusión final
- El proceso de planificación consume mucho tiempo en comparación con el tiempo total de tratamiento.
- El aumento del número y la complejidad de los procedimientos de osteotomía plantea un mayor riesgo para el paciente³³.

2.9. Técnicas quirúrgicas utilizadas en *surgery first* (cirugía primero)

2.9.1. Osteotomía LEFORT I

Este se utiliza para la movilizar el maxilar superior y reconstrucción de posiciones anormales. Habitualmente esta es precedida por un tratamiento de ortodoncia. ³⁴.

2.9.1.1. Descripción de la técnica quirúrgica

- Los pacientes deben llegar a cirugía con arco de Eric o con "brackets y hooks". Bajo anestesia general, con intubación nasotraqueal, fijando el tubo al septum membranoso,

se practica una incisión del mucoperiostio del maxilar superior con electrocauterio, aproximadamente 10 mm por encima de la unión mucogingival³⁵.

- Se realiza disección subperióstica hasta identificar la apertura piriforme, que se extiende hacia atrás y rodea la tuberosidad del maxilar. La osteotomía se ejecuta con una sierra "reciprocante" marca Stryker 5 mm por encima de los ápices dentarios. En el ámbito de la apertura piriforme, se disecciona el piso nasal desprendiendo su mucosa³⁵.
- El septum nasal es desinsectado con un cincel acanalado. Las paredes laterales de la cavidad nasal se seccionan con una sierra³⁵.
- El abordaje se realiza a través de la cavidad nasal o atravesando el seno maxilar por una osteotomía previamente efectuada, ubicada sobre la superficie anterior del maxilar, la osteotomía debe mantenerse a nivel del suelo nasal para evitar daños del conducto nasolacrimal³⁵.
- Se separa el segmento maxilar de sus fijaciones posteriores sobre la sutura pterigopalatina, colocando un separador curvo por debajo del mucoperiostio y alrededor de la tuberosidad del maxilar hasta alcanzar por detrás la unión pterigomaxilar, con un cincel curvo se separa la conexión existente entre la tuberosidad y la apófisis pterigoides³⁵.
- De esta forma se separa el segmento maxilar utilizando una pinza de Hayton-Williams; una vez que este segmento ha sido desprendido puede ser sometido a los cambios deseados³⁵.
- En el sitio donde se desea realizar la osteotomía segmentaria se hace un tunel labialmucoperióstico, sobre el segmento que se quiere movilizar. Con una sierra oscilante se traza la línea de la osteotomía completándose ésta con un cincel recto, previamente se ha levantado el mucoperiostio del paladar, de esta forma el segmento queda suelto y se acomoda en la posición deseada³⁵.

- En este momento colocamos la placa interdental y una fijación intermaxilar con alambre de 0.25 mm³⁵.

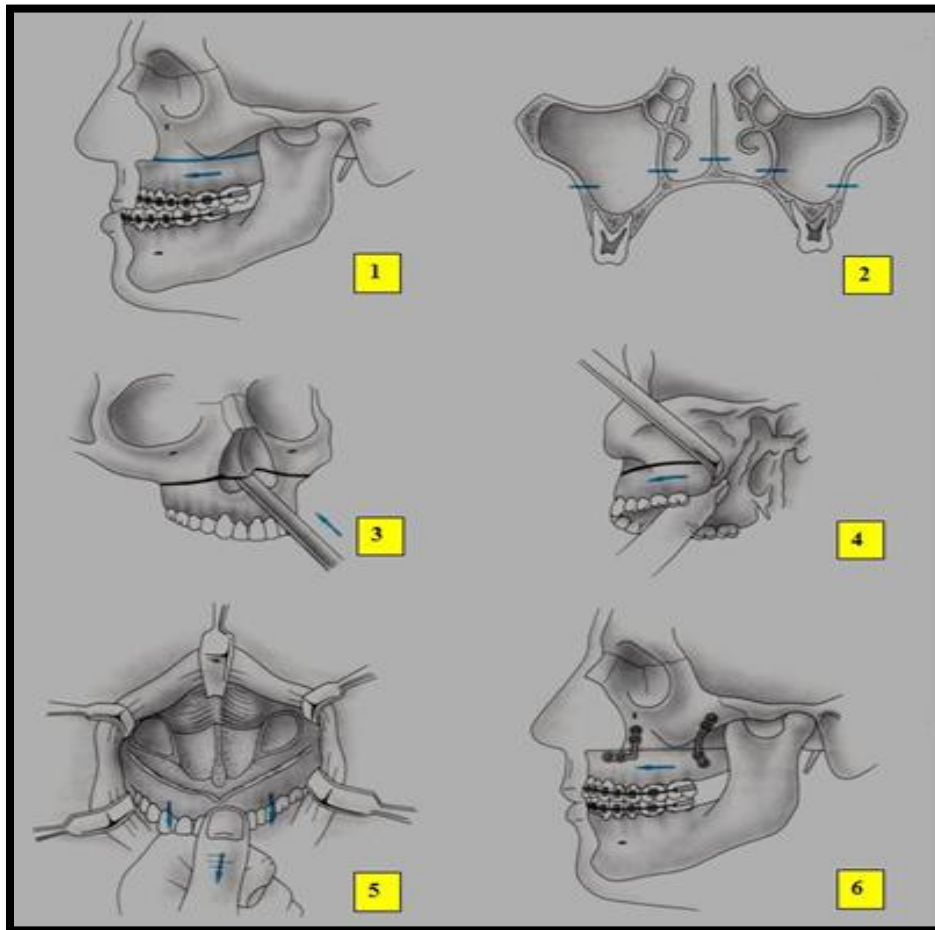


Imagen 3. Pasos de la osteotomía Lefort I³⁶

2.9.1.2. Objetivos de la cirugía

- Rehabilitar las relaciones normales entre los dientes, y a beneficiar la masticación y asistir a reducir la tensión en las articulaciones temporomandibulares.

- Perfeccionar la función pulmonar en caso de progreso de la parte maxilar y corrección del síndrome de la apnea del sueño.
- Aporta a un perfeccionamiento de la armonía y el estético general como el aspecto de frente y de perfil³⁴.

2.9.2. Osteotomía sagital bilateral de rama mandibular

Es un procedimiento común usado para la corrección de las deformidades dentofaciales, permitiendo la realización de movimientos mandibulares en diferentes planos.³⁶

Según Quevedo Rojas en el año 2004 publicó un artículo sobre osteotomía sagital de rama mandibular en cirugía ortognática, este expresa que dicha técnica quirúrgica es una de las prácticas más frecuente utilizada. A partir de su aparición ha sido modificada tanto en diseño, extensión e instrumentación³⁷

2.9.2.1. Descripción de la técnica quirúrgica

- Se inicia con la osteotomía en la zona superior de la rama ascendente. Por encima de la espina de Spix con un fresón de bola, núm. 8, la longitud del corte no rebasa los 12 mm y sólo corta la pared interna. La muesca que deja el corte sirve como receptáculo a la punta de la sierra³⁶.
- Luego procedemos a realizar la osteotomía per se con el fresón en forma de pera, la angulación del fresón nos da el ancho del corte (en clases III usamos el fresón en forma de pera, en clases II usamos el fresón de bola, es menor el ancho de la osteotomía y permite entrar con la sierra). El fresón tiene que entrar sobre la zona vestibular del cuerpo mandibular y es más profundo el corte en la línea distal que en la línea mesial, esto es por la forma de pera del fresón; el corte tiene que llegar hasta el borde inferior dejándolo en forma de media caña³⁶.

- Posteriormente se inicia la osteotomía de arriba hacia abajo, de superior a inferior, de manera sagital y oblicua; la sierra corta en profundidad sólo 8 mm. Al marcar la línea, cambiamos la dirección de la sierra para cortar sólo unos 5mm del borde inferior; este corte permite que se continúe la osteotomía al usar los cinceles. Se debe usar la sierra sagital³⁶.
- Se inicia la separación de los segmentos óseos con la utilización de los osteótomos de manera manual, realizando empuje de superior a inferior, así como realizando ligeros movimientos de lateralidad³⁶.
- Se verifica la separación total de las corticales óseas, así como el paquete vasculonervioso en la pared interna del cuerpo mandibular³⁶.
- Previa fijación interdental, se verifica la coaptación de los segmentos óseos, que son fijados con miniplacas de titanio y la utilización de 4 tornillos monocorticales. Con la placa ortognática MODUS OSS 2.0 se utilizan 6 tornillos.³⁶

2.9.2.2. Objetivo de la cirugía

Actualmente, con seguridad podemos decir que la Osteotomía Sagital Bilateral de Rama Mandibular está indicada cada vez que se requiera alguna movilización esquelética mandibular al nivel de la rama mandibular. Esto se traduce en que la OSBRM es ventajoso en casos de avances y retrocesos mandibulares, a los cuales se puede registrar cualquier tipo y grado de rotación, tanto a favor como en sentido inverso a las agujas del reloj³⁷. Además, está indicada para movimientos verticales posteriores, tanto cuando se requiere alcanzar el movimiento de intrusión posterior del maxilar, en un caso de cirugía bimaxilar, como cuando el movimiento es el contrario, aunque ello es bastante menos habitual por razones biomecánicas³⁷.

En el sentido transversal, por cierto, que es la técnica de elección para casos de asimetría mandibular, en los que se requiere desplazar el arco mandibular hacia delante en un lado y

hacia atrás en el otro³⁷. (Ver gráfica 4. Técnica Osteotomía sagital bilateral de rama mandibular)

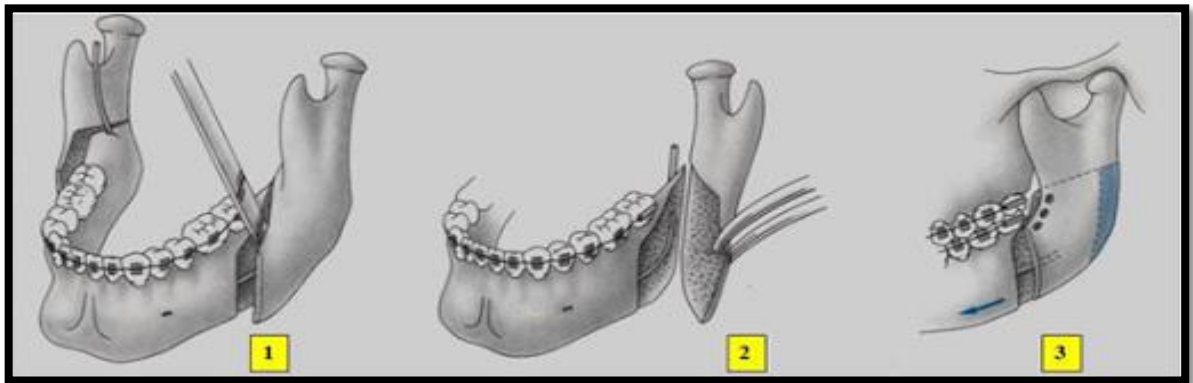


Imagen 4. Técnica Osteotomía sagital bilateral de rama mandibular³⁶

2.10. Calidad de vida

Es una emoción tanto subjetiva como objetiva y la salud objetivamente percibida³⁸.

2.10.1. Aspectos subjetivos

- Intimidad
- Expresión emocional
- Aquella seguridad percibida
- Productividad personal
- Aquella salud percibida

2.10.2. Aspectos objetivos

- Buen estatus social
- Una relación armónica con el ambiente
- Relaciones armónicas con la comunidad
- Salud objetivamente considerada

Como puede notarse, separamos salud percibida y salud objetiva. Podemos sentirnos saludables y no estarlo, o estarlo (salud objetiva) y no sentirnos saludables³⁸.

CAPÍTULO III. LA PROPUESTA

3.1. Variables y operacionalización de las variables

3.1.1. Variables independientes

- Requisitos cirugía primero

3.1.2. Variables dependientes

- Estabilidad del tratamiento
- Tiempo post operatorio
- Calidad de vida

3.1.3. Operacionalización de variables

Variable	Definición	Indicador	Dimensión
Requisitos cirugía primero	Es el acto y la consecuencia de requerir. Este verbo, que tiene su origen etimológico en el término latino requiere, refiere a solicitar, pedir, avisar o necesitar algo.	Caracterización de maloclusiones dentales.	<ul style="list-style-type: none">• Dientes bien alineados con apiñamiento leve.• Curva plana o suave de spee• Proclinación / retroinclinación normal o leve de los incisivos.• Discrepancia transversal mínima.
Calidad de vida	Es la percepción que tiene la persona de su vida o entorno y la satisfacción con su nivel actual de funcionamiento comparado con el que percibe como ideal.	Percepción del paciente en cuanto a: <ul style="list-style-type: none">• Estética• Funcionalidad	Satisfaction del paciente.

Estabilidad del tratamiento	Es la correcta alineación de la estabilidad de los puntos cefalométricos del cráneo y la mandíbula junto con la oclusión después del tratamiento total de la técnica de cirugía primero.	Puntos cefalométricos antes y después del tratamiento.	Se mantiene la estabilidad de los puntos cefalométricos después del tratamiento.
Tiempo de tratamiento	Periodo durante el que se desarrolla una acción o proceso.	Tiempo.	<ul style="list-style-type: none"> • 6 meses. • 12 meses.

CAPÍTULO IV. MARCO METODOLÓGICO

4.1. Tipo de estudio

Es una revisión sistemática de literatura sobre la técnica de cirugía ortognática primero en el tratamiento combinado de ortodoncia-cirugía ortognática en maloclusiones esqueléticas de Clase III, con el fin de evaluar e interpretar y documentar los resultados relevantes en pacientes tras la utilización de la técnica *surgery first* (cirugía primero), mediante una serie de pasos sistematizados.

4.2. Variables del estudio

Para la selección de los artículos incluidos en el estudio se observaron las siguientes variables correspondientes que son:

Requisitos cirugía primero

Estabilidad del tratamiento

Tiempo de tratamiento

Calidad de vida

4.3. Protocolo y registro de búsqueda de información

Esta revisión de literatura se realizó con la ayuda de (Transparent Reporting of Systematic Reviews and Meta-Analyses- PRISMA³⁹). La cual nos proporcionó una lista de verificación del 2009 que nos sirvió para fomentar la exhaustividad y transparencia en los informes de los métodos y resultados de las revisiones sistemáticas.

Este procedimiento lo completamos por 3 pasos siendo estas las siguientes:

Fase 1: Se introdujeron los estudios encontrados en las bases de datos electrónicas citados anteriormente, con texto completo en la cual serán aplicados los criterios de inclusión y exclusión.

Fase 2: Se introdujeron artículos relevantes citados de forma directa e indirecta, en la cual se accedió mediante la lista de referencia de los estudios recuperados por medio de la búsqueda electrónica de la base de datos.

Fase 3: Se delimitaron los estudios más apropiados de la investigación con la ayuda de los criterios de elegibilidad. Para organizar los artículos encontrados de mediante la estrategia de búsqueda en las bases de datos de forma secuencial, se aplicó el diagrama de flujo de PRISMA realizado en año 2009.

4.4. Fuentes de información

Se obtuvieron estudios y ensayos clínicos que evaluaron la efectividad en la reducción de tiempo de tratamiento, calidad de vida del paciente y mejoras faciales tras utilizar la técnica de cirugía primero en pacientes clase III. Las bases de datos que incluyeron estudios relevantes a nuestra revisión fueron las siguientes: pubmed, Scopus, Science Direct, EBSCO y Biblioteca virtual en salud (BVS), la cual accedimos mediante de la plataforma de la biblioteca de la Universidad Pedro Henríquez Ureña atreves de los correos institucionales: rd2012-1810@unphu.edu.do y cc12-2273@unphu.edu.do

Tabla #1. Modelo de pregunta PICOS

Picos	
P	Adultos entre (18-40)
I	Cirugía primero pacientes con maloclusión esquelética clase III de Angle
C	Técnica de cirugía primero u ortodoncia convencional
O	calidad de vida, estética facial, estabilidad esquelética, tiempo post operatorio.
S	Estudio experimental de ensayo clínico

4.5. Estrategia de búsqueda

Se realizó una búsqueda avanzada de artículos científicos mediante bases de datos, las cuales fueron mencionadas anteriormente de forma individual. Los términos que se utilizaron fueron de Medical Subject Heading (MeSH) y descriptores de la salud (DeCS) en el idioma inglés y en el español.

Todas las referencias fueron organizadas utilizando un software de gestión de referencias Mendeley. La cual fueron eliminados todos los hits que se encuentren duplicados. Para la correcta elaboración de la estrategia de búsqueda nos apoyaremos en las palabras o sinónimos plasmados en el PICOS.

Tabla #2. Estrategia de búsqueda

DataBase	Search
PubMed	((("Orthognathic Surgery"[Mesh]) AND "Malocclusion, Angle Class III"[Mesh])) OR ("surgery first" AND "orthognathic surgery")
Scopus	(ALL("Orthognathic Surgery" and "surgery first") AND TITLE-ABS-KEY(skeletal stability) AND TITLE-ABS-KEY(Malocclusion Class III) AND TITLE-ABS-KEY(adult) OR (Surgery-first orthognathic))
Scincedirect	("Orthognathic Surgery" and "surgery first") and skeletal stability or ("surgery first" and "orthognathic surgery" and "class iii")
EBSCO host	TX Orthognathic Surgery AND TX (surgery first and malocclusion class iii) AND TX skeletal stability
Biblioteca virtual en salud (BVS)	(tw:(surgery first)) AND (tw:(orthognathic)) AND (tw:(skeletal stability)) AND (tw:(class iii)) AND (tw:(adult))

4.6. Criterios de elegibilidad

Se tomaron una serie de parámetros al momento de incluir estudios para la síntesis y análisis crítico de los estudios o artículos encontrados en las bases de datos. Siendo estos los siguientes criterios de inclusión y exclusión.

4.6.1. Criterios de inclusión

Teniendo como criterio de elegibilidad los siguientes puntos:

Estudios experimentales de ensayo clínico de la técnica cirugía primero en pacientes con maloclusión clase 3.

Estudios de la técnica cirugía primero relacionados a la calidad de vida de los pacientes.

Estudios de ensayos clínicos prospectivos y/o retrospectivos que hayan evaluado la estabilidad esquelética en pacientes tratados con abordaje cirugía ortognática primero.

Artículos relevantes citados en revisiones sistemáticas en estabilidad esquelética en cirugía primero.

Idiomas: inglés y español y portugués que sean posible traducir.

4.6.2. Criterios de exclusión

- Estudios de cirugía primeros con pacientes mayores de 50.
- Estudios de cirugía primero con pacientes menores de 18 años.
- Artículos con información incompleta.
- Pacientes que no presenten maloclusión clase III o camuflaje.
- Artículos enfocados en imágenes radiográficas en cefalometría.
- Estudios que no tuvieran artículo con acceso completo disponible

4.7. Recolección de la información

Más adelante se seleccionaron los artículos de texto completo para elegibilidad y se detalló los artículos excluidos y sus razones, artículos que no traten de forma directa con referente al tema de *surgery first*, artículos completos no disponibles y artículos que no se puedan traducir al idioma hablado. Posteriormente se realizó una tabla que contiene los estudios seleccionados para la síntesis cualitativa, tomando las características de los estudios en donde se especifica año en que fue publicado, autor, diseño del estudio, objetivo del estudio, total de pacientes, edad media, tipo de maloclusión, tipo de cirugía, resultados, tiempo total del tratamiento y conclusión.

4.8. Aspectos éticos implicados en la investigación

Mediante el proceso de la realización de esta revisión de literatura se utilizaron citas de formas directas, la cual consta de utilizar las mismas palabras del autor sin ningún tipo de cambios e indirectas que son citas específicas de ideas o datos de una fuente, descritas con nuestras propias palabras. Luego se procedió a la evaluación de plagio vía el programa Turnitin®.

CAPÍTULO V. RESULTADOS Y ANÁLISIS DE INFORMACIÓN

5.1 Resultados de estudio

La síntesis de los resultados se realizó tomando en consideración los objetivos generales y específicos descritos en el capítulo 2, con los artículos encontrados en la búsqueda sistemática en bases de datos que cumplieron con los criterios de elegibilidad.

La Tabla #5 contiene un resumen de la información extraída de los 8 artículos seleccionados para revisión. Se seleccionaron 67 artículos identificables, en donde solo 8 estudios fueron elegibles, con un total de 218 pacientes. Donde se evaluaron las siguientes variables: requerimiento de cirugía, estabilidad de tratamiento, tiempo de tratamiento y calidad de vida. Todo el proceso de búsqueda y selección de artículos para análisis y síntesis fue documentado utilizando el diagrama de flujo para revisiones sistemáticas del PRISMA³⁹ (ver Tabla #4)

De los 8 artículos, en tres de ellos^{9,40,41} se comparó el tratamiento convencional con la técnica *surgery first* (cirugía primero), donde se determinó, que los cambios de la estabilidad esquelética y los puntos cefalométricos no presentaron ninguna variación en cuanto a su tratamiento, ya que estos arrojaron el mismo resultado. Pero teniendo la salvedad que en la técnica *surgery first* (cirugía primero), se puede acelerar el tratamiento ortodóntico y de la misma manera disminuir la duración de este, reduciendo el tiempo estimado de 10 a 18 meses de extensión.

En otra investigación sobre comparaciones de las técnicas⁴², determinaron que el enfoque de la *surgery first* (cirugía primero), mejoró significativamente las puntuaciones de calidad de vida relacionada con la salud bucal (OHRQoL) de los pacientes tratados con maloclusiones de clase III de Angle, siendo esto inmediatamente después de la cirugía.

Sin embargo, en cuatros estudios^{8,43,44,45} en donde se evaluaron los casos controles y reportes de casos, determinaron la eficacia de la técnica de *surgery first* (cirugía primero), en donde afirman que es una opción de tratamiento versátil y ágil en la gestión de deformidades dentofaciales. También en términos de acortamiento en el tiempo del tratamiento, porque se elimina la fase pre-ortodóntica en esta técnica y tiene una mejora estética inmediata, donde estos resultados les dieron una alta satisfacción a los pacientes.

Según lo antes visto en las búsquedas de las bases de datos, la técnica de *surgery first* (cirugía primero) es una variable factible y extremadamente beneficiosa por los resultados que esta puede brindar, una duración reducida del tratamiento en general y un mejoramiento de estética inmediato y buena estabilidad.

5.2. Conclusión

Finalmente, luego de revisar y analizar los resultados de la presente investigación sobre cirugía ortognática primero, en el tratamiento combinado de ortodoncia-cirugía ortognática en maloclusiones esqueléticas de Clase III de Angle, realizadas en las bases de datos: PubMed, Scopus, Scincedirect, EBSCO host y Biblioteca virtual en salud (BVS), se concluyó con los siguientes aspectos:

Se determinó que la cirugía ortognática presentó durante el proceso post-operatoria mejores resultados en los pacientes, puesto que se pueden apreciar los frutos de la operación de manera inmediata. El tratamiento de ortodoncia se acelera por efecto del procedimiento de aceleración regional acelerando la curación con un mayor recambio celular óseo y una disminución de las densidades óseas regionales, el tratamiento se completa en corto tiempo a diferencia de la ortodoncia tradicional lo cual se refleja de manera positiva en el costo del tratamiento.

Se determinó que, si los pacientes siguen el tratamiento al pie de la letra luego de la técnica de cirugía primero, la probabilidad de recaída es mínima, se mantiene igual que la técnica convencional y sin diferencias significativas sobre la misma.

Se pudo observar en estudios que el tiempo total de tratamiento se reducía de manera significativa, durando de tres meses a 18 meses como máximo dependiendo la complejidad del caso, a diferencia del tratamiento convencional que puede durar hasta 24 meses.

Se determinó que la calidad de vida de los pacientes mejoraba de forma inmediata luego de la cirugía, debido a que podían apreciar mejoras en el perfil y su estética facial, desde la primera semana post-quirúrgica dándoles una satisfacción con el tratamiento.

Se identificaron entre las características inclusivas en el tratamiento de cirugía primero que; los pacientes deben presentar dientes bien alineados con apiñamiento leve, una curva plana suave de Spee, proinclinación o retroinclinación de normal a leve de los incisivos y discrepancia transversal mínima.

En referencia a los resultados arrojados en dicha investigación, se logró verificar que el enfoque cirugía primero es un método beneficioso en los pacientes debido a que se aprecian un mejor resultado en la estética, en un corto periodo de tiempo, lo cual eleva su calidad de vida y satisfacción con ellos mismos. El tratamiento total de ortodoncia se ve reducido de manera significativa, beneficiando al paciente en el costo-tiempo. En ese mismo orden, cabe destacar que este tratamiento aún se encuentra poco estudiado para determinarlo como un método definitivo y los pacientes para ser incluidos en dicho procedimiento deben tener ciertos requerimientos antes de la cirugía.

Tabla 3. Estrategia de búsqueda en base de datos.

DataBase	Search
PubMed	((("Orthognathic Surgery"[Mesh]) AND "Malocclusion, Angle Class III"[Mesh])) OR ("surgery first" AND "orthognathic surgery")
Scopus	(ALL ("Orthognathic Surgery" and "surgery first") AND TITLE-ABS-KEY(skeletal stability) AND TITLE-ABS-KEY(Malocclusion Class III) AND TITLE-ABS-KEY(adult) OR (Surgery-first orthognathic))
Scinedirect	("Orthognathic Surgery" and "surgery first") and skeletal stability or ("surgery first" and "orthognathic surgery" and "class iii")
EBSCO host	TX Orthognathic Surgery AND TX (surgery first and malocclusion class iii) AND TX skeletal stability
Biblioteca virtual en salud (BVS)	(tw:(surgery first)) AND (tw:(orthognathic)) AND (tw:(skeletal stability)) AND (tw:(class iii)) AND (tw:(adult))

Tabla 4. Diagrama de flujo de la búsqueda de literatura y criterios de

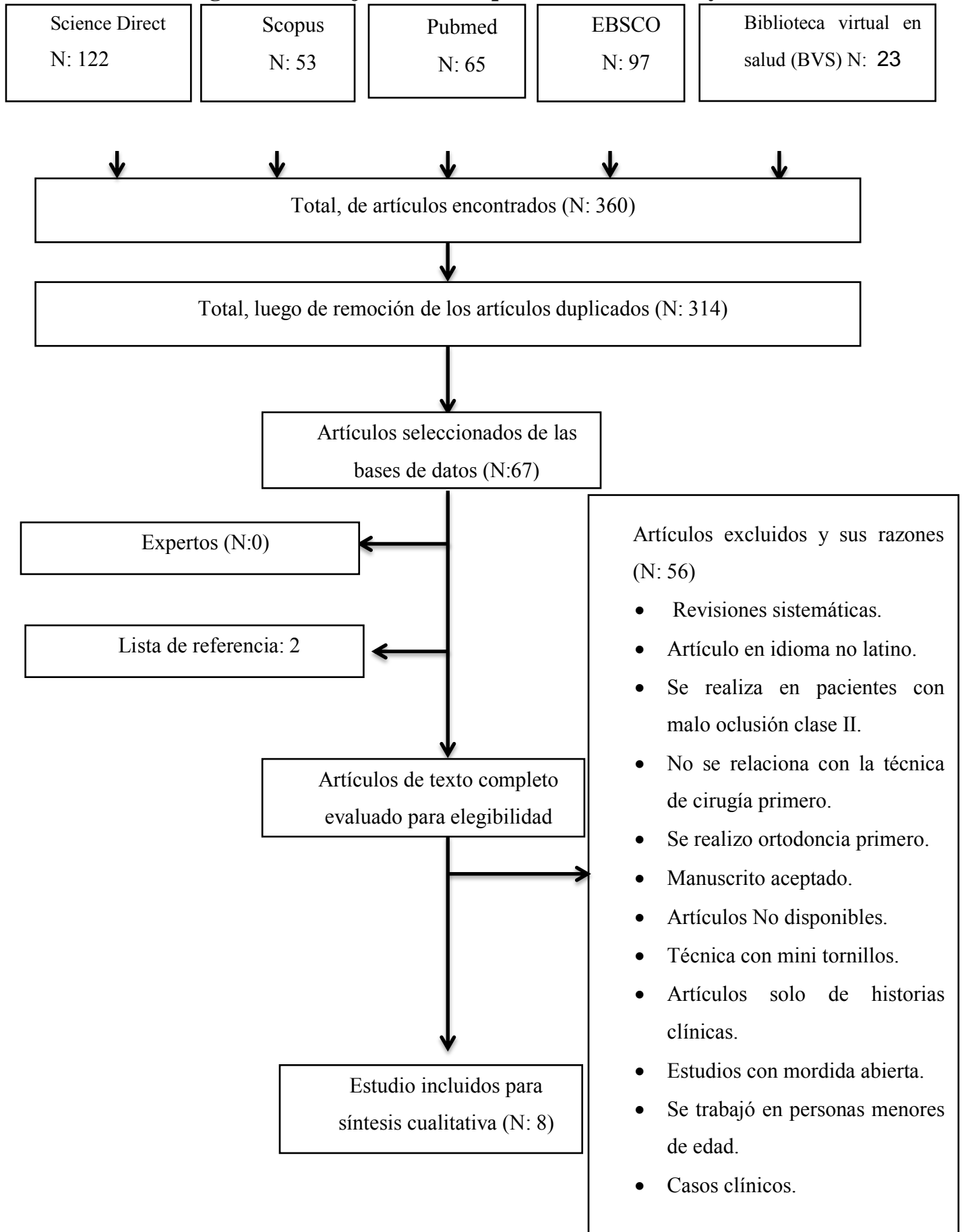


Tabla 5. Resumen descriptivo de las características de artículos incluidos en la revisión.

Características del estudio				Población		Intervención		Resultado		
Auto r	Año del estud io	Diseño de estudio	Objetivo del estudio	Total, pacientes	Eda d med ia	Tipo de maloc lusión	Tipo de cirugía	Resultado	Tiempo total del tratamie nto	Conclusión
Baek et al ⁴³	2010	Casos de series	Evaluar los movimientos y tratamiento de ortodoncia postoperatorio (POT) del enfoque de cirugía primero para la corrección de malformaciones oclusales esqueléticas de clase III	11	23 años	Class III	Lefort I / osteotomía sagital bilateral	Debido a que el maxilar se reposicionó con impactación del maxilar posterior, no hubo diferencia significativa en la posición anteroposterior del punto A. El maxilar se mantuvo relativamente bien durante el tratamiento de ortodoncia posoperatorio.	12 a 18 meses	El tratamiento de ortodoncia es fundamental para la alineación dental, descompensación de los incisivos, coordinación del arco y asentamiento oclusal en SFA. proporcionar el labio de los incisivos inferiores. Además, se necesita el uso de miniplacas para controlar la inclinación

										del incisivo superior y la intrusión de los molares superiores y para prevenir una recaída de la mordida cruzada anterior durante tratamiento de ortodoncia postoperatorio .
Kim et al ⁸	2014	Casos de series	evaluar la estabilidad postoperatoria del abordaje de cirugía inicial mediante osteotomía vertical intraoral de la rama (IVRO)	37 (20 hombre y 17 mujeres)	23 años	Class III	Lefort I y IVRO (osteotomía de la rama vertical intraoral)	Los cambios postoperatorios en las variables esqueléticas se observaron y medidos durante un año después de la operación y no mostró cambios notables de la posición maxilar. Sin embargo, la mandíbula mostró una	14 (6) meses	Las ventajas sustanciales de la cirugía ortognática utilizando cirugía-primero son la corrección temprana de la deformidad facial, mejor tratamiento de ortodoncia postoperatorio como resultado de la

							<p>media de recidiva anterior de 0,6 (2,3) mm y recidiva superior de 2,9 (1,4) mm.. No hubo una recaída significativa de la mandíbula horizontalmente, pero la recaída vertical fue significativa en todos los intervalos de tiempo, particularmente durante los primeros 6 meses postoperatoria mente, cuando recayó significativamente por medio de una (SD) de 2,5 (1,1) mm superior.</p>	<p>aceleración del tratamiento total, una ortodoncia facilitada por el enfoque y reducción de la duración total del tratamiento. Nuestros resultados también confirman la previsibilidad y estabilidad del movimiento anteroposterior en la cirugía primero utilizando IVRO</p>
--	--	--	--	--	--	--	--	---

Choi et al ⁴⁰	2015	Casos / comparación	Comparar la eficacia de la técnica de cirugía primero con la técnica convencional y delimitar los resultados de ambos grupos de cirugías.	32 cirugía primero y 24 convencional	22.4 años	Class III	Lefort I / osteotomía sagital bilateral	Evaluamos las diferencias entre los grupos estándar y de cirugía primero. antes de la cirugía ortognática. La mayoría de las pruebas cefalométricas preoperatorias los puntos de referencia no fueron estadísticamente diferentes entre los grupos, excepto el ángulo interincisal y ángulo naso labial inferior, que se esperaba porque los pacientes de la primera cirugía no se sometieron a	12 a 36 meses, promedio 20.5 meses	Nuestros hallazgos indican que el primer enfoque de cirugía ortognática puede lograr resultados similares en la corrección de la deformación dentofaciales como el enfoque de tratamiento de ortodoncia convencional, sin embargo, el primer enfoque de cirugía primero acorta el tiempo de la ortodoncia. Con considerada aplicación,
--------------------------	------	---------------------	---	--------------------------------------	-----------	-----------	---	---	------------------------------------	--

								tratamiento de ortodoncia prequirúrgico.		este enfoque novedoso podría ser una alternativa al estándar en enfoques a la cirugía ortognática
Park et al ⁹	2015	Artículo clínico/comparación	Comparar la estabilidad postoperatoria después de una cirugía bimaxilar realizada con o sin preoperatorio o tratamiento de ortodoncia, en pacientes con maloclusión clase III	20 (13 hombres y 7 mujeres)	25.2 años	Class III	Lefort I / osteotomía sagital bilateral	El cambio posquirúrgico medio en el SNP fue menor que el anterior y en el punto B era superior. La OPA aumentó. Para el grupo SF, todas las medidas con la excepción de VRP a la anterior columna nasal (ANS) mostró estadísticamente diferencias significativas después de la cirugía. El resto de las variables no mostraron	14.7 meses	En conclusión, ninguna estadística significativa, no se observaron diferencias entre la cirugía primero (SF) y convencional de cirugía bimaxilar (CS) durante los 6 meses siguientes a la cirugía seleccionados en Pacientes con maloclusión

								diferencias significativas.		clase III que fueron inscrito mediante inclusión rígida estandarizada y criterios.
Jeon g et al ⁴¹	2016	Articulo clinico	Este estudio prospectivo investigó los resultados quirúrgicos de la técnica primera cirugía y tratamiento de ortodoncia tradicional para abordar el propósito de la investigación.	45 (10 hombres y 35 mujeres) Y 52 en el grupo convencional	23.7 años	Class III	Lefort I / osteotomía sagital bilateral	Se obtuvieron resultados satisfactorios para los 97 pacientes con una deformidad dentofacial. Ningún paciente requirió cirugía adicional para resolver inestabilidad oclusal u otras complicaciones. No hubo complicaciones mayores. En general, el período total de tratamiento con el abordaje de la primera cirugía	14, 18 a 36 meses	El enfoque de cirugía primero para la cirugía ortognática puede acelerar el tratamiento de ortodoncia y reducir la duración total del tratamiento necesario para corregir la dentofacial deformidades cuando la extracción del diente no es necesario. El enfoque de cirugía primero también es

								<p>ortognática promedió 14,6 meses, en comparación con 22,0 meses usando la ortodoncia primero abordaje de la cirugía ortognática. La duración del tratamiento en el grupo de cirugía primero osciló entre 4 y 36 meses. A diferencia de, la duración del tratamiento en el grupo de ortodoncia primero osciló entre 11 y 40 meses.</p>		<p>extremadamente beneficioso para disminuir el tiempo de gestión total.</p>
Feu et al ⁴²	2017	ensayo clínico	comparar los efectos del enfoque de cirugía primero con	16 pacientes (8 cirugía primero y 8 cirugía convencional)	26.8 años	Class III	osteotomía sagital bilateral	los 2 grupos también fueron similares con respecto a los siguientes	24 meses	Tratamientos quirúrgico-ortodóncicos con SF enfoque

			<p>cirugía ortognática convencional de 2 mandíbulas en la calidad de vida relacionada con la salud oral de los pacientes de Clase III esquelética, la calidad del resultado de la ortodoncia y la duración media del tratamiento</p>	1)				<p>rasgos oclusales: mordida profunda, mordida anterior abierta, mordida cruzada posterior, resalte negativo, relación canina y Clasificación de ángulos. Todos los pacientes del grupo SF tenían una curva de Spee moderada, mientras que en el grupo OF, la curva de distribución de Spee fue grave. El grupo SF termino el tratamiento primero, pero se evaluó los 2 años completos</p>		<p>mejoró significativamente las puntuaciones de OHRQoL de pacientes tratados con maloclusiones severas de Clase III desde inmediatamente después de la cirugía hasta 2 años de seguimiento, ya que su maloclusión y estética facial también mejoró. El tratamiento con la SFA también promovió una disminución en el tiempo de la ortodoncia en comparación</p>
--	--	--	--	----	--	--	--	--	--	--

										con el tratamiento tradicional.
Liao et al ⁴⁵	2018	Reporte de casos	establecer pautas para la configuración de la oclusión quirúrgica de la cirugía primero cirugía ortognática y evaluar las características y precisión resultantes.	53 pacientes (24 hombres y 24 mujeres)	26 años	Class III	Lefort I / osteotomía sagital bilateral	La relación mandibular normal (ANB: media $2,1 \pm 1,8$ grados) y la simetría se observó después de la cirugía virtual. Ninguno de los pacientes requirió una nueva configuración oclusal debido a una deformidad esquelética significativa. No hubo diferencias en las características y la precisión de la oclusión quirúrgica, así como en la	15 a 24 meses	Se observó una relación y simetría normales de la mandíbula después de la cirugía. Ninguno de los pacientes requiere una nueva configuración oclusal. Nuestros datos contribuyen al uso del enfoque de cirugía primero para la clase esquelética III, pacientes mediante el establecimiento de pautas para una

								relación y simetría de la mandíbula después cirugía virtual entre pacientes que recibieron genioplastia y aquellos que no recibieron genioplastia.		configuración de oclusión quirúrgica en tres dimensiones.
jeyaraj et al ⁴⁴	2019	Caso clínico	Correcciones de 3 casos de maloclusiones clase III tratadas rápidamente y eficazmente utilizando la técnica de cirugía primero	3 pacientes	18 años	Class III	Lefort I / osteotomía sagital bilateral	N/A	caso 1: 6 meses, caso 2: 8 meses, caso 3: 12 meses	La cirugía primero, el enfoque de ortodoncia después (SFOA) es una opción de tratamiento versátil y ágil en la gestión de deformidades dentofaciales. Es superior al convencional enfoque trifásico de tratamiento orto

										quirúrgico, en términos de acortamiento de tiempo de tratamiento y mejora estética inmediata. Sin embargo, para lograr el resultado deseado, la consideración más importante en el uso de esta técnica es la capacidad de predecir correctamente y visualizar las posiciones finales deseadas de la mandíbula, las relaciones y las oclusiones, y para poder disponer los componentes esqueléticos
--	--	--	--	--	--	--	--	--	--	--

										para coincidir con las posiciones previstas y la oclusión, quirúrgicamente.
--	--	--	--	--	--	--	--	--	--	---

Referencia Bibliográfica

1. Ramírez S H, Pavic N ME, Vásquez B M. Cirugía ortognática: diagnóstico, protocolo, tratamiento y complicaciones. Análisis de experiencia clínica. Rev Otorrinolaringol y cirugía cabeza y cuello [Internet]. diciembre de 2006 [citado 22 de enero de 2021];66(3):221-31. Disponible en: https://scielo.conicyt.cl/scielo.php?script=sci_arttext&pid=S0718-48162006000300008&lng=es&nrm=iso&tlng=n
2. Borzabadi-Farahani A, Eslamipour F, Shahmoradi M. Functional needs of subjects with dentofacial deformities: A study using the index of orthognathic functional treatment need (IOFTN). J Plast Reconstr Aesthetic Surg [Internet]. 1 de junio de 2016 [citado 22 de enero de 2021];69(6):796-801. Disponible en: <http://www.jprasurg.com/article/S1748681516001194/fulltext>
3. López Rodríguez A, Soto Fernández A, Sarracent Pérez H, Pérez Varela H, Pantoja Valdés D, Muñiz Manzano E. Cirugía ortognática: un medio para adquirir belleza y salud. Rev Cubana Estomatol [Internet]. junio de 2004 [citado 9 de agosto de 2020];41(2):0-0. Disponible en: http://scielo.sld.cu/scielo.php?script=sci_arttext&pid=S0034-75072004000200010
4. Foraster B, Foraster B, Serrat S, Augusta V. Ortodoncia en cirugía ortognática. RCOE. 2006;11:547-57.
5. Kim SH. «Surgery First» Skeletal Class III Correction Using the Skeletal Anchorage System. J Clin Orthod. 2017;51(9):598-601.
6. Gailot A, Bulsara H, Parakh A, Singh Sangar R, Fernandes G. Surgery first approach in orthodontics: An updated review. Dent Oral Craniofacial Res. 2018;4(5):1-2.
7. Miguel JAM, Gava ECB. Surgery first: An alternative approach to ortho-surgical patients. Prog Orthod [Internet]. 2012;13(3):246-59. Disponible en: <http://dx.doi.org/10.1016/j.pio.2012.04.001>
8. Kim JY, Jung HD, Kim SY, Park HS, Jung YS. Postoperative stability for surgery-first approach using intraoral vertical ramus osteotomy: 12 month follow-up. Br J Oral Maxillofac Surg [Internet]. 2014;52(6):539-44. Disponible en:

<http://dx.doi.org/10.1016/j.bjoms.2014.03.011>

9. Park KH, Sandor GK, Kim YD. Skeletal stability of surgery-first bimaxillary orthognathic surgery for skeletal class III malocclusion, using standardized criteria. *Int J Oral Maxillofac Surg* [Internet]. 2016;45(1):35-40. Disponible en: <http://dx.doi.org/10.1016/j.ijom.2015.09.015>
10. Peiró-Guijarro MA, Guijarro-Martínez R, Hernández-Alfaro F. Surgery first in orthognathic surgery: A systematic review of the literature. *Am J Orthod Dentofac Orthop*. 2016;149(4):448-62.
11. Holzinger D, Juergens P, Shahim K, Reyes M, Schicho K, Millesi G, et al. Accuracy of soft tissue prediction in surgery-first treatment concept in orthognathic surgery: A prospective study. *J Cranio-Maxillofacial Surg* [Internet]. 2018;46(9):1455-60. Disponible en: <https://doi.org/10.1016/j.jcms.2018.05.055>
12. Yamauchi K, Takahashi T, Yamaguchi Y, Suzuki H, Nogami S, Sugawara J. Effect of “surgery first” orthognathic approach on temporomandibular symptoms and function: a comparison with “orthodontic first” approach. *Oral Surg Oral Med Oral Pathol Oral Radiol* [Internet]. 2019;127(5):387-92. Disponible en: <https://doi.org/10.1016/j.oooo.2018.10.008>
13. Soverina D, Gasparini G, Pelo S, Doneddu P, Todaro M, Boniello R, et al. Skeletal stability in orthognathic surgery with the surgery first approach: a systematic review. *Int J Oral Maxillofac Surg* [Internet]. 2019;48(7):930-40. Disponible en: <https://doi.org/10.1016/j.ijom.2019.01.002>
14. Alejandro P, Roblero B, Guzmán I, Gómez V. Clinical case : surgical-orthodontic treatment (surgery fi rst). 2018;6:246-53.
15. Pelo S, Gasparini G, Garagiola U, Cordaro M, Di Nardo F, Staderini E, et al. Surgery-first orthognathic approach vs traditional orthognathic approach: Oral health-related quality of life assessed with 2 questionnaires. *Am J Orthod Dentofac Orthop* [Internet]. 2017;152(2):250-4. Disponible en: <http://dx.doi.org/10.1016/j.ajodo.2016.12.022>
16. Bioti, A., Torres, M., Resk, A., Morejón A. Maloclusión clase III tratada con máscara facial Class III malocclusion treated with facial mask. *Ciencias Médicas del Pinar del Río*. 2018;22(2):373-8.

17. Ramírez-Mendoza M, Jeannette, Muñoz-Martínez, Claudia, Gallegos-Ramírez, Alicia, et al. Malocclusion Clase III. Salud En Tabasco [Internet]. 2010;16(3):944-50. Disponible en: <http://www.redalyc.org/articulo.oa?id=48720965007>
18. Espinar Escalona E, BElén ruiz navarro M, ortEga rivEra He, IlaMas carrEras JM, BarrEra Mora JM, EnriquE solano rEina J, et al. Tratamiento temprano de las Clases III. Rev Esp Ortod [Internet]. 2011;41:79-89. Disponible en: http://www.facemembers.com/images/galerias/articulos_pdf/Tratamiento-temprano-claseIII.pdf
19. Villarreal-ortega BM, Parise-vasco JM. Importancia de los elementos diagnósticos en ortodoncia y elaboración del consentimiento informado. 2019;4(3):110-4.
20. Varela A, Noemí J, Beatriz ME, Susana G. No Title. 2017;21-2.
21. Escoto-Rodríguez J. Casos de Cirugía Bucal y Maxilofacial : Caso No. 60: Fractura compuesta rama ascendente mandíbula, bala perdida [Internet]. [citado 27 de enero de 2021]. Disponible en: <http://www.casos-cbmf.com/2020/10/caso-no-60-fractura-compuesta-rama.html>
22. Adams GL, Gansky SA, Miller AJ, Harrell WE, Hatcher DC, San Francisco M, et al. Comparison between traditional 2-dimensional cephalometry and a 3-dimensional approach on human dry skulls. 2004;
23. Cubillo B, Juan B, Smith B, Análisis P, Utilizados C, El P. ArtÍCulo_Redalyc_324227905005. 2006;
24. Fernández Sánchez J da SOG. Análisis del trazado: Referencias cefalométricas. Atlas Cefalometría y Análisis Facial. 2009;63-86.
25. Vidal C, Verdugo L. Detección de Incrementos de Dimensión Vertical Oclusal Mediante Análisis Cefalométrico de Ricketts. Vol. 3, 2010. Rev. Clin. Periodoncia Implantol. Rehabil. Oral. Chile; 2010.
26. Análisis RDEL. Magnitudes cefalométricas. En: CEFALOMÉTRIA [Internet]. ATLAS. 2009. p. 88-116. Disponible en: <http://ortoface.com/wp-content/uploads/2016/12/Magnitudes-cefalométricas.-Resumen-del-análisis-cefalométrico.pdf>
27. Carrasco-sierra M, Mendoza-castro AM, Andrade-vera FM. Resumen. 2018;4:332-40.

28. Josep Maria Ustrell Torrent. Diagnóstico y tratamiento en ortodoncia [Internet]. 1.^a ed. DKR edicion, editor. Vol. 1. barcelona: elsevier; 2005 [citado 25 de enero de 2021]. 39-42 p. Disponible en: <https://books.google.com.do/books?id=nzuLCgAAQBAJ&printsec=frontcover&dq=Ortodoncia+diagnostico+y+tratamiento&hl=es&sa=X&ved=2ahUKEwiy69CvyLjuAhUjrFkKHdb8C14Q6AEwAXoECAUQA#v=onepage&q=Ortodoncia+diagnostico+y+tratamiento&f=false>
29. Caicedo CJ, Villareal MP. Avances en bioingeniería dental y su aplicación en ortodoncia y ortopedia dentofacial: Una revisión de literatura. Rev Estomatol. 2018;25(1):32.
30. Stockli PW. La ortopedia maxilofacial: un problema biológico - Dialnet [Internet]. revista española de ortodoncia. [citado 25 de enero de 2021]. Disponible en: <https://dialnet.unirioja.es/servlet/articulo?codigo=3068225>
31. Federico Hernandez Alfaro. Orthognathic Surgery - Instituto Maxilofacial [Internet]. Instituto MaxiloFacial. 2010 [citado 25 de enero de 2021]. Disponible en: <https://www.institutomaxilofacial.com/es/cirugia-ortognatica/que-es-la-cirugia-ortognatica/>
32. Birbe J. Planificación clásica en cirugía ortognática. Rev Esp Cir Oral y Maxilofac [Internet]. 2014 [citado 27 de enero de 2021];36(3):99-107. Disponible en: [www.elsevier.es/recomControversiasPlanificaciónclásicaencirugíaortognáticahttp://dx.doi.org/10.1016/j.maxilo.2012.04.007](http://dx.doi.org/10.1016/j.maxilo.2012.04.007)
33. Sharma V, Tandon P, Yadav K. An overview of surgery-first approach: Recent advances in orthognathic surgery. J Orthod Sci [Internet]. 2015 [citado 8 de enero de 2021];4(1):9. Disponible en: [/pmc/articles/PMC4314839/?report=abstract](http://pmc/articles/PMC4314839/?report=abstract)
34. Gómez A, Balandrano P, Leticia G, Fong L. Artemisa exceso vertical . Presentación de un caso. 2008;12:217-23.
35. Taborda MA. Osteomías segmentarias del maxilar superior: Experiencia quirúrgica en el Hospital de San José de Bogotá. Rev Repert Med y Cirugía. 2000;9(2):17-20.
36. Luis J, Moguel M, J TR. Osteotomía sagital bilateral de rama mandibular (Alternativa «momo» en el manejo fácil de la osteotomía sagital bilateral de rama mandibular). 2009;5:52-9.

37. Quevedo Rojas LA. Osteotomía sagital de rama mandibular en cirugía ortognática. *Rev Española Cirugía Oral y Maxilofac.* 2004;26(1):14-21.
38. Ardila R. Calidad de vida: Una definición integradora. *Rev Latinoam Psicol.* 2003;35(2).
39. Moher D, Liberati A, Tetzlaff J AD. PRISMA [Internet]. The PRISMA Statement. 2009 [citado 10 de enero de 2021]. p. 1. Disponible en: <http://prisma-statement.org/prismastatement/Checklist.aspx>
40. Choi JW, Lee JY, Yang SJ, Koh KS. The reliability of a surgery-first orthognathic approach without presurgical orthodontic treatment for skeletal class III dentofacial deformity. *Ann Plast Surg.* 2015;74(3):333-41.
41. Jeong WS, Choi JW, Kim DY, Lee JY, Kwon SM. Can a surgery-first orthognathic approach reduce the total treatment time? *Int J Oral Maxillofac Surg* [Internet]. 2017;46(4):473-82. Disponible en: <http://dx.doi.org/10.1016/j.ijom.2016.12.006>
42. Feu D, de Oliveira BH, Palomares NB, Celeste RK, Miguel JAM. Oral health-related quality of life changes in patients with severe Class III malocclusion treated with the 2-jaw surgery-first approach. *Am J Orthod Dentofac Orthop.* 2017;151(6):1048-57.
43. Baek SH, Ahn HW, Kwon YH, Choi JY. Surgery-first approach in skeletal class III malocclusion treated with 2-jaw surgery: Evaluation of surgical movement and postoperative orthodontic treatment. *J Craniofac Surg.* 2010;21(2):332-8.
44. Uchiyama Y, Sumi T, Marutani K, Takaoka H, Murakami S, Kameyama H, et al. Neurofibromatosis Type 1 in the Mandible. *Ann Maxillofac Surg.* 2018;8(1):121-3.
45. Liao YF, Lo SH. Surgical Occlusion Setup in Correction of Skeletal Class III Deformity Using Surgery-First Approach: Guidelines, Characteristics and Accuracy. *Sci Rep* [Internet]. 2018;8(1):1-8. Disponible en: <http://dx.doi.org/10.1038/s41598-018-30124-2>
46. Uribe F, Adabi S, Janakiraman N, Allareddy V, Steinbacher D, Shafer D, et al. Treatment duration and factors associated with the surgery-first approach: a two-center study. *Prog Orthod* [Internet]. 2015;16(1):4-9. Disponible en: <http://dx.doi.org/10.1186/s40510-015-0101-1>
47. Ko EWC, Lin SC, Chen YR, Huang CS. Skeletal and dental variables related to the stability of orthognathic surgery in skeletal class III malocclusion with a surgery-first

- approach. *J Oral Maxillofac Surg* [Internet]. 2013;71(5):e215-23. Disponible en: <http://dx.doi.org/10.1016/j.joms.2012.12.025>
48. Liou EJW, Chen PH, Wang YC, Yu CC, Huang CS, Chen YR. Surgery-first accelerated orthognathic surgery: Postoperative rapid orthodontic tooth movement. *J Oral Maxillofac Surg*. 2011;69(3):781-5.
 49. Huang CS, Chen YR. Orthodontic principles and guidelines for the surgery-first approach to orthognathic surgery. *Int J Oral Maxillofac Surg* [Internet]. 2015;44(12):1457-62. Disponible en: <http://dx.doi.org/10.1016/j.ijom.2015.05.023>
 50. Ko EWC, Hsu SSP, Hsieh HY, Wang YC, Huang CS, Chen YR. Comparison of progressive cephalometric changes and postsurgical stability of skeletal class III correction with and without presurgical orthodontic treatment. *J Oral Maxillofac Surg*. 2011;69(5):1469-77.

Ensayo científico.

Rendimiento de la técnica cirugía primero en el tratamiento de pacientes con maloclusión clase III de Angle.

Se conoce como *surgery first* a la cirugía ortognática que precede al procedimiento ortodóntico. El procedimiento consiste en realizar el tratamiento quirúrgico antes de la colocación de la ortodoncia y luego de esto colocar la aparatología.

Con este método se busca acortar el tiempo del procedimiento ortodóntico en cambio cuando se selecciona un paciente que recibirá el tratamiento convencional para poder corregir la falta de armonía facial, conviene saber que el paciente debe cumplir con ciertas reglas para ser tratado quirúrgicamente. Estas reglas se conocen como fase prequirúrgica y puede tardar hasta un año y medio en lograrse las cuales son: Estado ideal de salud bucal, Sin retenciones dentales, Coordinación del arco, Alineación de los dientes, Angulación ideal de los dientes anteriores según el hueso basal, Curva de Spee lo más plana posible y Arcos pesados cuatro semanas antes de la cirugía.

Debido a la descompensación dental donde se acentúan las deformidades del paciente para colocar los dientes en la posición correcta que tendrán una vez alineada, la mandíbula causa un empeoramiento momentáneo de la estética, lo cual lleva a producir una baja autoestima en los pacientes y estos se vean desanimados en el transcurso del tratamiento.

Recientemente, para superar las desventajas de esta tradicional secuencia terapéutica, se introdujo el enfoque de *surgery first* en la cual se define preoperatoriamente la posición del maxilar y hueso mandibular, para permitir la descompensación ortodóntica y refinamiento oclusal en una sola fase posquirúrgica. Por esta razón, el tiempo total de tratamiento parece reducirse significativamente, aumentando la satisfacción de los pacientes y mejorando su estética de forma inmediata. Debiendo existir una estrecha colaboración entre el cirujano y

ortodoncista para llevar a cabo de forma óptima dicho procedimiento sumado a una gran experiencia de los operadores.

Uribe et al¹. Demuestran que el enfoque *Surgery-First* puede reducir la duración del tratamiento. La alta tasa de efectividad de la ortodoncia posquirúrgica restableciendo una buena relación oclusal se debe en parte a una sinergia que se establece entre las fuerzas de ortodoncia y las arcadas dentales normalmente adaptadas juntas, cuando las bases esqueléticas están en buen estado relación tridimensional, y en parte a una aceleración en la remodelación ósea en la base de los movimientos de ortodoncia. Este enfoque terapéutico aporta ventajas relevantes para los pacientes, en términos de una terapia reducida y beneficios estéticos sin ningún deterioro estético, gracias a la descompensación ortodóntica.

Ko et al². Compararon casos de Clase III esquelética con tratamiento de ortodoncia prequirúrgica con aquellos sin ortodoncia prequirúrgica tratamiento. Afirmaron que el resultado del tratamiento y la estabilidad a largo plazo fue comparable y no mostró diferencias significativas.

Simultáneamente, Park et al³. Observaron que no hubo diferencias significativas en términos de estabilidad posquirúrgica. Los principales problemas, relacionados con la terapia prequirúrgica de ortodoncia, están representados por la duración, estética facial y el deterioro por una descompensación dental inadecuada.

Liou et al⁴. Demostró que la cirugía desencadena una intensa actividad osteoclástica durante 3 a 4 meses y una alteración metabólica a nivel dentario-alveolar que favorece la movilidad dentaria y acelera los movimientos. De esta forma, *Surgery-First* acelera el proceso de descompensación. Sin embargo, es temporal el alcance y la duración de este fenómeno aún se encuentra bajo discusión.

Además, Huang⁵. Afirma que el enfoque *Surgery-First* utiliza la osteotomía para resolver la mayoría de los problemas dentales para simplificar el tratamiento de ortodoncia postoperatorio proporcionando un tratamiento en la maloclusión, para la cual solo se

requiere un movimiento de ortodoncia anteroposterior, con un mínimo movimientos de ortodoncia transversal o vertical. Naturalmente, no todos los casos se pueden resolver con esta técnica y sus límites aún deben ser estudiados y definidos correctamente.

El enfoque *Surgery-First* puede tratar diferentes casos; Sin embargo, los criterios específicos pueden identificar los casos ideales para este tipo de enfoque. El caso ideal se caracteriza por una maloclusión asociada con una malformación esquelética, un apiñamiento moderado-menor, maxilar central e incisivos inferiores con una inclinación normal o que están ligeramente inclinados o retro inclinados, y una mínima incongruencia transversal.

Ko et al⁶. Observó que los factores que causan inestabilidad en el enfoque *Surgery-First* incluyen una mayor sobremordida, una curva más profunda de Spee, un mayor resalte y retroceso mandibular. La inicial sobremordida puede ser un indicador de una posible recaída esquelética del retroceso mandibular.

Además, Choi et al⁷. Sugieren que el enfoque *Surgery-First* logra resultados similares a la cirugía ortognática convencional, y es un tratamiento predecible que se puede aplicar fácilmente a la clase III esquelética como una alternativa para tratar las afecciones mencionadas anteriormente.

Finalmente, según lo argumentado, coincidimos que el nuevo enfoque de *surgery first* es un método muy beneficioso para los pacientes que padecen maloclusiones clase III de angle y son aptos para poder realizarse dicho procedimiento quirúrgico, debido a que obtienen resultados de una manera más rápida en la estética y su calidad de vida se vuelve mejor debido a esto. El factor costo-tiempo es otro motivo para tener en cuenta, ya que los pacientes a comparación al tratamiento convencional se ven reducidos significativamente en la mitad o mucho menos. Además, la estabilidad esquelética posquirúrgica no es afectada de manera significativa, haciéndolo un método viable en realizar.

1. Uribe F, Adabi S, Janakiraman N, Allareddy V, Steinbacher D, Shafer D, et al. Treatment duration and factors associated with the surgery-first approach: a two-center study. *Prog Orthod* [Internet]. 2015;16(1):4-9. Disponible en: <http://dx.doi.org/10.1186/s40510-015-0101-1>
2. Ko EWC, Lin SC, Chen YR, Huang CS. Skeletal and dental variables related to the stability of orthognathic surgery in skeletal class III malocclusion with a surgery-first approach. *J Oral Maxillofac Surg* [Internet]. 2013;71(5):e215-23. Disponible en: <http://dx.doi.org/10.1016/j.joms.2012.12.025>
3. Park KH, Sandor GK, Kim YD. Skeletal stability of surgery-first bimaxillary orthognathic surgery for skeletal class III malocclusion, using standardized criteria. *Int J Oral Maxillofac Surg* [Internet]. 2016;45(1):35-40. Disponible en: <http://dx.doi.org/10.1016/j.ijom.2015.09.015>
4. Liou EJW, Chen PH, Wang YC, Yu CC, Huang CS, Chen YR. Surgery-first accelerated orthognathic surgery: Postoperative rapid orthodontic tooth movement. *J Oral Maxillofac Surg*. 2011;69(3):781-5.
5. Huang CS, Chen YR. Orthodontic principles and guidelines for the surgery-first approach to orthognathic surgery. *Int J Oral Maxillofac Surg* [Internet]. 2015;44(12):1457-62. Disponible en: <http://dx.doi.org/10.1016/j.ijom.2015.05.023>
6. Ko EWC, Hsu SSP, Hsieh HY, Wang YC, Huang CS, Chen YR. Comparison of progressive cephalometric changes and postsurgical stability of skeletal class III correction with and without presurgical orthodontic treatment. *J Oral Maxillofac Surg*. 2011;69(5):1469-77.
7. Choi JW, Lee JY, Yang SJ, Koh KS. The reliability of a surgery-first orthognathic approach without presurgical orthodontic treatment for skeletal class III dentofacial deformity. *Ann Plast Surg*. 2015;74(3):333-41.