

**Universidad Nacional Pedro Henríquez Ureña**  
**Facultad de Ciencias de la Salud**  
**Escuela de Odontología**



Trabajo de grado para optar por el título de:  
Doctor en Odontología

**Resultado estético de dos técnicas de microabrasión con ácidos para el  
tratamiento de fluorosis en alumnos del Liceo Romilio Mendez, Azua,  
periodo mayo - agosto 2021.**

**Sustentantes**

Br. Maridania Baldera 15-1815

Br. Laura Estrella 15-2183

**Asesor temático**

Dr. Napoleón Luis Berges González. MEd

**Asesora metodológica**

Dra. Sonya Audrey Streese Pimentel

Santo Domingo, República Dominicana.

2021

Los conceptos emitidos en este trabajo de investigación son única y exclusivamente responsabilidad de los sustentantes.

**Resultado estético de dos técnicas de microabrasión con ácidos para el tratamiento de fluorosis en alumnos del Liceo Romilio Mendez, Azua, periodo mayo - agosto 2021.**

## **Dedicatoria**

Le dedico esta tesis primero a Dios. Gracias por otorgarme la fuerza necesaria para poder cumplir con todo lo requerido en esta carrera universitaria, por haber puesto a gente tan maravillosa que solo la podía haber conocido en la Unphu, te agradezco Dios por todo lo que has hecho en mi vida, lo que haces y lo que harás. También quiero dedicarle esta tesis a nuestros ángeles, mi abuelo Victoriano Marte y mi tía Mercedes Marte, que de un modo u otro me apoyaron emocionalmente y siempre estuvieron presentes brindando amor y colaborando así para convertirme en la profesional que soy hoy en día. Que en paz descansen.

***Maridania Baldera***

## **Agradecimientos**

A mi madre, Maura Marte Abreu, por ser mi mejor profesora, por su apoyo incondicional, por escucharme, por entenderme y empujarme siempre a ser mejor cada día.

A mi padre, Juan Blas Baldera, por ser mi mejor paciente, por su buen humor, por siempre estar ahí disponible y con una sonrisa cuando lo necesito. Les agradezco a ambos que sin esperar nada a cambio, siempre me dan su todo, los amo eternamente.

A mi hermana, Laura Baldera Marte, por brindarme esa mano amiga y ayudarme en el transcurso de mi carrera.

A mi compañera de tesis, Laura Estrella, por ser esa persona maravillosa, paciente y positiva, ¡lo hicimos!

A mis amigas que conocí en la Unphu, Laura, Nicole, Pamela, Marian y Lorelys, por simplemente estar y regalarme su amistad incondicional. Y las de tiempos de colegio, mis amigas; Sheccid Mesa, Katherin Garcia, Natasha Huang, gracias por estar pendientes de mí y servirme de soporte en este camino.

A mis asesores de tesis, el Dr. Napoleón Berges y la Dra Sonya Streese, por regalarnos su tiempo, dedicación y conocimiento para que esto fuera posible, lo apreciaremos siempre.

Por último, quiero agradecer a las Doctoras y maestras Dra. Doris Lopez y Dra. Rachel Benitez, que para mí son ejemplares y sirven de inspiración para todos nosotros, maestras que verdaderamente tienen la vocación de enseñar. También a la Dra. Fe Castillo, que me enseñó no sólo en el ámbito profesional sino en el personal.

***Maridania Baldera***

## **Dedicatoria**

A mis padres, por acompañarme, ser mi cimiento y amparo en cada paso de este largo camino.

*Laura Estrella*

## **Agradecimientos**

A Dios en primer lugar, porque sin él este logro sólo serían palabras.

A mis padres, Elena y Eugenio, mi mayor refugio; quienes dieron todo su esfuerzo, apoyo y sacrificio para que esté donde estoy el día de hoy.

A mi abuela, Silvia, fuente constante de fe, amor y resiliencia.

A mis hermanos, Alexander y Diego, siendo mi ejemplo de superación y admiración en cada momento de mi vida.

A mis amigas de infancia, Alejandra y Rosa, las cuales se mantuvieron siempre pendiente de mi avance. Alejandra gracias por enseñarme a ser un poco más valiente con las adversidades que te arroja la vida.

A mi compañera, Maridania Baldera, sin ella esta tesis no hubiera sido lo que logró ser.

A lo mejor que me pudo regalar la UNPHU, a quienes tengo la gracia de llamar amigas, quienes permitieron que este largo viaje sea más fácil y llevadero. Muchas gracias Maridania, Marian, Nicole, Pamela y Lorelys.

A los profesores que dieron su granito de conocimiento y experiencia, lo que logró transformarme en la profesional que soy ahora. Con mención especial a la Dra. Ivanna Hidalgo y la Dra. Doris Lopez

Gracias especiales a mis asesores, Dr. Berges y Dra. Streese, por estar pendiente y brindar su tiempo sin limitaciones, por sus orientaciones y la paciencia otorgada para realizar este trabajo; a la doctora Fe Castillo, nuestra asesora no oficial, la cual siempre estuvo dispuesta a ayudarnos en todo lo posible.

Y por último pero no menos importante, a los doctores Pichardo y Bocio por ser el ejemplo de profesional que quiero llegar a ser en un futuro.

***Laura Estrella***

## Índice

Resumen	4
Introducción	5
CAPÍTULO I. EL PROBLEMA DEL ESTUDIO	6
1.1. Antecedentes del estudio	6
1.1.1. Antecedentes internacionales	6
1.1.2. Antecedentes nacionales	9
1.1.3. Antecedentes locales	9
1.2. Planteamiento del problema	11
1.3. Justificación	13
1.4. Objetivos	15
1.4.1. Objetivo general	15
1.4.2. Objetivos específicos	15
CAPÍTULO II. MARCO TEÓRICO	16
2.1. Flúor	16
2.2. Metabolismo del flúor	17
2.3. Mecanismo de acción del flúor	17
2.4. Distribución de los fluoruros durante el embarazo	17
2.5. Fluorosis dental	18
2.6. Patrón de distribución	19
2.7. Odontogénesis	19
2.7.1. Etapa de brote o yema	20
2.7.2. Etapa de casquete	20
2.7.3. Etapa de campana	20
2.8. Etapas de calcificación dental	21
2.9. Etapas de afectación dental por el consumo de fluoruros	22
2.10. Manifestaciones clínicas	22
2.11. Clasificación de fluorosis dental	23
2.11.1. Índice de Dean	23
2.11.2. Índice modificado de Dean (Møller, 1965)	24
2.11.3. Índice TFI (Thysstrup y Fejerskov)	24

2.12. Prevención de fluorosis dental	25
2.13. Tratamiento	25
2.14. Técnica de microabrasión del esmalte dental	27
2.14.1. Técnica de microabrasión con ácido fosfórico	28
2.14.1.1. Materiales	28
2.14.1.2. Descripción de la técnica	29
2.14.2. Técnica de microabrasión con ácido clorhídrico	30
2.14.2.1. Materiales	30
2.14.2.2. Descripción de la técnica	31
CAPÍTULO III. LA PROPUESTA	33
3.1. Formulación de la hipótesis	33
3.2. Variables y operacionalización de las variables	33
3.2.1. Variables dependientes	33
3.2.2. Variables independientes	33
3.2.3. Operacionalización de las variables	34
CAPÍTULO IV. MARCO METODOLÓGICO	36
4.1. Tipo de estudio	36
4.2. Localización y tiempo	36
4.3. Universo y muestra	36
4.3.1. Universo	36
4.3.2. Muestra	36
4.4. Unidad de análisis estadístico	37
4.5. Criterios de inclusión y exclusión	37
4.5.1. Criterios de inclusión	37
4.5.2. Criterios de exclusión	37
4.6. Técnicas y procedimientos para la recolección y presentación de la información	38
4.6.1. Captación y selección de la población de estudio	38
4.6.2. Instrumento de recolección de datos	38
4.6.3. Equipos de instrumentos de medición	39
4.6.4. Seguimiento y control de las variables	39
4.7. Plan estadístico de análisis de la información	39
4.8. Aspectos éticos implicados en la investigación	39



CAPÍTULO V. RESULTADOS Y ANÁLISIS DE DATOS	40
5.1. Resultados del estudio	40
5.2. Discusión	48
5.3. Conclusiones	51
5.4. Recomendaciones	53
Referencias bibliográficas	54
Anexos	63
Glosario	73

## **Resumen**

La fluorosis dental es una condición provocada por el consumo inmoderado de flúor, afectando el esmalte y manifestándose clínicamente con manchas blancas o marrones que alteran la estética. La microabrasión es descrita como una alternativa de tratamiento que tiene la finalidad de desgastar cantidades insignificantes del esmalte, mejorando así su aspecto. El propósito de este trabajo fue comparar el resultado estético de dos técnicas de microabrasión con ácidos para el tratamiento de fluorosis en alumnos del Liceo Romilio Méndez, Azua, República Dominicana. Los ácidos utilizados fueron ácido clorhídrico (21%) y ácido fosfórico (37%). El estudio se realizó con una muestra de cuatro de los alumnos del liceo y constó de fotografías iniciales, aplicación del ácido con su protocolo de microabrasión y fotografías finales. Se realizó transiluminación adamantina la cual no pudo determinar la completa extensión de las manchas de fluorosis. Los pacientes presentaron un cambio de color y ausencia de sensibilidad en el esmalte dental pasados 90 días. Para medir los cambios de matiz, saturación y valor en el esmalte, sirvió como referencia la guía Vita, la que permitió ver cambios con la técnica de microabrasión con ácido fosfórico en 2/4 de los participantes; mientras que con el ácido clorhídrico 1/4 participantes presentó cambios; y 1/4 de la muestra utilizando el mismo ácido, no mostró cambios significativos en cuanto aclaramiento de la saturación, pero sí se observó un esmalte con un matiz más homogéneo. Por lo que la técnica con microabrasión proporciona un mejor resultado estético en dientes con fluorosis.

**Palabras claves:** *fluorosis dental, microabrasión, estética, sensibilidad, transiluminación*

## **Introducción**

La fluorosis dental es una condición que se origina debido al consumo excesivo de flúor y se representa en el diente, afectando las células formadoras del esmalte. Clínicamente, se van a observar unas manchas blancas de forma moteada que pueden oscurecerse, afectando la estética<sup>1</sup>. La microabrasión es una técnica estética que tiene como objetivo eliminar cantidades insignificantes del esmalte, removiendo así las manchas, en casos de defectos de decoloración como son las que se pueden ver clínicamente en la fluorosis dental, además también las manchas por caries incipientes, decoloración post- ortodoncia, entre otras. Se realiza mediante un ligero desgaste del esmalte superficial, protegiendo el esmalte sano situado por debajo<sup>2</sup>. Este procedimiento tan conocido ha sido protagonista de muchas revisiones bibliográficas, las cuales hablan de sus métodos de uso y ventajas, usualmente los materiales utilizados para la realización de la misma son el ácido fosfórico o el ácido clorhídrico<sup>2</sup>. Por lo que surge la inquietud de saber cuál de estos ácidos es el ideal a la hora de realizar el tratamiento de microabrasión para disimular las manchas por fluorosis y devolver homogeneidad del color en los dientes en que se realizó la terapia microabrasiva. Motivados por la búsqueda de una opción terapéutica a los pacientes con fluorosis dental del liceo Romilio Méndez, Azua, se realizará un estudio cuasi experimental con el objetivo de comparar ambas técnicas de microabrasión con ácidos que proporcionen mejor resultado estético en dientes con tres distintos niveles de fluorosis en alumnos del Liceo Romilio Méndez, Azua, periodo mayo-agosto 2021.

# **CAPÍTULO I. EL PROBLEMA DEL ESTUDIO**

## **1.1. Antecedentes del estudio**

### **1.1.1. Antecedentes internacionales**

En el año 1997, se realizó en México un estudio cuasi experimental por Fragoso Ríos et al<sup>3</sup>, el cual llevó como título: “Efectividad del ácido clorhídrico como blanqueador dental en piezas con fluorosis dental”. Su principal objetivo fue determinar el nivel de eficiencia del ácido clorhídrico al 18% como material blanqueador estético, en una muestra de habitantes con fluorosis grado 1 y 2, de acuerdo a Dean, provenientes del poblado de Rincón, Guanajuato. Para la comprobación del estudio se realizaron las pruebas de canino a canino superior en 16 personas de diferentes sexos y edades. Luego de evaluados, los dientes a tratar fueron debidamente aislados y sellados a nivel cervical con barniz copal para impedir cualquier tipo de escurrimiento a la mucosa. A la hora de aplicar el ácido clorhídrico este se llevó a la superficie vestibular de los dientes con un hisopo, el cual fue frotado por 30 segundos y luego se removió con chorro de agua durante 60 segundos. La maniobra fue repetida tres veces. Al finalizar fue distribuido en los dientes fluoruro de sodio al 1.23% en gel acidulado fosfatado por cuatro minutos. Luego de finalizada la prueba, se obtuvo como resultado que este tratamiento produce cambios estéticos en la coloración de los dientes afectados por fluorosis dental en más de la mitad de las superficies en las cuales este es aplicado. Esta técnica utilizada permite que no haya disminución de estructura dentaria sana, debido a que no necesita acondicionamiento cavitario y no demanda equipos muy sofisticados, por lo cual está al alcance de cualquier tipo de población. Entre los efectos positivos de la prueba, se mencionó que ningún paciente presentó sintomatología dental y por el cambio de tono, de oscuro a más claro en los dientes, mejoró la condición estética y emocional de los evaluados.

Becerra et al<sup>4</sup> en el año 2005, realizó en Barcelona un estudio con el nombre de: “Microabrasión del esmalte para el tratamiento de remoción de defectos superficiales”, con este buscaban comprobar la eficacia de la técnica de microabrasión como tratamiento terapéutico. Para llevarlo a cabo, este estudio experimental fue realizado en un paciente

masculino con antecedentes de tabaquismo; con presencia de lesiones cariosas incipientes en la zona anterosuperior, con pigmentación extrínseca agregada, candidatos al tratamiento propuesto en el artículo. Se aisló la zona con aislamiento absoluto, soportado de los clamps e hilo dental y se protegió la encía, todo el contorno gingival de los dientes a tratar, incorporando también la zona interproximal, con Pasta OraSeal, Ultradent-USA. Se procedió a la microabrasión del esmalte manchado, con fresas de diamante de grano fino y abundante refrigeración de cinco a 10 segundos. Luego se aplicó el HCl de un milímetro de espesor en la superficie vestibular de los dientes a trabajar; se utilizaron copas abrasivas aplicando una presión firme por 60 segundos como mínimo y volvió a irrigarse. Con este procedimiento, llegaron a la conclusión de que la técnica puede ser muy eficiente en la eliminación de porciones mínimas de esmalte, siendo razonable, puntual y preferente en casos de descalcificación superficial.

En 2010, se realizó un estudio por Nevárez-Rascón et al<sup>5</sup>, en México, el cual fue titulado: “Tratamiento para manchas por fluorosis dental por medio de microabrasión sin instrumentos rotatorios”. Con el mismo buscaron medir los cambios de coloración, sensibilidad dentaria y satisfacción estética de un paciente de 13 años que presentó fluorosis dental de grado 6 TF, según la escala de Thylstrup & Fejerskov. Para este estudio cuasi experimental se utilizó solo ácido clorhídrico al 18% y se colocó de forma manual, en los dos centrales superiores. El protocolo que se llevó a cabo fue el de aislar de manera absoluta ambos dientes y continuar limpiando las piezas dentarias en su cara vestibular con brocha profiláctica, piedra pómez y agua. Teniendo un vaso dappen con ácido clorhídrico al 18%, fueron impregnados en éste, torundas de algodón, las cuales fueron manipuladas con una pinza hemostática. Fueron llevadas a cada uno de los dientes afectados, haciendo movimientos de distal a mesial y con una presión uniforme durante seis minutos, abarcando las manchas. Pasado el tiempo se retiró y procedieron a enjuagar durante cuatro minutos con chorro de agua de la jeringa triple. Se enfatizó que la aplicación del ácido y el enjuague con chorro de agua, se hace diente por diente. Terminada esta etapa se alisó la superficie del esmalte con una goma de hule montada para porcelana y pasta diamantada. Luego de finalizado el tratamiento se vuelve a observar al paciente a los siete días, tres meses y seis meses; para evaluar tanto la sensibilidad dental

como el color. Los resultados fueron muy satisfactorios pues no mostró ningún tipo de sensibilidad y estéticamente, el paciente se mostraba contento pues las manchas pardas que presentaba desaparecieron en un 100% en las zonas de interés.

En la Universidad de Cartagena, año 2013, Carmona et al<sup>6</sup> realizaron una investigación cuasi experimental llamada: “Microabrasión, comparación clínica de dos técnicas para el tratamiento de la fluorosis dental” con el objetivo de contrastar clínicamente el efecto de los métodos de microabrasión con ácido clorhídrico 6.6% y ácido orto-fosfórico 37% en la fluorosis. En el procedimiento con ácido orto-fosfórico en el esmalte, procedieron a iniciar con una previa profilaxis a los dientes a tratar, utilizándose pasta y copa profiláctica. Como segundo acto, después de la colocación de las barreras protectoras, tanto al paciente como el operador, se utilizó aislamiento absoluto, asegurándose con la ayuda de un barniz cavitario copal de que existiera un correcto sellado entre el margen gingival y los dientes a blanquear. Se preparó la mezcla del ácido fosfórico al 37% y pasta de piedra pómez en la proporción 1:1. Se aplicó con el apoyo de una espátula o copa de goma en la superficie manchada del esmalte, de cinco a 12 series por un tiempo de 10 segundos, entre cada serie se lavó con abundante agua durante 20 segundos. Para concluir, se procedió a pulir la superficie con un disco de grano fino para pulir resinas compuestas, con el objetivo de obtener brillo después de desmineralizado. En cuanto a la comparación de ambas técnicas tanto con ácido clorhídrico que en este caso fue utilizado en un porcentaje de 6.6% y ácido fosfórico al 37% más piedra pómez en las dos, ha sido método de análisis cuantitativo y se llegó a la conclusión de que ambos tratamientos pueden dar resultados exitosos y de esta manera ayudar a recuperar el color del tejido del esmalte conforme el tiempo pasa.

En un estudio cuasi experimental realizado en el 2014, en Guanajuato, México; por Chávez Pérez<sup>7</sup>, titulado: “Tratamiento con ácido clorhídrico en paciente con fluorosis dental”. Se buscó exponer la aplicación de una técnica modificada de Croll, colocando el HCl al 12%, con la finalidad de suprimir la capa calcificada que recubre la superficie del esmalte fluorótico. Empleando en la conclusión del tratamiento un adhesivo autograbante fotopolimerizable (Futurabond, Voco), para cubrir las micro cavidades químicamente

abiertas y proporcionar una superficie suave y uniforme. Con todo esto, se pretendió comprobar el funcionamiento del tratamiento con ácido clorhídrico en pacientes con fluorosis dental y registrar cómo responde la vitalidad pulpar luego del sellado de las superficies. El procedimiento fue realizado en un paciente de sexo femenino. El tratamiento se inició con la colocación del aislamiento absoluto de los dientes anterosuperiores y protección de los márgenes cervicales con hilo dental. Después, se preparó una pasta con piedra pómez y ácido clorhídrico al 12% y se realizó la microabrasión mediante una brocha profiláctica. Se pasó la brocha en los dientes tratados por una duración de cinco segundos, pasados estos, se lavó con chorro de agua por 30 segundos y se colocó fluoruro de sodio al 2% durante un minuto para cooperar a prevenir una potencial sensibilidad posterior. Se realizó una segunda cita, en la cual, se llevó a cabo el mismo protocolo, pero al finalizar se aplicó el adhesivo autograbante Futurabond (Voco) fotopolimerizable. Las conclusiones resultaron ser positivas pues la paciente no refirió ningún tipo de sensibilidad, dolor o sintomatología, incluyendo que la pigmentación disminuyó considerablemente.

### **1.1.2. Antecedentes nacionales**

No se encontraron.

### **1.1.3. Antecedentes locales**

Contreras y Martén<sup>8</sup>, en el año 2017, efectuaron en la República Dominicana una investigación, específicamente en la comunidad de Barreras del municipio de Azua de Compostela, en 43 sujetos entre seis y 22 años de edad; en la cual evaluaron los factores de riesgo asociados a la fluorosis en esta comunidad. La misma fue una investigación epidemiológica descriptiva, para la cual elaboraron cuestionarios donde recopilaban datos personales, historia médica selectiva (enfocándose en informaciones pertinentes a la patología en investigación) y hábitos alimenticios. Por igual, hicieron una recolección de muestras de agua de diferentes fuentes alrededor de la comunidad y tomaron fotografías a los encuestados. Los resultados arrojaron que el género femenino fue el de mayor prevalencia de fluorosis con 72.1% y el grupo etario más afectado se encontró en las edades de 17 a 22 años. Además concluyeron que la concentración de flúor actual en las fuentes de aguas es afectada por las condiciones climáticas, en este caso específico la temperatura.

En el año 2019, Abreu y Marmolejos<sup>9</sup>, realizaron un estudio experimental de tipo descriptivo, titulado: "Prevalencia de caries en escolares con fluorosis dental del Liceo Romilio Méndez en la comunidad Barreras del municipio Azua de Compostela, República Dominicana ", en el cual se examinaron sujetos de 13 a 25 años de edad con la finalidad de demostrar una relación entre grado de fluorosis e índice de caries dental en los escolares. Como método de recolección de datos e información, elaboraron una ficha para su examen clínico compuesta por un dentigrama y posteriormente, por una tabla para poder calcular de manera adecuada los índices a trabajar, éstos fueron Índice CPOD e IHOS. En los resultados se presentó que un 88.75% de la población estudiada tuvo una alta prevalencia de caries con fluorosis dental, siendo el género femenino el más afectado y el rango de edad más común el de 13 a 17 años. Se observó que la higiene oral de los estudiantes fue clasificada como buena en 79/80 de los evaluados por lo que no establecieron una relación entre la higiene oral y la alta prevalencia de caries en la fluorosis dental.



## 1.2. Planteamiento del problema

La fluorosis dental, es una enfermedad bucal que ha formado parte de la evolución humana<sup>10</sup>. Siendo una de las causas principales la ingesta de altas dosis de flúor, provocando así la alteración en la mineralización del tejido adamantino, alterando la morfología, color y estructura dental<sup>11</sup>. La prevalencia de la condición motiva investigaciones para la resolución terapéutica de las lesiones en el esmalte de manera conservadora, es decir, de acuerdo a conceptos actuales de odontología mínimamente invasiva.

Una de las maneras de diagnosticar la extensión de una lesión por fluorosis es con el método diagnóstico de transiluminación, el cual se ha utilizado desde los años 70. Se basa en iluminar el diente con una luz brillante, ya sea de una lámpara de fotopolimerización o de fibra óptica, la lesión aparentará más oscura pues la luz es asimilada en mayor cantidad en el lugar donde se encuentre una lesión desmineralizada<sup>12</sup>.

Para mejorar la dentición de los pacientes con fluorosis dental, existen diferentes tratamientos dentales que funcionarán de acuerdo al grado de intensidad de la manifestación, siempre buscando la apariencia más armoniosa<sup>13</sup>, entre estos procedimientos se destacan la microabrasión del esmalte, el blanqueamiento dental, las restauraciones directas e indirectas. La microabrasión se considera entre los más conservadores, pues mejora el aspecto de los dientes sin causar pérdida estructural significativa<sup>14</sup>. La misma es una técnica simple, la cual se basa en la micro reducción química y/o mecánica del esmalte superficial, protegiendo las capas internas del esmalte sano que se encuentra debajo de las capas superficiales y esta es usada para tratar dientes con variaciones de color en el esmalte que no sobrepasen los 0.2 mm de profundidad<sup>15</sup>.

Dado que la microabrasión es una de las técnicas que se utiliza para el trato estético de la fluorosis, y muy favorable por su efecto mínimamente invasivo; teniendo en cuenta que es una técnica efectiva en manchas poco profundas. Se pretende utilizar un protocolo de acción microabrasivo en los alumnos del Liceo Romilio Méndez de Barreras; Azua, que presenten fluorosis dental en tres distintos grados, según la clasificación de Dean, en el sector anterior, de canino a canino. Para el registro visual de color inicial, final y de control se tomará de guía los parámetros esenciales de estética dental, los cuales son matiz, tono y saturación mediante la escala Vita de colores. Se buscará demostrar el efecto de las diferentes técnicas

de microabrasión con el ácido fosfórico al 37% (Super etch) junto con piedra pómez y el ácido clorhídrico al 21% (Antivet®) y determinar así, cual ofrece un mejor acabado estético, logrando una homogeneidad en el color de los dientes tratados y devolviendo al esmalte características propias como; dureza, brillo y textura lisa, disminuyendo la apariencia de las manchas provocadas por la fluorosis, aumentando la satisfacción del paciente en cuanto a apariencia y con el propósito de evitar la sensibilidad dental luego del tratamiento microabrasivo. Todos estos puntos se verificarán en un período de control de 90 días.

Considerando lo expuesto anteriormente se plantean las siguientes preguntas de investigación:

¿Cuál es el resultado estético de dos técnicas de microabrasión con ácidos para el tratamiento de fluorosis en alumnos del Liceo Romilio Méndez, Azua?

¿Cómo se mantienen los cambios en el esmalte dental, en el color y sensibilidad, pasados los 90 días después de aplicado el tratamiento de microabrasión con ácido fosfórico al 37% (Super etch) y ácido clorhídrico al 21% (Antivet®)?

¿Cuál es la extensión de las manchas de fluorosis en los dientes de los participantes a través de la transiluminación adamantina en los niveles muy leve, leve y moderado según Dean?

¿Cuál es la diferencia en el matiz, saturación y valor, antes y después del tratamiento de microabrasión con ácido fosfórico 37% (super etch) y piedra pómez y de ácido clorhídrico 21% (Antivet®)?

### **1.3. Justificación**

La fluorosis dental es una afección que afecta del 2.1% al 74.7% de la población mundial. Ya para los años 40, Dean y sus colaboradores, descubrieron que esta condición estaba muy relacionada al flúor encontrado en el agua potable usada para consumo<sup>16</sup>. El uso excesivo del fluoruro durante el desarrollo de los dientes permanentes, puede dar como resultado esmalte moteado y esto es lo que se conoce como fluorosis dental<sup>17</sup>.

Al momento de elegir y ofrecer una opción de tratamiento para dientes fluoróticos, el profesional debe velar por conservar lo más posible el tejido dental y tomar en cuenta la edad del paciente e incluso su estado económico. La fluorosis dental es caracterizada por su manifestación clínica, presentando manchas que van de ser blancas a marrones pardas, por lo cual, el odontólogo en ocasiones determina que existe afectación profunda de los tejidos y entre sus primeras opciones de un tratamiento, opta por realizar carillas, coronas dentales de cerámica o resina, lo que exige un determinado grosor de desgaste para su colocación<sup>18</sup>.

En cambio, existen tratamientos más conservadores como es la microabrasión dental, que se basa en un desgaste mínimo del tejido aportando para la remoción de dichas manchas, siendo esto un método no tan invasivo como la corona dental. De ahí la importancia de avalar el efecto clínico de un tratamiento más económico y más conservador que favorecerá al paciente joven, prolongando así la vida útil de la pieza y evitando consecuencias o manifestaciones que puedan surgir debido a un tratamiento invasivo.

La microabrasión del esmalte ha probado ser una técnica de blanqueamiento muy efectiva, principalmente en casos de fluorosis moderada, logrando una buena recuperación estética. Este tratamiento ocupa un lugar muy importante entre las opciones utilizadas para disminuir la apariencia de esta enfermedad, por su alternativa conservativa y preservadora de estructura dental<sup>19</sup>.

Teniendo en cuenta la gran prevalencia de fluorosis dental en el poblado de Barreras, Azua, específicamente en el Liceo Romilio Méndez; el presente trabajo junto a la línea de investigación de “Fluorosis” de la escuela de Odontología de la Universidad Nacional Pedro Henríquez Ureña, busca comparar el resultado estético de dos técnicas de microabrasión, en dientes con tres distintos niveles de fluorosis en alumnos del Liceo Romilio Méndez, Azúa, en el periodo de mayo-agosto 2021. Con los resultados obtenidos, se pretende dar a conocer

a la población de que existe una manera económica y eficiente para disminuir las manchas ocasionadas por la fluorosis.

## **1.4. Objetivos**

### **1.4.1. Objetivo general**

Comparar el resultado estético de dos técnicas de microabrasión con ácidos para el tratamiento de fluorosis en alumnos del Liceo Romilio Méndez, Azua.

### **1.4.2. Objetivos específicos**

**1.4.2.1.** Analizar los cambios de color y sensibilidad en el esmalte dental pasados 90 días después de aplicado el tratamiento de microabrasión con ácido fosfórico al 37% (Super etch) y piedra pómez y ácido clorhídrico al 21% (Antivet®).

**1.4.2.2.** Determinar la extensión de las manchas de fluorosis en los dientes de los participantes a través de la transiluminación adamantina en los grados de fluorosis muy leve, leve y moderado según Dean.

**1.4.2.3.** Establecer la diferencia de matiz, saturación y valor, antes y después del tratamiento de microabrasión con ácido fosfórico 37% (Super etch) y piedra pómez y ácido clorhídrico 21% (Antivet®).

## **CAPÍTULO II. MARCO TEÓRICO**

La fluorosis dental es una condición considerada como un defecto del esmalte, que surge de distintas alteraciones durante la amelogenesis. Se caracteriza por una desigualdad en la coloración de los dientes, que influyen notoriamente sobre la estética dental<sup>20</sup>. Estos defectos del esmalte pueden darse tanto en la dentición temporal como permanente.

Este trabajo de investigación busca ayudar al lector al entendimiento de la microabrasión química en pacientes con fluorosis dental. Por tal motivo, se ha desglosado la misma en: qué es el flúor, su metabolismo, el mecanismo de acción, las formas que se distribuye en el embarazo, el concepto de fluorosis dental, el patrón de distribución, qué es la odontogénesis, se explican la etapa de brote, etapa de casquete, etapa de campana, las etapas de calcificación dental, etapas de afectación dental por el consumo de fluoruros, manifestaciones clínicas, la clasificación de la fluorosis, en la cual describimos al índice de Dean, índice modificado de Dean e índice TFI. Se plantea la forma de prevención de la fluorosis y su tratamiento, en el cual se desarrolla la técnica de microabrasión con los ácidos fosfórico y clorhídrico.

### **2.1. Flúor**

El flúor (F) es un elemento químico de número atómico 9, familia de los halógenos y peso atómico bajo. Con el tiempo se ha dado a conocer por su capacidad de promover a la remineralización del esmalte dental, reduciendo así el porcentaje de probabilidades, para la cual se desarrolle la caries dental. Este elemento pasa inadvertido en la alimentación diaria ya que se encuentra, aunque en poca cantidad, en mucho de lo que consumimos, como el pescado de mar, el té, carnes, frutas y más. También se ha colocado como agregante en dentífricos y colutorios dentales<sup>21</sup>. A pesar de las propiedades que presenta, se ha investigado su toxicidad y reactividad arrojando reportes de que el F provoca consecuencias o efectos nocivos en el sistema nervioso, óseo, digestivo, endocrino y daño en los tejidos del organismo. La toxicidad del mismo es causada a partir de la ingesta de 1 parte por millón (ppm), sin embargo, sus efectos pueden que tarden 20 años o más en manifestarse<sup>22</sup>.

## **2.2. Metabolismo del flúor**

El metabolismo del fluoruro comienza en su consumo, donde su absorción se produce a lo largo del tubo digestivo, sucede de manera gastrointestinal en el organismo, a través de un proceso pasivo, proporcionado por el intestino y el ácido estomacal mediante una fase de pH independiente. Aproximadamente un 75 a un 90% del flúor ingerido es absorbido.

Una vez asimilado en la sangre, el flúor pasa a distribuirse rápidamente en todo el cuerpo, deteniéndose en zonas ricas en calcio como son los huesos y los dientes (esmalte y dentina). En niños cerca de un 80 a 90% del flúor absorbido es retenido, pero en adultos este nivel disminuye a un 60%. La principal vía de excreción del flúor es urinaria y en pequeñas cantidades puede ser eliminado a través de las heces y el sudor<sup>23</sup>.

## **2.3. Mecanismo de acción del flúor**

Se ha señalado un mecanismo de acción múltiple en el flúor, el cual podría describirse iniciando por lo principal<sup>24</sup>: la transformación de la hidroxiapatita del tejido del esmalte en fluorapatita que es más resistente a la descalcificación. Su acción consiste en el reemplazo que surge cuando los iones de fluoruro que son de un tamaño menor, trasladan a los iones de hidroxilo de la molécula apatita y toman su lugar. Como consecuencia, el esmalte presenta gran abundancia en cristales de hidroxiapatita. Esto impedirá que se realicen las reacciones de glucólisis bacteriana que surgen en la placa bacteriana, de manera que se reduce la conformación de ácidos (acético y butírico), instrumento imprescindible para que ocurra la separación de la hidroxiapatita en iones de calcio, agua y fosfato.

## **2.4. Distribución de los fluoruros durante el embarazo**

Los fluoruros pueden entrar al organismo por diversas vías, desde la inhalación hasta la ingesta, esta última siendo la más frecuente y la más importante para el clínico. Estas soluciones que provienen de sales se absorben de manera casi completa en el intestino delgado y se ha determinado que ocurre por igual en el estómago, por difusión de las células

de la mucosa gástrica. Siendo su tiempo de absorción de aproximadamente 30 minutos. En la mujer embarazada el ión de flúor seguirá el mismo modo de distribución usual, exceptuando que también se agregará al feto a través de la placenta. La misma servirá de vehículo regulador, permitiendo pasar solo la cantidad necesaria de fluoruros que la parte ósea y dentaria que el bebé requiera. Según la evidencia clínica, no habrá fluorosis en los dientes temporales del bebé si la madre tuvo una ingesta normal de fluoruros. En cambio, si la embarazada consumió altas concentraciones de estas sales durante tiempos muy prolongados en el embarazo, si se podrían generar alteraciones en el esmalte dental temporal, como la fluorosis dental endémica en dientes primarios<sup>25</sup>.

## **2.5. Fluorosis dental**

Es denominada una afección causada por el consumo de dosis altas de flúor en los tejidos mineralizados, como es de conocer depende de varios factores como la cantidad y/o concentración de la ingesta de flúor, del tiempo de exposición, del nivel de desarrollo dental, de la edad en la que se está expuesto a cantidades excesivas de fluoruro y de la condición individual o susceptibilidad<sup>26</sup>. En países donde la fluorosis es prevalente, como es el caso de China, esta enfermedad también es causada por la combustión del carbón mineral que contamina el ambiente y es respirado por la población, al igual la presencia de este en el agua de consumo <sup>27</sup>. Esta patología provoca un daño en las células formadoras del esmalte, es decir, los odontoblastos, que causan un desequilibrio en la mineralización del diente el cual va estar mediado por la duración en que estos se exponen al flúor y su aplicación.

En todos los países, la fluorosis dental siempre ha sido valorada como un problema de salud pública en aquellas áreas donde el fluoruro natural en el agua supera los niveles óptimos; no se ha considerado que los residentes de áreas con flúor óptimo estén en riesgo de fluorosis dental. Sin embargo, debido al uso generalizado de productos fluorados, se ha expresado preocupación en los últimos años por un posible aumento en la prevalencia de fluorosis dental en todo el mundo, en áreas específicas, óptimamente e incluso de forma subóptima fluorada. Cuando los datos recientes se comparan con los datos históricos, los resultados parecen indicar una tendencia hacia una mayor prevalencia de fluorosis<sup>28</sup>.



A pesar de que se considera un problema de salud, muchos van en búsqueda de un tratamiento dental con el objetivo de conseguir una solución en el ámbito estético.

## **2.6. Patrón de distribución**

La fluorosis se presentará en las superficies dentales dependiendo del nivel de exposición de flúor al que la persona haya estado expuesta, si es ininterrumpido, por lo que todas las caras del diente se verán afectadas de la misma forma. Las lesiones se exhibirán de manera simétrica en los dos lados de la hemiarcada dental. Se tendrá en cuenta que mientras el proceso de mineralización sea más corto, la afectación será menor, mientras que los que se demoran más en mineralizarse se verán afectados de manera severa<sup>29</sup>. Una forma de dar a conocer la extensión de la fluorosis en los dientes es la transiluminación, esta es definida como un importante método diagnóstico y complemento para la identificación de caries proximales y oclusales principalmente, pero también nos ayuda a visualizar la amplitud de la fluorosis en los dientes<sup>30</sup>. Este método es utilizado con luz visible que se dirige por medio de una fibra óptica hacia el diente y esta se propaga en el tejido dental abarcando las superficies dentales, la fluorosis influye en la transmisión de la luz en el diente ocasionando así una imagen opaca<sup>31</sup>.

## **2.7. Odontogénesis**

Los dientes empiezan su formación cerca de la sexta semana de vida intrauterina, que es el momento en el cual la sustancia básica del diente se inicia a formar<sup>32</sup>. En el día 37 el ectodermo, que recubre la boca y está formado por una capa de epitelio oral, crea una banda continua de epitelio el cual cubre la cavidad oral. Esta banda con forma de herradura corresponderá a la posición de los futuros arcos dentarios en ambos maxilares. En el área del proceso alveolar. La interacción epitelio-mesenquimal estimulará la proliferación del ectodermo oral y por consecuencia, se creará la lámina dental; dando lugar a la lámina vestibular y la lámina dentaria. La primera, se convertirá en la lámina vestibular y más adelante en el vestíbulo oral; mientras que dará principio a la aparición de distintos

crecimientos de tejido a partir del ectomesénquima en los lugares destinados a la ubicación de los dientes temporales. En la dentición secundaria, las yemas dentales de la dentición temporal aparecerán por lingual de los antecesores. A partir de este punto, el crecimiento de los dientes se divide en tres fases: brote o yema, casquete, y campana<sup>33</sup>.

### **2.7.1. Etapa de brote o yema**

Esta etapa de brote o gemación se inicia poco después del desarrollo de la lámina dental, entre la séptima y octava semana de desarrollo intrauterino, cuando se reproducen los 10 brotes de la capa inferior o más profunda de la lámina dental en cada maxilar. Esta fase representa la primera incursión epitelial dentro del ectomesénquima; en la misma aún no comienza el proceso de diferenciación histológico<sup>34</sup>.

### **2.7.2. Etapa de casquete**

En esta fase se inicia la histodiferenciación de los órganos dentales, se diferencian estructuras como el órgano dental epitelial, la papila dental y el saco dental, los cuales son los encargados de la creación de todos los tejidos del diente y del tejido periodontal<sup>35</sup>.

### **2.7.3. Etapa de campana**

Este periodo es muy importante, a medida que se va formando la pieza dental, se van diferenciando los tejidos. Formándose patrones coronarios como las cúspides, bordes y fisuras. Surge la diferenciación tanto de los ameloblastos como odontoblastos, la papila dental pasa a diferenciarse en odontoblastos, sin embargo, de las células cilíndricas resultarán los ameloblastos. Una vez ya, en etapa avanzada de campana, la papila dentaria formará la dentina y la pulpa. El saco dental toma una estructura redonda y externa para posteriormente dar paso al cemento, al ligamento periodontal y al hueso alveolar propio. El esmalte y la dentina inician su transformación en la cúspide o punta del diente, que sería el punto más alto y continúa progresando hacia la raíz futura, el cual sería, su punto más inferior<sup>36</sup>.

## 2.8. Etapas de calcificación dental

Tanto la dentición permanente como la temporal cruza por tres fases durante su desarrollo dental que son las siguientes: fase proliferativa, que inicia con el engrosamiento de la lámina dental y termina con el comienzo de la calcificación dentaria, fase de calcificación y finalmente, la fase de erupción. Miñana especifica estas fases en cada diente con los siguientes recuadros<sup>37</sup>:

**Tabla I.** *Calcificación y erupción de los gérmenes de los dientes temporales<sup>22</sup>*

	<b>Empieza la calcificación (semanas gestación)</b>	<b>Corona completa (meses)</b>	<b>Erupción (meses)</b>
Incisivos laterales	14,0	1-3	6-9
Incisivos centrales	16,0	2-3	7-10
Caninos	17,0	9	16-20
Primeros molares	15,5	6	12-16
Segundos molares	18,5	10-12	20-30

**Tabla II.** *Calcificación y erupción de los gérmenes de los dientes permanentes<sup>22</sup>*

<b>Diente</b>	<b>Empieza la calcificación</b>	<b>Corona completa (años)</b>	<b>Erupción (años)</b>
MAXILAR			
Incisivo central	3-4 meses	4-5	7-8
Incisivo lateral	1 año	4-5	8-9
Canino	4-5 meses	6-7	11-12
Primer premolar	1,6 – 1,9 años	5-6	10-11
Segundo premolar	2 - 2,5 años	6-7	10-12
Primer molar	Nacimiento	2,5 – 3	6-7
Segundo molar	2,5 - 3 años	7 - 8	12-13

MANDIBULAR			
Incisivo central	3-4 meses	4-5	6-7
Incisivo lateral	3-4 meses	4-5	7-8
Canino	4-5 meses	6-7	9-11
Primer premolar	1,9 – 2 años	5-6	10-12
Segundo premolar	2,25 - 2,5 años	6-7	11-12
Primer molar	Nacimiento	2,5 – 3	6-7
Segundo molar	2,5 - 3 años	7 - 8	11-13
Tercer molar	8 – 10 años	12-16	17-25

## 2.9. Etapas de afectación dental por el consumo de fluoruros

La fluorosis dental solo se presenta si se ha ingerido altas concentraciones de flúor por vía sistémica en altas dosis y de manera persistente durante la etapa de formación y calcificación del diente; su método de trabajo es la de alterar el metabolismo del ameloblasto durante la formación de este, creando una matriz deficiente que se manifestará de manera clínica como un defecto del esmalte. La seriedad de la lesión irá de la mano con la acumulación de flúor a nivel plasmático mientras ocurre la actividad ameloblástica y de los cambios individuales de susceptibilidad que presenten, así mismo será diferente la tonalidad del color, desde manchas blancas opacas, lechosas o amarillentas<sup>38</sup>. La edad exacta en que los dientes permanentes pueden ser afectados varía en un rango de tres a seis años; la ingesta de flúor a temprana edad no provoca fluorosis dental<sup>39</sup>.

## 2.10. Manifestaciones clínicas

Clínicamente, se va a observar unas manchas blancas de forma moteada que van pasando a volverse permanente y a oscurecerse, provocando que el esmalte se torne poroso, débil con tendencia a destruirse siendo más susceptible a caries dentales<sup>40</sup>. El diagnóstico de la fluorosis dental puede resultar difícil para el odontólogo pues clínicamente la afección es

muy similar a condiciones como manchas blancas por caries incipientes, hipomineralización inciso-molar, amelogénesis imperfecta, dentinogénesis imperfecta y manchas de tetraciclina<sup>41</sup>. Si bien es cierto que todas estas diversas patologías comparten características clínicas muy parecidas, el método diagnóstico más eficaz que existe para diferenciarlas y que respalda mejor resultados es la historia clínica familiar<sup>42</sup>.

## **2.11. Clasificación de fluorosis dental**

### **2.11.1. Índice de Dean**

Este índice que es muy utilizado hoy en día, fue descrito por Dean en el año 1934 y las afecciones las catalogó de la siguiente manera<sup>43</sup>:

- Normal: El esmalte es brillante, liso, blanco crema pálido.
- Dudoso: Su translucidez varía a la de un esmalte normal, presentando puntos blancos o manchas.
- Muy leve: Ocupa menos de un 25% de la superficie del esmalte, zonas blancas dispersas en el diente.
- Leve: La opacidad que presenta ocupa más de un 25% del esmalte pero éste siendo menor de 50%.
- Moderada: Se muestra manchas pardas y desgaste marcado que modifica la estructura natural del diente.
- Severa: La superficie del esmalte presenta hipoplasia. Se presenta con irregularidades y cavidades que afectan la forma del diente y el color.

### **2.11.2. Índice modificado de Dean (Møller, 1965)**

Este índice fue introducido por Møller en 1965 donde incluyó tres valores intermedios para agregarle sensibilidad al índice y determinó un nuevo término: esmalte óptimo que significa esmalte sin señas evidentes de una fluorosis dental o de algún defecto del esmalte<sup>44</sup>.

### **2.11.3. Índice TFI (Thysstrup y Fejerskov)**

Thysstrup y Fejerskov plantearon su teoría basándose en que en el diente existía una disminución en la mineralización de la superficie del esmalte y por consiguiente, mostraba una apariencia porosa y débil. Las clasificaron en leves y severas. En formas leves se observan líneas de color blanco en la superficie vestibular, usualmente simétricas, mientras que en formas severas, vemos agujeros de un color más oscuro y notable como marrón o negro<sup>45</sup>.

Más detalladamente, lo agruparon en 10 niveles según la condición clínica que presente la superficie se dividen en<sup>43</sup>:

- TF0: En este nivel está el esmalte normal, translúcido y brillante. Sin irregularidades.
- TF1: Apariencia lisa y brillante pero con líneas blanquecinas en su superficie.
- TF2: Las líneas blanquecinas son más gruesas, ocupan mayor superficie.
- TF3: Aparecen manchas opacas blanquecinas y manchas de color café a marrón, ocupando un mayor porcentaje de superficie.
- TF4: La opacidad aumenta y varía del blanco al gris, con posibles manchas moteadas de color café.
- TF5: El esmalte se encuentra opaco y moteado con cavidades de profundidades mayores a dos mm.
- TF6: En esta superficie, hay cavidades con pigmentaciones en su interior, existe pérdida del tejido del esmalte y el faltante se aprecia opaco.
- TF7: Irregularidad en la superficie del tejido, superficie totalmente blanca y opaca. Abarca menos de un 50% de la superficie.

- TF8: La pérdida del esmalte abarca más de un 50% de la superficie. El tejido se presenta opaco, débil, cavitado y con presencia de caries dentales.
- TF9: Aquí, encontramos pérdida de la mayor cantidad de esmalte presente y, por consiguiente, la dentina expuesta.

## **2.12. Prevención de fluorosis dental**

En cuanto a la prevención de la fluorosis dental, es importante recalcar la utilización de cantidades adecuadas a la edad de la persona. Según diversos estudios, desde los seis meses hasta los dos años, la pasta fluorada está contraindicada, a partir de los dos hasta los seis años puede utilizarse en una cantidad de 500 ppm y a partir de los seis años, 1000 a 1450 ppm. Además, en menores de seis años, de ser necesario la aplicación de flúor tópico por alto índice de caries dental, preferiblemente utilizar un barniz fluorado. Con respecto a los enjuagues bucales, un niño menor de seis años todavía no ha aprendido a escupir ni a hacer un buche correctamente, por lo tanto, es recomendable no utilizarlo<sup>46</sup>.

Todas estas recomendaciones se refieren a cómo evitar la fluorosis en el niño porque la etiología de esta patología se basa en el momento del desarrollo dentario.

## **2.13. Tratamiento**

La fluorosis dental, no es una enfermedad que tenga tratamiento definitivo, es decir, una vez afectado los dientes, no hay manera de que vuelvan a su estado original y las distintas opciones que se presenten para la disminución de su apariencia, variará dependiendo del caso individual de cada paciente<sup>47</sup>. Muchos autores, principalmente Thylstrup y Fejerskov, sugieren que las técnicas de blanqueo y microabrasión del esmalte son conservadoras, y proporcionan resultados altamente satisfactorios, sin desgaste excesivo del esmalte dental. En muchos casos se describen ambas técnicas de forma combinada<sup>48</sup>.

Según sea el diagnóstico que obtenga el tipo de lesión en la pieza dentaria, variará la recomendación que se haga para su restauración. Lesión de fluorosis: Tratamiento específico realizada por Chavarría et al<sup>13</sup>, en el año 2017:

Severidad de la lesión	Tipo de Tratamiento
Leve	
<b>Loyola JP et al, 2000</b>	Blanqueamiento
<b>Limeback H et al. 2006</b>	Microabrasión
Moderado	
<b>Loyola JP et al, 2000</b>	Blanqueamiento
<b>Limeback H et al, 2006</b>	Microabrasión
	Resina
Severo	
<b>Limeback H et al, 2006</b>	Restauraciones de porcelana
<b>Akpata E, 2001</b>	Carillas
	Coronas

Otro tratamiento que se ha ido desarrollando a partir de esta última década es el desarrollo de una resina que posea baja viscosidad y tenga la capacidad de penetrar en el esmalte dental desmineralizado sin la necesidad de estar cavitado y no llegar a la opción de tener que remover tejido dental sano, a estas se le ha conocido con el nombre de resinas infiltrantes<sup>49</sup>. Es un material fotopolimerizable, sumamente fluido que al ser colocado en la superficie del esmalte afectado evita la progresión de la desmineralización y nuevos ataques cariogénicos, mejorando la apariencia estética y otorgando dureza al proporcionar soporte mecánico al tejido dañado, disminuyendo la rugosidad del esmalte ayudando a evitar la adhesión y colonización de bacterias<sup>50</sup>. Estas resinas como lo dice su nombre, funcionan infiltrando el material sin necesidad de realizar una cavidad, sino que el ácido se encarga de crear microabrasiones en el esmalte. El objetivo de realizar la infiltración con resinas a un diente



que presenta un esmalte poroso y débil es principalmente proporcionarle retención, soporte y mejorar la resistencia del mismo ante lesiones más avanzadas además de aumentar la estética<sup>51</sup>.

#### **2.14. Técnica de microabrasión del esmalte dental**

La microabrasión es un procedimiento estético que tiene como objetivo eliminar cantidades insignificantes del esmalte, mejorando así su apariencia, en casos de defectos de coloración como lo son las manchas blancas que podemos ver clínicamente en la fluorosis dental, manchas por caries incipientes, decoloración post- ortodoncia, entre otras. Estos defectos no pueden superar los 0.2 mm de profundidad porque pasan a ser zonas excavadas que no pueden eliminarse con este tipo de tratamiento. La técnica se divide en tres subtipos o formas de realizarse, que son la microabrasión física, química o química-mecánica<sup>52</sup>. En el tratamiento físico se utilizan puntas de grano fino a alta velocidad y refrigeración sobre el esmalte dental. En el químico, es utilizado varios ácidos por lo general, el ácido hidrociorhídrico al 18%, este es frotado con una torunda de algodón y luego lavado con hipoclorito de sodio para remover restos. Por último, el tratamiento químico- mecánico combina los productos abrasivos con los ácidos, este busca abrasionar la superficie con la combinación de ambas partes. Los elementos abrasivos más utilizados son piedra pómez que mezclado con un ácido, es frotado en la superficie con ayuda de una copa de silicona a baja velocidad<sup>53</sup>.

Es importante recalcar que para tomar la decisión de realizar este tratamiento, se requiere tener el conocimiento necesario de los defectos del esmalte y los posibles tratamientos a realizar con el objetivo de evaluar el estado de la enfermedad y conservar la mayor cantidad posible del esmalte sano siguiendo así los principios de la operatoria conservadora. También el tratamiento puede ser modificado o complementado, si la coloración es muy notable, es decir, muy amarilla, marrón u oscura, se realiza primero un blanqueamiento dental convencional y después se trata de mejorar con la micro abrasión. Cabe de más señalar que para realizar este procedimiento se requiere de medidas de protección por el ácido a aplicar,

tanto al paciente, al odontólogo como al ayudante, pues el contacto del ácido con tejidos blandos podría causar irritación en la zona<sup>54</sup>.

### **2.14.1. Técnica de microabrasión con ácido fosfórico**

El ácido fosfórico en su forma cristalina, es sólido, inodoro, color blanco y es puro, mientras que, de forma líquida, el ácido es transparente, viscoso e incoloro<sup>55</sup>.

Este ácido tiene diversas aplicaciones y se utilizan en muchas áreas como son bebidas, agricultura, limpieza, laboratorios, áreas alimenticias y odontológica. Se emplea como ingrediente de bebidas no alcohólicas e incluso como material utilizado en la odontología. Además, entre las propiedades de este compuesto están: denso y soluble al agua, puede resistir presiones de vapor, su densidad es relativa al vapor y éste se almacena y distribuye en disolución<sup>56</sup>.

#### **2.14.1.1. Materiales**

- Ácido Fosfórico al 37%
- Piedra pómez
- Vaso Dappen
- Arco de Young
- Hilo dental
- Dique de goma
- Microbrush
- Copas de goma profilácticas
- Sustancia protectora (Barniz de Copal)
- Disco de pulido de resina
- Gel de fluoruro de sodio al 5%

### **2.14.1.2. Descripción de la técnica**

Para el protocolo con ácido fosfórico, el mismo fue una guía de la técnica utilizada por Mondelli et al<sup>57</sup>, a la hora de utilizar el ácido clorhídrico. Fueron seguidos los mismos pasos, habiendo cambiado solamente el ácido que se utilizó:

- a. El paciente debe haber completado el formulario de preguntas y haber leído claramente y aceptado el consentimiento informado. En este paso, el paciente tiene completo conocimiento de la técnica a utilizar y sus limitaciones y posibles logros.
- b. Primero, se evalúa las decoloraciones y su naturaleza, que la afección sea superficial y limitada al tejido del esmalte para poder continuar con el procedimiento. Con ayuda del formulario creado, plasmamos toda la información posible de la boca del paciente. Se toman fotografías previas al tratamiento.
- c. Se colocan barreras protectoras al paciente, utilizando lentes protectores y babero. El uso del gorro, lentes, mascarilla, guantes y sobrebata debe ser para todos.
- d. Se procede a colocar aislamiento absoluto, asegurándose que el dique de goma quede invaginado en el surco gingival. Y de ser necesario fijar con hilo dental en el cuello del diente para evitar extravasación del ácido.
- e. Para aumentar el sellado del dique de goma respecto al surco gingival del diente, colocamos con un pincel barniz copal como pasta protectora, entre el dique y el margen gingival.
- f. En un vaso dappen de cristal, se prepara la mezcla de pasta de piedra pómez y ácido fosfórico al 37% en una proporción aproximada de 1:1.
- g. Se utilizan las copas abrasivas ejerciendo presión en las manchas al menos durante 60 segundos. Se lava con abundante agua durante 20 segundos.
- h. En casos donde no se observa mejora luego de cinco a siete aplicaciones, se interrumpe el procedimiento.

- i. Finalmente, se pulen las superficies dentales con discos especiales utilizados para pulir resinas, con el objetivo de devolver el brillo y alisado de la superficie. Se lava correctamente. Se aplica durante cuatro minutos, fluoruro de sodio en gel al 5% en las superficies tratadas. Se retira aislamiento absoluto.
- j. Por último, se toman las fotografías intraorales correspondientes, y se despide al paciente, teniendo en cuenta que debe regresar para un control del tratamiento en siete días y luego en 14 días.

### **2.14.2. Técnica de microabrasión con ácido clorhídrico**

El ácido clorhídrico es una disolución acuosa, con propiedades de corrosión y propiedades ácidas. Por lo general, se utiliza en química como un gas reactivo por su capacidad de disociación en la disolución acuosa. Es un compuesto mortal para el ser humano, incluso si es ingerido en pequeña porción. Históricamente, el ácido clorhídrico fue descubierto por el alquimista Yabir Ibn Hayyan, al juntar la sal de uso común con ácido sulfúrico. En los tiempos de la Revolución Industrial, en Europa se veía la necesidad de estas sustancias alcalinas y aquí fue cuando el francés Nicolás LeBlanc hizo posible que sustancia como la sosa desprendiese cloruro de hidrógeno que en ese entonces se creía un desecho. Ya en 1863, las industrias vertían gases que se producían por la sosa en agua dando como resultado el ácido clorhídrico<sup>58</sup>.

El Antivet® Kit es una solución formulada para tratar las manchas de fluorosis en la superficie del esmalte. Está compuesta por ácido clorhídrico al 21%, que ejerce función de base ácida estabilizada por el ácido orgánico tricarbóxico y como neutralizante utiliza hidróxido de calcio, el cual también sellará los túbulos y/o prismas que se encuentren descubiertos luego de la aplicación<sup>59</sup>.

#### **2.14.2.1. Materiales**

- Antivet® Kit
- Dique de goma

- Arco de Young
- Hilo dental
- Microbrush
- Torundas de algodón
- Sustancia protectora (Barniz de Copal)
- Gel de fluoruro de sodio al 5%

#### **2.14.2.2. Descripción de la técnica**

Las instrucciones para el uso del Kit Antivet son las siguientes<sup>59</sup>:

- a. El paciente debe haber completado el formulario de preguntas y haber leído claramente y aceptado el consentimiento informado. En este paso, el paciente tiene completo conocimiento de la técnica a utilizar y sus limitaciones y posibles logros.
- b. Primero, se evalúa las decoloraciones y su naturaleza, que la afección sea superficial y limitada al tejido del esmalte para poder continuar con el procedimiento. Con ayuda del formulario creado, plasmamos toda la información posible de la boca del paciente. Se toman fotografías previas al tratamiento.
- c. Se colocan barreras protectoras, como lentes y babero. El gorro, lentes, mascarilla, guantes y sobrebata deben ser usado por todo el personal médico.
- d. Se procede a colocar aislamiento absoluto. El dique de goma debe ser extendido sobre la nariz para una mayor prevención de que el paciente pueda exhalar emanaciones del ácido. Se asegura que el dique de goma quede invaginado en el surco gingival. Y de ser necesario fijar con hilo dental en el cuello del diente para evitar extravasación del ácido.
- e. Para aumentar el sellado del dique de goma respecto al surco gingival del diente, colocamos con un pincel barniz copal como pasta protectora, entre el dique y el margen gingival.
- f. Se colocan 5 gotas de solución Antivet sobre la loseta de plástico que contiene el kit del producto.
- g. Se aplica la solución sobre la unidad dental a tratar con algodón (aproximadamente de 3 mm de diámetro), utilizando los aditamentos incluidos en el kit y se frota ligeramente.

- h. Cuando la torunda se pigmente de la mancha que tiene el diente, se reemplaza con una nueva torunda de algodón y se vuelve a saturar de la solución repitiendo así el procedimiento.
- i. La operación se repite hasta eliminar la mancha; el tiempo para este proceso puede ser de uno a cinco minutos por cada unidad dental, no excediendo de un máximo de 15 minutos desde que se comienza el proceso.
- j. Una vez obtenido el resultado deseado en la pieza dental, se limpia con algodón o gasa los excesos de solución.
- k. Se dispensa en otro espacio de la loseta la solución neutralizante y se coloca en el diente con un pincel o micro pincel y deje actuar por dos minutos.
- l. Finalmente, se lava correctamente. Se aplica durante cuatro minutos, fluoruro de sodio en gel al 5% en las superficies tratadas. Se retira aislamiento absoluto.
- m. Por último, se toman las fotografías intraorales correspondientes, y se despide al paciente, teniendo en cuenta que debe regresar para un control del tratamiento en siete días y luego en 14 días.

## **CAPÍTULO III. LA PROPUESTA**

### **3.1. Formulación de la hipótesis**

H1. La técnica de microabrasión con ácidos proporciona mejor resultado estético en dientes con fluorosis en alumnos del Liceo Romilio Méndez, Azua.

H0. La técnica de microabrasión con ácidos no proporciona mejor resultado estético en dientes con fluorosis en alumnos del Liceo Romilio Méndez, Azua.

### **3.2. Variables y operacionalización de las variables**

#### **3.2.1. Variables dependientes**

- Técnica microabrasiva
- Cambios en el esmalte

#### **3.2.2. Variables independientes**

- Niveles de fluorosis dental
- Manchas de fluorosis dental
- Parámetro esencial de estética dental
- Sexo
- Edad

### 3.2.3. Operacionalización de las variables

Variable	Definición	Indicador	Dimensiones
Técnica de Microabrasión	Procedimiento que busca eliminar de forma superficial las manchas en los dientes para mejorar el color del esmalte.	Tipo de técnica.	-Ácido fosfórico 37% y piedra pómez -Ácido clorhídrico 18% y piedra pómez
Cambios en el esmalte dental	Modificación del grado de coloración del esmalte dental, la cual puede provocar o no sensibilidad dental.	Cambios en la homogeneidad del color del esmalte dental pasados 90 días.  Grado de sensibilidad. Dolor agudo Bien localizado De corta duración Generado por algún estímulo	-Ninguno -Muy poco -Poco -Suficiente -Mucho  -0: Ausencia -1: Muy poco -2: Poco -3: Regular -4: Mucho -5: Máximo
Niveles de Fluorosis dental	Afección causada por el consumo de dosis altas de flúor en los tejidos	-Índice de Dean: Índice para determinar la distribución y	-Muy leve -Leve -Moderado



	mineralizados, como el esmalte.	severidad de la fluorosis dental.	
Manchas de fluorosis dental	Moteado del diente que se presenta inicialmente de color blanco y puede progresar al castaño y finalmente a dientes jaspeados.	-Extensión de las manchas	-Normal (ausencia de mancha) -Menos de 1/3 -De 1/3 a 2/3 - Más de 2/3
Parámetro esencial de estética dental	Grupo de indicadores usado para evaluar la estética del color de los dientes.	Matiz, saturación y valor.	Guia Vita Lumin Vacuum
Sexo	Conjunto de las peculiaridades que caracterizan los individuos de una especie dividiéndolos en masculinos y femeninos.	Masculino Femenino	Masculino Femenino
Edad	Tiempo transcurrido a partir del nacimiento de un individuo.	Años cumplidos desde la fecha de nacimiento.	14-19 años

## **CAPÍTULO IV. MARCO METODOLÓGICO**

### **4.1. Tipo de estudio**

Se realizó un estudio cuasi experimental en el cual se compararon los resultados estéticos de dos técnicas de microabrasión con ácidos en dientes con tres distintos niveles de fluorosis en la población del Liceo Romilio Méndez en Barreras, Azua. Este estudio carece de un grupo control.

### **4.2. Localización y tiempo**

El estudio se llevó a cabo en el Liceo Romilio Méndez; en pacientes con fluorosis dental, provenientes de la comunidad de Barreras, Azua, con los niveles muy leve, leve y moderado, en los meses mayo-agosto del año 2021.

### **4.3. Universo y muestra**

#### **4.3.1. Universo**

El universo estuvo conformado por los alumnos del Liceo Romilio Méndez que presentaron fluorosis muy leve, leve y moderada, en los dientes anteriores.

#### **4.3.2. Muestra**

La muestra utilizada fue la de una población finita, ya que es conocida la población. Se escogió de manera a conveniencia pues se necesitaron sujetos que siguieran criterios de inclusión específicos. Para acceder a esta información, se pidió a la dirección del Liceo Romilio Méndez, la cantidad de estudiantes inscritos de 14 a 19 años; las mismas fueron evaluadas y si cumplían con las características buscadas y escogidas, para tener conocimiento de a cuantas personas se debía estudiar, se utilizó la siguiente fórmula:

$$n = \frac{N * Z_{\alpha}^2 * p * q}{d^2 * (N - 1) + Z_{\alpha}^2 * p * q}$$

En donde:

- $N$  = Total de la población
- $Z_a^2 = 1.96^2$  (si la seguridad es del 95%)
- $p$  = proporción esperada (en este caso  $5\% = 0.05$ )
- $q = 1 - p$  (en este caso  $1-0.05 = 0.95$ )
- $d$  = precisión (en este caso se desea un 3%).

#### **4.4. Unidad de análisis estadístico**

La unidad de análisis fueron los sujetos que presentaron fluorosis dental, muy leve, leve y moderada, según el nivel de clasificación de Dean, en los dientes anteriores.

#### **4.5. Criterios de inclusión y exclusión**

##### **4.5.1. Criterios de inclusión**

- Hombres y mujeres entre 14 y 19 años.
- Individuos que tuvieran fluorosis muy leve, leve y moderada, según la clasificación de Dean.
- Individuos con todos los dientes anteriores presentes y sin lesión o restauraciones.

##### **4.5.2. Criterios de exclusión**

- Mujeres embarazadas.
- Pacientes alérgicos al látex.
- Sujetos con tratamiento ortodóntico.
- Sujetos que no estuvieron de acuerdo con las pautas del consentimiento informado.
- Sujetos con dientes deciduos.

## **4.6. Técnicas y procedimientos para la recolección y presentación de la información**

### **4.6.1. Captación y selección de la población de estudio**

En cuanto a la captación y selección del grupo de estudio, se escogieron entre los alumnos, aquellos que estuvieron dentro de un rango de edad de 14 a 19 años pertenecientes al Liceo Romilio Méndez, y que presentaron fluorosis dental muy leve, leve y moderada, atendiendo a la clasificación de Dean; a los mismos se les evaluó y confirmó que cumplieran los criterios de exclusión e inclusión especificados anteriormente (para la evaluación del grado de fluorosis dental, se utilizó la luz natural y aire). Se procedió a explicar a cada paciente en qué consistía el estudio realizado y cuán importante era su participación.

### **4.6.2. Instrumento de recolección de datos**

Luego de aceptado, leído, entendido y firmado por sus padres el consentimiento informado (ver anexo 1); se procedió a llenar un formulario (ver anexo 2). Este estuvo conformado por la especificación del nombre, para poder hacer uso posterior a la hora de los controles; se contestaron 10 preguntas, las cuales fueron de forma cerrada. Se les sugirió la mayor sinceridad posible. El cuestionario estuvo conformado por un dentigrama, en el cual se dibujó con color rojo los lugares específicos donde se encontraron las manchas de fluorosis de los dientes anteriores; la extensión de las manchas se determinó con la ayuda de la transiluminación. Se especificó el grado de fluorosis dental, según Dean, que tuvo el paciente y se estableció el ácido aplicado, para proceder a realizar el protocolo de microabrasión. Se tomaron fotos clínicas iniciales y finales del tratamiento con la guía de color Vita. Luego de pasados 90 días se visitó nuevamente el Liceo Romilio Méndez y se observaron los cambios presentados (el grado de disminución de las manchas de fluorosis, si hubo una homogeneidad del color en el esmalte a largo plazo). Así mismo, se continuó con las preguntas de control, y si el paciente padeció de algún tipo de dolor o sensibilidad en los dientes que fueron intervenidos. Presentando las fotos inicial y final de cada paciente. (Anexo 5)

### **4.6.3. Equipos de instrumentos de medición**

Entre los equipos que se usaron para medir y recolectar los datos, se utilizó el índice de Dean, para clasificar los diferentes grados de fluorosis dental. La guía Vita Lumin Vacuum que nos permitió comparar el cambio de matiz, saturación y valor antes y después de aplicado el procedimiento microabrasivo.

### **4.6.4. Seguimiento y control de las variables**

El objetivo planteado fue el seguimiento y control de las variables después de pasados 90 días luego de aplicado el tratamiento de microabrasión, para saber si hubo un cambio en la disminución de las manchas de fluorosis después de pasado el tiempo control; y a su vez comprobar si el tratamiento provocó cualquier tipo de dolor o molestia al paciente. El seguimiento de los cambios se llevó a cabo con la toma de fotografías intraorales, iniciales y de control. Repitiendo el protocolo de inicio, en que se empleó transiluminación y prueba de color.

### **4.7. Plan estadístico de análisis de la información**

La revisión de los datos obtenidos con los formularios fue revisados, clasificados, procesados, digitados y sometidos a estadística descriptiva utilizando la frecuencia de variables. Todos los datos se organizaron en tablas, indicando las variables independientes, las dependientes y el análisis de cada uno, con porcentajes, gráficas y tabulaciones, en la herramienta Excel de Microsoft Office 2013.

### **4.8. Aspectos éticos implicados en la investigación**

Los autores del presente estudio siguieron los principios éticos de Helsinki: autonomía, beneficencia, no maleficencia y justicia. Por lo cual fue creado un Consentimiento informado (ver anexo 2), debidamente estructurado, cuyo objetivo fue advertir al paciente/padre/tutor del estudio, de qué trataba y la importancia de su colaboración. Se les explicó de manera oral y escrita sus derechos y deberes para con este estudio.

## CAPÍTULO V. RESULTADOS Y ANÁLISIS DE DATOS

### 5.1. Resultados del estudio

Este capítulo tiene como propósito dar respuesta a cada uno de los objetivos planteados mediante la presentación de los resultados obtenidos en la investigación, a continuación, son detallados.

Tabla 1. Distribución del número de la muestra por género.

Sexo	Frecuencia	Porcentaje
Femenino	3	75%
Masculino	1	25%
Total	4	100%

De un total de 4 pacientes tomados como muestra para el presente estudio, el 75% fue de género femenino y un 25% de género masculino.

Tabla 2. Distribución del número de la muestra por edad.

Edad	Frecuencia	Porcentaje
14	1	25%
15	2	50%
16	1	25%
17	0	0%
18	0	0%
19	0	0%
Total	4	100%

De los 4 pacientes tomados como muestra para el presente estudio, la edad de 14 años correspondió a un 25%, de 15 años (50%) y para la edad de 16 años (25%).

Tabla 3. Distribución del número de la muestra y el grado de fluorosis dental según Dean.

<b>Grado de fluorosis dental según Dean</b>	<b>Frecuencia</b>	<b>Porcentaje</b>
Muy leve	1	25%
Leve	1	25%
Moderado	2	50%
Total	4	100%

Al analizar la Tabla 3, se observa que entre la clasificación de fluorosis dental según Dean utilizada en el estudio, el grado moderado tuvo el mayor porcentaje (50%), mientras que los grados muy leve y leve (25%) respectivamente.

Tabla 4. Distribución del número de la muestra de acuerdo al grado de fluorosis dental según Dean en relación a la técnica de microabrasión empleada.

<b>Grado de fluorosis dental según Dean</b>	<b>Técnica de microabrasión</b>	<b>Frecuencia</b>	<b>Porcentaje</b>
Muy leve y leve	Ácido fosfórico al 37%	2	50%
Moderado	Ácido clorhídrico al 21%(Antivet)	2	50%
Total		4	100%

Al analizar la Tabla 4, de acuerdo al grado de fluorosis según Dean, se puede observar que el 50% que corresponde a los participantes clasificados como muy leve y leve fueron los tratados con la técnica de microabrasión con ácido fosfórico (37%), mientras que los participantes de grado moderado (50%) fueron tratados con la técnica de microabrasión con ácido clorhídrico (21%) (Antivet).

Tabla 5. Cambio en el color del esmalte de los dientes de los participantes pasados 90 días de aplicado el proceso de microabrasión, utilizando como indicador la guía Vita Lumin Vacuum.

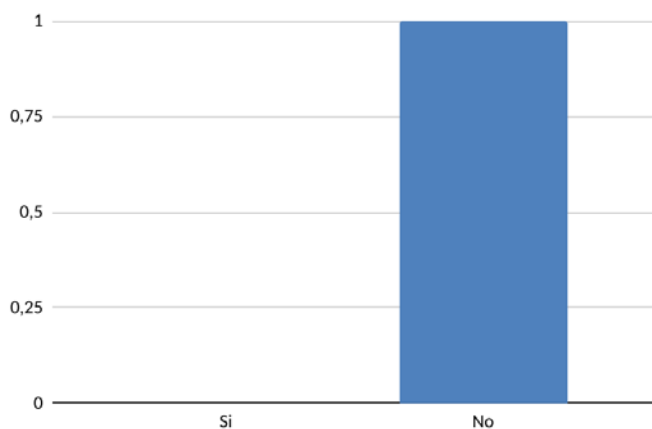
Tono final (Guía Vita Lumin Vacuum)	Técnica de microabrasión		Porcentaje
	Ácido fosfórico al 37%	Ácido clorhídrico al 21%(Antivet)	
A1	0	1	25%
A2	2	0	50%
A3	0	0	0%
A3.5	0	0	0%
A4	0	0	0%
B1	0	1	25%
B2	0	0	0%
B3	0	0	0%
B4	0	0	0%
C1	0	0	0%
C2	0	0	0%
C3	0	0	0%
C4	0	0	0%
D2	0	0	0%
D3	0	0	0%
D4	0	0	0%
Total	2	2	100%

En la Tabla 5, se observa el cambio de color de los dientes de los participantes luego de su respectivo control 90 días después de aplicado el tratamiento de microabrasión dental con los dos distintos ácidos, para esto se utilizó como indicador la guía de color Vita Lumin Vacuum.



La tonalidad correspondiente a A2 obtuvo el mayor porcentaje (50%) de la muestra, A1 (25%) y B1 (25%).

Tabla 6. Sensación de sensibilidad en el esmalte de los participantes post-tratamiento



Técnica de microabrasión	Dolor	Número de participantes	Porcentaje
Ácido fosfórico al 37%	Si	0	0%
	No	2	50%
Ácido clorhídrico al 21%	Si	0	0%
	No	2	50%
Total		4	100%

En la Tabla 6 se presentan las respuestas que dieron los participantes a la cuestionante de si tenían alguna sensibilidad dental, refiriéndose a la sensación de dolor, pasados los 90 días post-tratamiento. La respuesta “No” fue la única seleccionada por la totalidad de la muestra (100%). Es decir, que tanto los pacientes tratados con el ácido fosfórico (37%) como aquellos tratados con el ácido clorhídrico (21%) no presentaron dolor/sensibilidad alguna. Es importante tener una muestra mayor para poder inferir en cuál de las dos técnicas puede o no presentarse sensibilidad dental.

Tabla 7. Extensión de las manchas de fluorosis con la técnica de transiluminación.

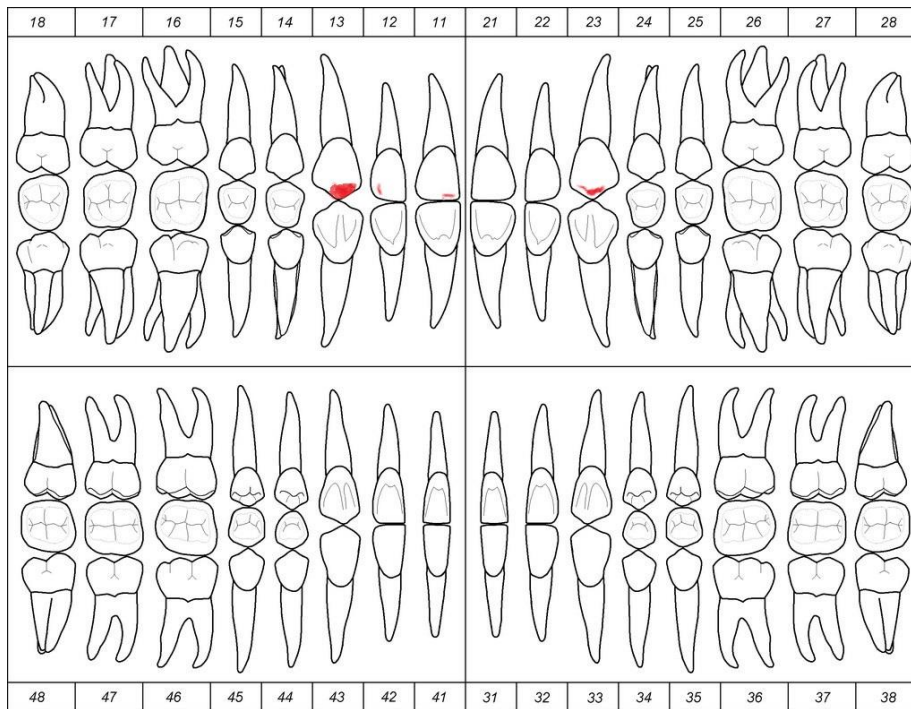


Imagen 1. Extensión de fluorosis muy leve según Dean con técnica de transiluminación

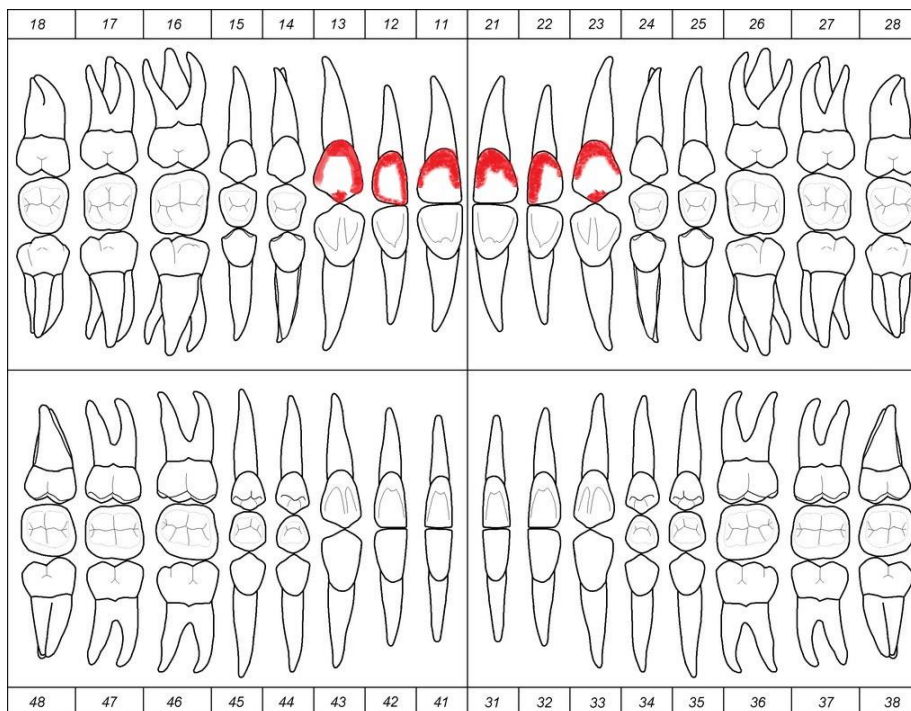


Imagen 2. Extensión de fluorosis leve según Dean con técnica de transiluminación.

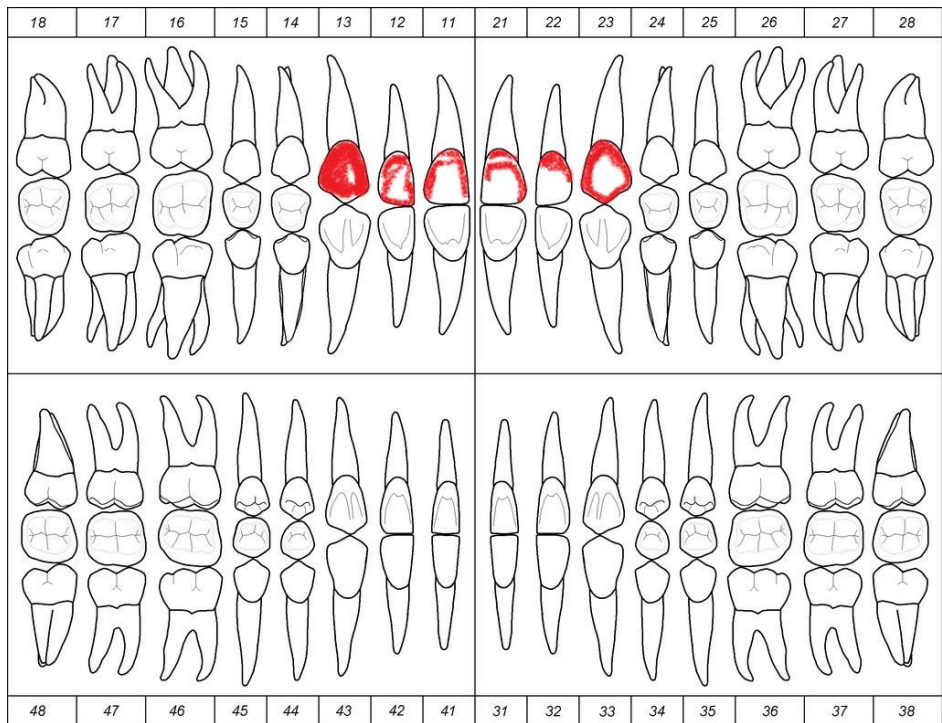


Imagen 3. Extensión de fluorosis moderada según Dean con técnica de transiluminación.

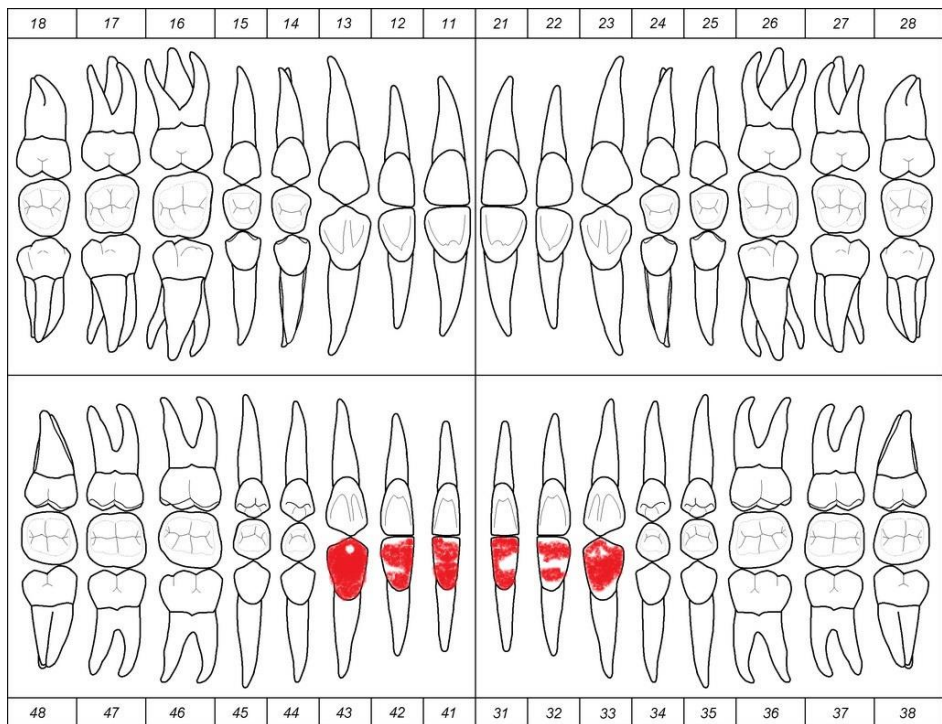


Imagen 4. Extensión de fluorosis moderada según Dean con técnica de transiluminación.

Con color rojo se representan las manchas de fluorosis en los dientes anteriores de los participantes, dibujadas en un dentigrama dental de la forma más exacta posible al resultado de la técnica de transiluminación. El rango de extensión de las manchas no necesariamente se encuentra relacionado con el grado de fluorosis obtenido.

Tabla 8. Diferencia de matiz, saturación y valor antes y después del tratamiento.

Color inicial	Color final	Índice de Dean	Técnica de microabrasión	Frecuencia	Porcentaje
D2	A2	Muy leve	Ácido fosfórico al 37%	1	25%
B2	A2	Leve		1	25%
B1	A1	Moderado	Ácido clorhídrico al 21%	1	25%
B1	B1	Moderado		1	25%
Total				4	100%

La Tabla 8 muestra la diferencia de matiz, saturación y valor inicial del diente del paciente comparado con el color final, luego del tratamiento de microabrasión. Un 25% de la muestra que fue clasificada como muy leve según Dean y tratada con ácido fosfórico (37%) presentó una diferencia de matiz que pasó de ser D a A, bajando tres tonos, manteniendo el nivel de saturación en 2. Otro 25% clasificada con fluorosis leve de Dean, tratada con ácido fosfórico (37%) al igual que la muestra anterior, su matiz varió de B a A, bajando un tono, manteniendo una saturación de 2. El siguiente 25% muestreado fue trabajado con ácido Clorhídrico (21%) presentando un nivel de fluorosis moderado según Dean, esta mostró un cambio de matiz de B a A, bajando un tono, mantuvo su nivel de saturación en 1. El último 25% de la muestra comparte con la anterior mencionada el tipo de ácido utilizado y su clasificación, ácido clorhídrico (21%) y nivel moderado de Dean, no presentando cambios en la matiz y saturación.

Tabla 9. Cambios desde el tono inicial al tono final segun la guia vita Lumin Vacuum

Cambio desde el tono inicial a tono final segun la guia vita Lumin vacuum	Técnica de microabrasión		Índice de Dean	Porcentaje
	Ácido fosfórico al 37%	Ácido clorhídrico al 21%		
No hubo cambios	-	1	Moderado	25%
Cambió un tono	1	1	Leve/Moderado	50%
Cambió dos tonos	-	-		0%
Cambió tres tonos	1	-	Muy leve	25%
Total	2	2		100%

Al analizar la Tabla 9, se observan los cambios presentados en los pacientes después de transcurrido el tiempo control planteado, el cambio de un tono obtuvo el porcentaje superior en la tabla (50%), además hubo un 25% que mantuvo su tono inicial, es decir, no presentó ningún cambio, mientras el 25% restante mostró un cambio de tres tonos. Por lo que hubo un cambio desde el tono inicial al tono final del esmalte de un 75% de la muestra, de acuerdo con la guía Vita Lumin Vacuum.

## 5.2. Discusión

Es un hecho que la fluorosis dental se origina debido al consumo excesivo de flúor y que el daño causado al esmalte se representa clínicamente con manchas blancas u oscurecidas, creando alteraciones estéticas<sup>1</sup>, por lo tanto, existe una gran demanda correspondiente a tratamientos dentales que favorecen el resultado armonioso de la sonrisa; teniendo auge procedimientos como coronas, carillas cerámicas o de composite. Sin embargo, es evidente la necesidad de opciones más conservadoras, como la microabrasión dental descrita por Nevárez-Rascón et al<sup>5</sup>. El mismo detalla que la microabrasión es uno de los tratamientos más conservadores para tratar las pigmentaciones y defectos causados en el esmalte dental por la ingesta de flúor. Esta técnica consiste en remover las capas superficiales del esmalte. Su indicación clínica es para coloraciones superficiales localizadas en el esmalte, donde el blanqueamiento dental no resuelve satisfactoriamente el problema estético.

Conforme a los objetivos planteados para la realización de esta investigación y siguiendo el esquema de los resultados, se procedió a comparar los datos obtenidos del mismo con otros estudios de la literatura.

Con respecto a los resultados estéticos de dos técnicas de microabrasión con ácidos para el tratamiento de fluorosis en alumnos del Liceo Romilio Méndez, Azua; luego de realizar el tratamiento de microabrasión dental en los participantes del estudio, no hubo diferencia significativa entre ambos ácidos aplicados al momento de observar los cambios en el color del esmalte. Lo que coincide con el estudio de Carmona et al<sup>6</sup> el cual utilizó las dos técnicas, obteniendo resultados similares; es decir que ambos tratamientos dieron resultados exitosos y de esta manera ayudaron a recuperar el color del tejido del esmalte conforme el tiempo fue pasando. Cabe resaltar, que el número de muestras utilizado fue similar al del estudio en cuestión.

En cuanto a los cambios de color y sensibilidad en el esmalte dental pasados 90 días después de aplicado el tratamiento de microabrasión con ácido fosfórico al 37% y piedra pómez y ácido clorhídrico al 21%; los resultados arrojaron armonía y uniformidad en el color del esmalte con pocas aplicaciones de microabrasión de 30 segundos, lo que coincide con

Fragoso et al<sup>3</sup>, en que se puede obtener una mejoría estética y homogeneidad en el color del esmalte incluso con pocas sesiones de microabrasión de 30 segundos en cada diente. En este estudio, no se presentó ningún tipo de dolor, molestia, sensibilidad o sintomatología en los pacientes, coincidente con la investigación en cuestión. En la revisión de los artículos investigados, se pudo constatar que el procedimiento de microabrasión es confiable y de excelentes resultados para el paciente, cuando se requiere un cambio de apariencia debido a alteraciones del color en el esmalte. De ahí la importancia de la microabrasión como procedimiento estético, ya que tiene como objetivo eliminar cantidades insignificantes del esmalte, mejorando así su apariencia, en casos de defectos de coloración<sup>52</sup>. Cabe resaltar que para tomar la decisión de utilizar la técnica de microabrasión, se requiere tener el conocimiento necesario de los defectos del esmalte con el objetivo de evaluar el estado de la enfermedad y conservar la mayor cantidad posible del esmalte sano, siguiendo así los principios de la operatoria conservadora<sup>54</sup>.

En relación a la extensión de las manchas de fluorosis en los dientes de los participantes a través de la transiluminación adamantina en los grados de fluorosis muy leve, leve y moderado, se pudieron observar las manchas, pero no en toda su extensión, por lo cual, el resultado no fue el esperado. Estudios realizados indican que el uso de la luz natural es el método más recomendado y utilizado para evaluar la extensión de las manchas correspondientes<sup>43</sup>. El método de transiluminación es más un complemento para la identificación de caries proximales y oclusales<sup>30</sup> que para precisar la extensión de las manchas por fluorosis; este consiste en una luz visible que se propaga a través de una fibra óptica dirigida al diente, abarcando las superficies dentales; la fluorosis influye en la transmisión de la luz en el diente, ocasionando así una imagen opaca<sup>31</sup>. Este objetivo no pudo ser comparado con otros antecedentes del estudio en cuestión, ya que ninguno contempló la variable de extensión de las manchas por fluorosis, utilizando el método de transiluminación.

Con respecto a la diferencia de matiz, saturación y valor, antes y después del tratamiento de microabrasión con ácido fosfórico (37%) y piedra pómez y ácido clorhídrico (21%) en la población estudiada (100%), los resultados arrojaron que en un 50% de los participantes

presentaron cambios en el matiz, saturación y valor, aplicando el ácido fosfórico (37%) en el esmalte dental, mientras que un 25% aplicando el ácido clorhídrico (21%) también mostró cambios en el esmalte; el otro 25% no presentó cambios utilizando el mismo ácido. Cabe destacar que esta variable no fue tomada en cuenta en ninguno de los antecedentes revisados, por lo cual no fue objeto de comparación con otros estudios.

Nevarez-Rascón<sup>5</sup> cuenta con resultados similares a los obtenidos en esta investigación, mostró un cambio satisfactorio en las zonas con fluorosis después de aplicada la técnica de microabrasión y no presentó sensibilidad post operatoria. Es de importancia mencionar que las zonas cervicales fueron las más difíciles de acceder, debido al aislamiento absoluto, por lo que el cambio de color en esta zona fue ligeramente menor, caso similar al de Nevarez, ya que en las áreas de apiñamiento no logró aclarar las manchas por falta de acceso.

Por último, existe correspondencia entre la investigación y los estudios realizados por Carmona<sup>6</sup> y Chavez-Perez<sup>7</sup>. El tratamiento con ácido clorhídrico, en el caso de Chávez, arrojó efectos positivos, como el de mostrar unas manchas de flúor visiblemente reducidas y no contar con ningún tipo de sensibilidad o dolor; se concuerda con Carmona<sup>6</sup> en que se puede apreciar la validez de ambos métodos microabrasivos al haber un cambio inmediato en el color del esmalte, dándole un acabado más uniforme y sin moteado.

Por lo que el uso de ambos ácidos luego de 90 días, no causó sensibilidad alguna y sí mostró un cambio de color permanente en el esmalte. Afirmando que tanto el ácido fosfórico (37%) con piedra pómez y el ácido clorhídrico (21%) son eficaces para disminuir las manchas de fluorosis y así conseguir una homogeneidad en el color del esmalte.

Entre las limitantes de esta investigación están:

La situación pandémica del COVID-19, que redujo el número de muestras previamente seleccionadas para la investigación, debido a la cuarentena el Liceo Romilio Méndez, Azua estuvo cerrado; retrasando la fecha de recolección de los resultados.



### 5.3. Conclusiones

Después de estudiar y valorar los resultados del trabajo de investigación, se listan las siguientes conclusiones, relacionadas a la comparación del resultado estético de dos técnicas de microabrasión con ácidos para el tratamiento de fluorosis en el Liceo Romilio Méndez, Azua:

- Con respecto a la comparación de resultado estético de la técnica de microabrasión con ácidos para el tratamiento de fluorosis en la población estudiada; no hubo diferencia significativa entre ambas técnicas, es decir, se presentaron cambios de coloración favorables en el esmalte, lo que demuestra que el integrar técnicas de microabrasión con dichos ácidos en casos de fluorosis muy leve, leve y moderada en el sector anterior, ofrece resultados exitosos.
- Se presentó un cambio de color y ausencia de sensibilidad en el esmalte dental pasados los 90 días después de aplicado el tratamiento de microabrasión con ácido fosfórico (37%) y piedra pómez y ácido clorhídrico (21%) (Antivet); hubo armonía y uniformidad en el color del esmalte.
- No se determinó la completa extensión de las manchas de fluorosis en los dientes de los participantes a través de la transiluminación adamantina.
- Hubo cambios en el matiz, saturación y valor del esmalte dental con la técnica de microabrasión con ácido fosfórico en 2/4 de los participantes correspondiente al grado de fluorosis leve y muy leve; mientras que con el ácido clorhídrico 1/4 participantes presentó cambios en el grado de fluorosis moderado; y 1/4 de la muestra utilizando el mismo ácido, no mostró cambios significativos en cuanto aclaramiento de la saturación, pero sí se pudo observar un esmalte con un matiz más homogéneo.

- De acuerdo a los resultados obtenidos en esta investigación se confirma la hipótesis (H1), en la que la técnica de microabrasión con ácidos proporciona mejor resultado estético en dientes con fluorosis en alumnos del Liceo Romilio Méndez, Azua; sin haber utilizado el índice de estética en una población más grande. Para mayor exactitud se utiliza la escala Likert.

#### **5.4. Recomendaciones**

- Realizar otros estudios con un mayor número de muestras, para comparar de manera más efectiva el resultado estético del ácido fosfórico al 37% con piedra pómez y el ácido clorhídrico al 21%(Antivet), del mismo modo alcanzar datos estadísticos más significativos y acertados.
- Efectuar investigaciones con controles con un mayor lapso de tiempo, por ejemplo, seis meses a 12 meses, para asegurar la estabilidad de los resultados y comprobar si existe una recidiva de las manchas.
- Llevar a cabo un estudio que se realice en distintos pacientes con el mismo grado de fluorosis dental, para comparar de manera más objetiva cuál método microabrasivo, si ácido clorhídrico al 21% o ácido fosfórico al 37% con piedra pómez, es más eficaz para cada caso en particular.

## Referencias bibliográficas

1. Gato I, De Estrada J, Zamora J, Hernandez F. Fluorosis dental: no solo un problema estético. Revista cubana de Odontología. [Internet]. 2020 [citado 3 de marzo de 2020]. Disponible en: [http://scielo.sld.cu/scielo.php?script=sci\\_arttext&pid=S0034-75072007000400014](http://scielo.sld.cu/scielo.php?script=sci_arttext&pid=S0034-75072007000400014)
2. Velázquez J, Rivas R, Coyac R, Gutierrez J. Microabrasión: alternativa para el tratamiento de fluorosis dental en ortodoncia. Oral Journal [Internet]. 2011 [citado 3 de marzo de 2020];38:739-741. Disponible en: <https://www.medigraphic.com/pdfs/oral/ora-2011/ora1138c.pdf>
3. Fragoso R, Jackson G, Ovalle W, Cuairan V, Gaitan L. Efectividad del ácido clorhídrico como blanqueador dental en piezas con fluorosis dental. Revista ADM [Internet]. 1997 [citado 29 de junio de 2019 ];54(4):219–222. Disponible en: <https://books.google.es/books?hl=es&lr=&id=WzaaAAAIAAJ&oi=fnd&pg=PA219&dq=metodo+de+croll&ots=99PRvLCMyn&sig=5lCWDZOuFym7lR6kERgXDnYZ1a8#v=onepage&q&f=false>
4. Becerra E, Espías A, Sánchez L, Villarreal J, Espías E, Jose M. Microabrasión del esmalte para el tratamiento de remoción de defectos superficiales Revista Denum. [Internet]. 2005 [citado 19 de febrero de 2019 ];5:12-15 Disponible en: [https://www.researchgate.net/profile/Einer\\_Villarreal/publication/238110305\\_Microabrasion\\_del\\_esmalte\\_para\\_el\\_tratamiento\\_de\\_remocion\\_de\\_defectos\\_superficiales/links/02e7e53499b51d79d8000000/Microabrasion-del-esmalte-para-el-tratamiento-de-remocion-de-defectos-superficiales.pdf](https://www.researchgate.net/profile/Einer_Villarreal/publication/238110305_Microabrasion_del_esmalte_para_el_tratamiento_de_remocion_de_defectos_superficiales/links/02e7e53499b51d79d8000000/Microabrasion-del-esmalte-para-el-tratamiento-de-remocion-de-defectos-superficiales.pdf)
5. Nevárez M, Villegas J, Molina N, Castañeda E, Bologna R, Nevárez A. Tratamiento para manchas por fluorosis dental por medio de microabrasión sin instrumentos rotatorios. Revista CES Odontología [Internet]. 2011 [Citado 28 de junio de 2019];23(2):61–66. Disponible en: <http://revistas.ces.edu.co/index.php/odontologia/article/view/1187/860>
6. Carmona L, Alvarez P, Segura H. Microabrasión, comparación clínica de dos técnicas para el tratamiento en la fluorosis dental. Tesis. Universidad de Cartagena [Internet].

- 2013 [citado 30 de junio de 2019]. Disponible en: <https://repositorio.unicartagena.edu.co/bitstream/handle/11227/2777/informe%20final.pdf?sequence=1&isAllowed=y>
7. Chávez R. Tratamiento con ácido clorhídrico en paciente con fluorosis dental. *Revista de la Asociación Dental Mexicana* [Internet]. 2014 [citado 20 de junio de 2019]; 71(4):202-206 Disponible en: <http://www.medigraphic.com/pdfs/adm/od-2014/od144j.pdf>
  8. Contreras M, Marten L. Factores de riesgo asociados a la aparición de Fluorosis en la comunidad de Barreras del municipio Azua de Compostela, en la provincia de Azua de la República Dominicana. Universidad Nacional Pedro Henríquez Ureña; Tesis 2017.
  9. Abreu M, Marmolejos A. Prevalencia de caries en escolares con fluorosis dental del Liceo Romilio Mendez en la comunidad Barreras del municipio Azua de Compostela, República Dominicana. Universidad Nacional Pedro Henríquez Ureña; Tesis 2019.
  10. Valencia P, Castañeda P, Segura L, Gutierrez L, Contreras C. Prevalencia y factores asociados a fluorosis dental en escolares del municipio de Candelaria - Valle, 2007. *Diario Odontológico Colegial* [Internet]. 2008 [citado 15 de junio de 2020]; 2:44-9. Disponible en: <http://168.197.71.227/index.php/joc/article/view/28/28>
  11. Calderón J, López N, Dobarganes A. Características generales de la fluorosis dental. *Revista Electrónica Dr Zoilo E Marinello Vidaurreta* [Internet]. 2014 [citado 15 de junio de 2020]; 39. Disponible en: <http://www.revzoilomarinellosld.cu/index.php/zmv/article/view/128/222>
  12. Rubio J, Cueto M, Suárez R, Frieyro J. Técnicas de diagnóstico de la caries dental. Descripción, indicaciones y valoración de su rendimiento. *Boletín de la Sociedad de Pediatría de Asturias, Cantabria, Castilla y León* [Internet]. 2006 [citado 5 de octubre de 2020]; 46:23-31. Disponible en: [http://sccalp.org/documents/0000/0720/BolPediatr2006\\_46\\_023-031.pdf](http://sccalp.org/documents/0000/0720/BolPediatr2006_46_023-031.pdf)
  13. Rica E, Umaña G. Fluorosis Dental. Tratamiento. *Revista Internacional de Ciencias dentales*. [Internet]. 2008 [citado 7 de Abril de 2019]; 10:10-6. Disponible en: <http://www.redalyc.org/articulo.oa?id=499551913003>

14. Villarreal P, Villarreal H, Garza H, Elizondo J, Flores A. Alternativas de tratamiento para la fluorosis dental. *Diario Odontología Actual*. [Internet]. 2016 [citado 19 de febrero de 2019];13:52–5. Disponible en: [http://www.imbiomed.com.mx/1/1/articulos.php?method=showDetail&id\\_articulo=107962&id\\_seccion=4703&id\\_ejemplar=10495&id\\_revista=306](http://www.imbiomed.com.mx/1/1/articulos.php?method=showDetail&id_articulo=107962&id_seccion=4703&id_ejemplar=10495&id_revista=306)
15. Álvarez M, Mandri N, Zamudio E. Microabrasión del esmalte dentario en odontología restauradora. *Revista del Ateneo Argentino de Odontología* [Internet]. [citado 19 de febrero de 2019];54. Disponible en: [http://repositorio.unne.edu.ar/bitstream/handle/123456789/1676/RIUNNE\\_Articulo\\_de\\_revista\\_Alvarez\\_Nilda\\_María\\_del\\_Rosario.pdf?sequence=4&isAllowed=y](http://repositorio.unne.edu.ar/bitstream/handle/123456789/1676/RIUNNE_Articulo_de_revista_Alvarez_Nilda_María_del_Rosario.pdf?sequence=4&isAllowed=y)
16. Ardu S, Stavridakis M, Krejci I. A minimally invasive treatment of severe dental fluorosis. *Quintessence International Journal* [Internet]. 2007 [citado 24 de febrero de 2020];38(6):455–458. Disponible en: <http://www.ncbi.nlm.nih.gov/pubmed/17625627>
17. Loguercio A, Correia L, Zago C, Tagliari D, Neumann E, Gomes O et al. Clinical effectiveness of two microabrasion materials for the removal of enamel fluorosis stains. *Operative Dentistry Journal* [Internet]. 2007 [citado 24 de febrero de 2019];32–36. Disponible en: <https://www.jopdentonline.org/doi/pdf/10.2341/06-172>
18. Jonguitud M. Manifestaciones clínicas de fluorosis dental en dientes permanentes. Universidad Villa Rica; Tesis. [Internet]. 2014 [citado 24 de febrero de 2019] Disponible en: <http://doi.wiley.com/10.1111/jerd.12052>
19. Celik E, Yildiz G, Yazkan B. Clinical Evaluation of Enamel Microabrasion for the Aesthetic Management of Mild-to-Severe Dental Fluorosis. *Journal of Esthetic and Restorative Dentistry* [Internet]. 2013 [citado 24 de febrero de 2019]; 25(6):422–430. Disponible en: <http://doi.wiley.com/10.1111/jerd.12052>
20. Tannya B, Valarezo L. Defectos del esmalte dental en niños (AS) que acuden a la escuela de educación básica “24 de Mayo”, barrio Pucacocha de la ciudad de Loja, periodo marzo-julio 2016. Universidad de Loja. Tesis [Internet]. 2016 [citado 13 de marzo de 2019]. Disponible en: [http://dspace.unl.edu.ec/jspui/bitstream/123456789/16587/1/MAOLY DIAZ-](http://dspace.unl.edu.ec/jspui/bitstream/123456789/16587/1/MAOLY_DIAZ-)

TESIS.pdf

21. Valdez L, Soria C, Miranda M, Gutiérrez O, Pérez M. Efectos del flúor sobre el sistema nervioso central. *Journal Neurologia* [Internet]. 2011 [citado 28 de marzo de 2019]; 26(5):297–300. Disponible en: <https://www.sciencedirect.com/science/article/pii/S0213485310003191>
22. Leache E, Campos D, Cruz M, Clúa S, Maroto M. Fluoruros tópicos : Revisión sobre su toxicidad. *Revista Estomatologica Herediana* [Internet]. 2005 [citado 7 de abril de 2019];15(1). Disponible en: <https://www.redalyc.org/pdf/4215/421539343017.pdf>
23. Dufour A et al. Fluoride in drinking-water. World Health Organization report [Internet]. 2006 [citado 25 de junio de 2020]:1-113. Disponible en: [https://www.who.int/water\\_sanitation\\_health/publications/fluoride\\_drinking\\_water\\_full.pdf](https://www.who.int/water_sanitation_health/publications/fluoride_drinking_water_full.pdf)
24. Miñana V. El flúor y la prevención de la caries en la infancia. Actualización. *Acta Pediátrica España* [Internet]. 2010 [citado 25 de junio de 2020];68:129–134. Disponible en: <https://www.actapediatrica.com/index.php/secciones/nutricion-infantil/135-el-flúor-y-la-prevención-de-la-caries-en-la-infancia-actualización-i#.XvUk2ShKjIU>
25. Hilda M. Fluorterapia en Odontología. *Journal* 4ta edición [Internet]. 2010 [citado 25 de junio de 2020];4 Disponible en: [https://www.academia.edu/39090751/Fluorterapia\\_en\\_Odontología](https://www.academia.edu/39090751/Fluorterapia_en_Odontología)
26. Azpeitia M, Sánchez A, Rodríguez M. Factores de riesgo para fluorosis dental en escolares de 6 a 15 años de edad. *Revista médica del instituto Mexicano del seguro social*. [Internet]. 2009 [citado 25 de junio de 2020]; 47(3):265-270. PDF
27. Posada G, Restrepo A. Factores de riesgo ambientales y alimentarios para la fluorosis dental, Andes, Antioquia, 2015. *Revista facultad nacional de salud pública*. [Internet]. 2017 [citado 3 de marzo de 2020];35:79–90. Disponible en: <http://www.scielo.org.co/pdf/rfnsp/v35n1/0120-386X-rfnsp-35-01-00079.pdf>
28. Soto A, Ureña J, Martínez E. A review of the prevalence of dental fluorosis in Mexico. *Revista Panamericana de salud pública* [Internet]. 2004 [citado 7 de abril de 2019];15(1):9–17. Disponible en:

- [http://www.scielosp.org/scielo.php?script=sci\\_arttext&pid=S1020-49892004000100003&lng=en&nrm=iso&tlng=en](http://www.scielosp.org/scielo.php?script=sci_arttext&pid=S1020-49892004000100003&lng=en&nrm=iso&tlng=en)
29. Gómez G, Gómez D, Martín M. Flúor y Fluorosis dental. Pautas para el consumo de dentífricos y aguas de bebida en Canarias. Reporte del servicio canario de salud. [Internet]. 2002 [citado 25 de junio de 2020]. PDF
  30. Balda R, Solórzano A, González O. Lesión inicial de caries. Parte II. Método diagnóstico. Acta Odontológica Venezolana.[Internet]. 1999 [citado 9 de marzo de 2020] ;37(3). Disponible en: [https://www.actaodontologica.com/ediciones/1999/3/lesion\\_inicial\\_caries\\_metodos\\_diagnostico.asp](https://www.actaodontologica.com/ediciones/1999/3/lesion_inicial_caries_metodos_diagnostico.asp)
  31. Iruretagoyena M. ICDAS: Prueba complementaria para el diagnóstico de caries proximal y oclusal. [Internet]. 2009 [citado 5 de marzo de 2020]. Disponible en: <http://www.sdpt.net/CCMS/iccmsimages/transiluminacion.htm>
  32. Stephen E, Michael K, Olivia W. Anatomy and Development of the Mouth and Teeth Health Encyclopedia. [Internet]. University of Rochester medical center report. [citado 25 de junio de 2020]. Disponible en: <https://www.urmc.rochester.edu/encyclopedia/content.aspx?contenttypeid=90&contentid=P01872>
  33. Clementina I. Fundamentos para la evaluación del crecimiento, desarrollo y función craneofacial. [Internet]. 2009 [citado 25 de junio de 2020] ;9: 237–271. Disponible en: <http://www.bdigital.unal.edu.co/634/11/9789584442864.10.pdf>
  34. Puig M. Odontogénesis: etapas y sus características. [Internet]. 2019 [citado 25 de junio de 2020]. Disponible en: <https://www.lifeder.com/odontogenesis/>
  35. Vásquez L, Sarabia M, Martínez S, Méndez J. Histogénesis del esmalte dentario. Consideraciones generales. Revista archivo médico de Camagüey. [Internet]. 2007 [citado 25 de junio de 2020] ;11(3). Disponible en: [http://scielo.sld.cu/scielo.php?script=sci\\_arttext&pid=S1025-02552007000300015](http://scielo.sld.cu/scielo.php?script=sci_arttext&pid=S1025-02552007000300015)
  36. Petrone S, Gonzalo G, García R, Andrini L, García A, Inda M. Análisis histológico del esmalte dentario desde una perspectiva antropológica. Revista tercera Época [internet]. 2015 [citado 25 de junio de 2020] ;5(3). Disponible en:



- <http://sedici.unlp.edu.ar/handle/10915/59356>
37. Miñana V. Flúor y prevención de la caries en la infancia. *Revista pediatria de atención Primaria* [Internet]. 2002 [citado 25 de junio de 2020] ;4:463–494. Disponible en: [https://www.researchgate.net/publication/41206657\\_Fluor\\_y\\_prevenccion\\_de\\_la\\_caries\\_en\\_la\\_infancia\\_Actualizacion\\_2002](https://www.researchgate.net/publication/41206657_Fluor_y_prevenccion_de_la_caries_en_la_infancia_Actualizacion_2002)
  38. Castillo R et al. Microabrasión del Esmalte Dental. Reporte de la universidad Nacional Mayor de San Marcos. [Internet]. 2009 [citado 25 de junio de 2020]. disponible en: <https://odont.info/microabrasin-del-esmalte-dental.html>
  39. Beltran E, Barke L, Dye B. Fluorosis facts: A guide for health professionals. *American Academy of Pediatrics report*. [Internet]. 2015 [citado 25 de junio de 2020]. Disponible en: <http://www.cdc.gov/nchs/data/databriefs/db53.htm>
  40. Gato I, De Estrada J, Zamora J, Domingo J. Fluorosis dental: no solo un problema estético. *Revista cubana de Odontología*. [Internet]. 2020 [citado 3 de marzo de 2020]. Disponible en: [http://scielo.sld.cu/scielo.php?script=sci\\_arttext&pid=S0034-75072007000400014](http://scielo.sld.cu/scielo.php?script=sci_arttext&pid=S0034-75072007000400014)
  41. Cavalheiro J et al. Clinical aspects of dental fluorosis according to histological features: a Thylstrup Fejerskov Index review. *Revista CES Odontología*. [Internet]. 2017 [citado 3 de marzo de 2020];30(1):41–50. PDF
  42. Murillo G, Berrocal C. Lesiones del esmalte en desarrollo, clasificación en familias costarricenses. *Publicación científica facultad de Odontología UCR*. [Internet]. 2013 [citado 5 de marzo de 2020];15:45-52. Disponible en: [http://www.fodo.ucr.ac.cr/sites/default/files/revista/Lesiones del esmalte en desarrollo%2C clasificación en familias costarricenses.pdf](http://www.fodo.ucr.ac.cr/sites/default/files/revista/Lesiones%20del%20esmalte%20en%20desarrollo%20clasificacion%20en%20familias%20costarricenses.pdf)
  43. Contreras A. Prevalencia de fluorosis dental y distribución de su grado de severidad en niños de 6 a 12 años de edad en la provincia de Santiago. Tesis. Universidad de Chile. [Internet]. 2017 [citado 7 de abril de 2019]. Disponible en: <http://repositorio.uchile.cl/bitstream/handle/2250/143447/Prevalencia-de-fluorosis-dental-y-distribucion-de-su-grado-de-severidad-en-ninos-de-6-a-12-anos.pdf?sequence=1&isAllowed=y>
  44. Escobar A. Enfermedades de origen dentobacteriano. Módulo 3 Artículo de la

- Universidad CES. [Internet]. 2017 [citado 7 de abril de 2019];5. Disponible en: <http://alfonsoescobar.integ.ro/index.html>
45. Mafla A, Córdoba D, Rojas M, Vallejos M, Erazo M, Rodriguez J. Prevalence of dental enamel defects in children adolescents from Pasto, Colombia. *Revista de la Facultad de Odontología Universidad de Antioquia*. [Internet]. 2014 [citado 7 de abril de 2019];26(1):106-125. Disponible en: <https://aprendeonline.udea.edu.co/revistas/index.php/odont/article/view/15345>
  46. Dirección general de salud pública, gobierno de Canarias. Prevención de la fluorosis dental. Servicio Canario de la salud. [Internet]. 2009 [citado 7 de abril de 2019]:1-11 Disponible en: <https://www3.gobiernodecanarias.org/sanidad/scs/content/b0aaafe5-5d05-11df-8125-5700e6e02e85/PrevencionDeLaFluorosisDental.pdf>
  47. Sherwood I. Fluorosis varied treatment options. *Journal Conservative Dentistry*. [Internet]. 2010 [citado 7 de abril de 2019];13(1):47–53. Disponible en: <http://www.ncbi.nlm.nih.gov/pubmed/20582220>
  48. Abanto J, Rezende K, Susana M, Marocho S, Bucholdz F, Alves T. Dental fluorosis: exposure, prevention and management. *Journal of Clinical and experimental dentistry* [Internet]. 2009 [citado 7 de abril de 2019];1:4–18. Disponible en: <https://www.researchgate.net/publication/23959996>
  49. Cabrera V, Guerrero W, Aguilar M, Cedeño D, Armas A. Resinas infiltrantes aplicadas sobre superficies de esmalte dental afectado con caries incipiente estudio al microscopio electrónico de barrido. *Revista de Odontología*. [Internet]. 2016 [citado 3 de febrero de 2020];18(1):73-82 Disponible en: <https://dialnet.unirioja.es/servlet/articulo?codigo=5597626>
  50. Nahuelhuaique P, Díaz J, Sandoval P. Resinas infiltrantes: un tratamiento eficaz y mínimamente invasivo para el tratamiento de lesiones blancas no cavitadas. Revisión narrativa. *Revista Avances en odontoestomatología*. [Internet]. 2017 [citado 3 de marzo de 2020]; 3(33). Disponible en: [http://scielo.isciii.es/scielo.php?script=sci\\_arttext&pid=S0213-12852017000300004](http://scielo.isciii.es/scielo.php?script=sci_arttext&pid=S0213-12852017000300004)
  51. Cedillo J, Cedillo J. Resinas Infiltrantes, una novedosa opción para las lesiones de caries no cavitadas en esmalte. *Revista ADM*. [Internet]. 2012 [citado 2 de marzo de

- 2020];69(1):38–45. Disponible en: <https://www.medigraphic.com/pdfs/adm/od-2012/od121j.pdf>
52. Croll T. Enamel Microabrasion: Observations after 10 years. *The Journal of the American Dental Association* [Internet]. 1997 [citado 7 de abril de 2019];128:45S-50S. Disponible en: <https://www.sciencedirect.com/science/article/abs/pii/S0002817715300623>
53. Wong F, Winter G. Effectiveness of microabrasion technique for improvement of dental aesthetics. *British Dental Journal*. [Internet]. 2002 [citado 7 de abril de 2019];193(3):155–158. Disponible en: <http://www.nature.com/articles/4801511>
54. Castillo R et al. Microabrasión del Esmalte. Facultad de Odontología, Universidad Nacional Mayor de San Marcos. Reporte. [Internet]. 2009 [citado 7 de abril de 2019]:1-73 Disponible en: [http://sisbib.unmsm.edu.pe/bibvirtualdata/monografias/alumnos/alvarez\\_pm.pdf](http://sisbib.unmsm.edu.pe/bibvirtualdata/monografias/alumnos/alvarez_pm.pdf)
55. Instituto nacional de seguridad e higiene en el trabajo. Ácido Ortofosfórico: documentación toxicológica para el establecimiento del límite de exposición profesional del ácido ortofosfórico. Documentación de límites de exposición profesional. [Internet]. 2009 [citado 7 de abril de 2019]:1-3. Disponible en: <https://www.insst.es/documents/94886/288927/DLEP06.pdf/c7d083d1-209e-449e-95f0-3620cd738a0d?version=1.0&t=1528396367123>
56. Departamento de salud y servicios para personas mayores de New Jersey. Ácido fosfórico. Hoja informativa sobre sustancias peligrosas. [Internet]. 2004 [citado 7 de abril de 2019]:1-6. Disponible en: <https://www.nj.gov/health/eoh/rtkweb/documents/fs/1516sp.pdf>
57. Daza C. Tratamiento microabrasivo del esmalte hipocalcificado: un caso clínico. Tesis de la Universidad de Guayaquil. [Internet]. 2013 [citado 7 de abril de 2019]:1-48. Disponible en: <http://repositorio.ug.edu.ec/bitstream/redug/3414/1/753%20CARLA%20DAZA%20GUANIN.pdf>
58. Mendez A. Ácido clorhídrico. *La Guía Química*. [Internet]. 2013 [citado 7 de abril de 2019]. Disponible en: <https://quimica.laguia2000.com/gases/acido-clorhidrico>

59. Ignacio P. Ficha técnica Antivet® KIT. Manufacturera Dental Continental. [Internet]. 2016 [citado 14 de enero de 2021]:6-9 Disponible en: <https://www.antivet.com/ES/Inicio/images/FichaT%C3%A9cnica.AntivetKit.pdf>

## **Anexos**

### Anexo 1

**Universidad Nacional Pedro Henríquez Ureña**  
**Facultad de Ciencias de la Salud**  
**Escuela de Odontología**



**Título del proyecto: Resultado estético de dos técnicas de microabrasión con ácidos para el tratamiento de fluorosis en alumnos del Liceo Romilio Mendez, Azua, periodo mayo - agosto 2021.**

**Responsables: Maridania Baldera y Laura Estrella**

Yo \_\_\_\_\_, con la cédula de identidad No. \_\_\_\_\_, Acepto de forma voluntaria participar en este estudio de trabajo de grado.

Siendo consciente que el mismo consiste, básicamente, en la aplicación de barreras especiales de protección bucal; para luego administrar un tipo de ácido en los dientes, el cual buscará disminuir la apariencia de las manchas que tengo en los dientes superiores. Se me ha explicado y entiendo que como en todo acto médico no puede existir garantía en los resultados, pues la práctica de la odontología no es una ciencia 100% exacta, reconociendo que las responsables de este estudio han colocado todo su conocimiento y pericia en obtener el mejor resultado. Este documento muestra constancia de que se me ha explicado de forma oral y escrita el procedimiento y sus posibles consecuencias. Ya que, aunque se utilizarán

barreras de protección, el ácido podría escurrirse a la boca, causando irritación y/o quemaduras leves en la encía y lengua.

Fui informado que soy totalmente libre de dejar el estudio en cualquier momento, si así lo deseo. Y sé que no habrá beneficios económicos para mí y que no se me recompensará. En caso de tener cualquier tipo de duda o cuestionante, se me recalcó que puedo acercarme o contactar con la dirección de investigación al teléfono: 809-562-6601 extensión 1126. Todos los datos que he otorgado serán para uso didáctico exclusivamente y no serán compartidos al público.

Firma \_\_\_\_\_

Fecha \_\_\_\_\_

**Universidad Nacional Pedro Henríquez Ureña**  
**Facultad de Ciencias de la Salud**  
**Escuela de Odontología**



**Título del proyecto: Resultado estético de dos técnicas de microabrasión con ácidos para el tratamiento de fluorosis en alumnos del Liceo Romilio Mendez, Azua, periodo mayo - agosto 2021. Responsables: Maridania Baldera y Laura Estrella**

El siguiente formulario forma parte del proyecto de investigación, en el cual se busca conocer la eficacia de la implementación de ácido fosfórico y ácido clorhídrico como proceso de microabrasión en pacientes con fluorosis leve, muy leve y moderada según la clasificación de Dean. Para el reconocimiento de la ficha y su posterior control, colocar el nombre del participante: \_\_\_\_\_

1. Sexo

Femenino

Masculino

2. Edad

14

15

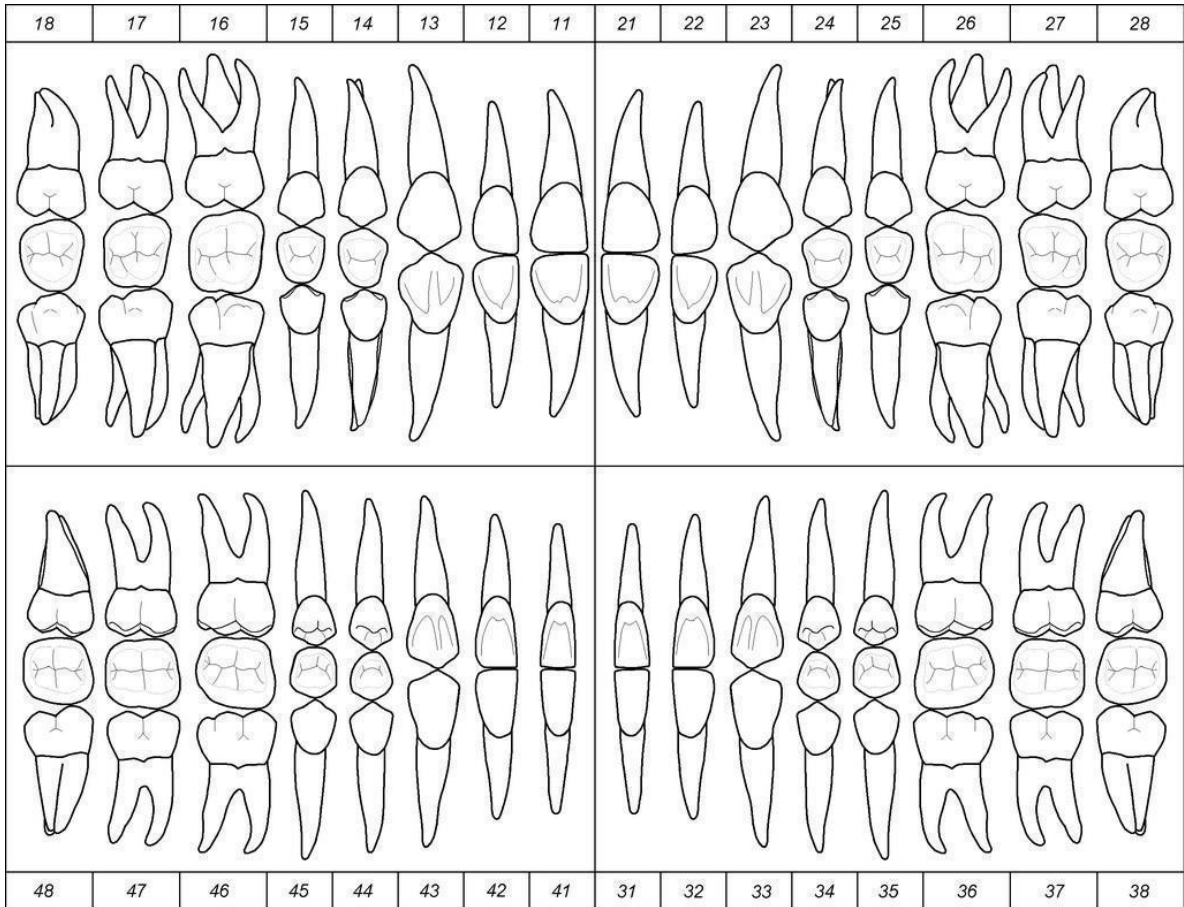
16

17

18

19

3. Visualización de las manchas por fluorosis con la transiluminación



4. Grado de fluorosis según el Índice de Dean que tenga el encuestado.

Muy leve      Leve      Moderada

5. En la técnica de microabrasión ¿qué ácido se utilizará en este paciente?

Ácido      fosfórico      Ácido Clorhídrico

6. ¿Cuál es el grado de homogeneidad en el color de las manchas de fluorosis, luego de 90 días de aplicado el proceso de microabrasión, utilizando como indicador la guía Vita Lumin Vacuum?

A1 A2 A3 A3.5 A4 B1 B2 B3 B4 C1 C2 C3 C4 D2 D3 D4



7. ¿Sintió alguna sensación de dolor post tratamiento en los dientes intervenidos luego de los 90 días control?

Sí                      No

8. De haber contestado “sí” a la pregunta anterior, ¿Cómo describiría dicha sensación?

Dolor agudo    Dolor punzante    Dolor localizado    Dolor irradiado    Corta duración  
Larga duración    Generado por algún estímulo

9. Grado de sensibilidad post tratamiento: ¿Cómo califica dicha sensación?, siendo el 0 ausencia de sensibilidad dentaria y el 5 el máximo de sensibilidad.

0: Ausencia

1: Muy poca

2: Poca

3: Regular

4: Mucho

5: Máximo

10. Sirviendo de parámetro la Guía de color Vita Lumin Vacuun, escribir la tonalidad inicial de los dientes y la tonalidad luego de los 90 días post tratamiento.

Inicial \_\_\_\_\_ 90 días Post tratamiento \_\_\_\_\_

a) No hubo cambio    b) Cambió un tono    c) Cambió dos tonos    d) Cambió tres tonos

Anexo 3 y 4



**NIDA Clinical Trials Network**  
Certificate of Completion

is hereby granted to  
**Laura Alexandra Estrella Vargas**  
to certify your completion of the six-hour required course on:

**GOOD CLINICAL PRACTICE**

MODULE:	STATUS:
Introduction	N/A
Institutional Review Boards	Passed
Informed Consent	Passed
Confidentiality & Privacy	Passed
Participant Safety & Adverse Events	Passed
Quality Assurance	Passed
The Research Protocol	Passed
Documentation & Record-Keeping	Passed
Research Misconduct	Passed
Roles & Responsibilities	Passed
Recruitment & Retention	Passed
Investigational New Drugs	Passed

Course Completion Date: 26 March 2019  
CTN Expiration Date: 26 March 2022



Tracee Williams, Training Coordinator  
NIDA Clinical Coordinating Center  
Good Clinical Practice, Version 5, effective 03-Nov-2017

This training has been funded in whole or in part with Federal funds from the National Institute on Drug Abuse, National Institutes of Health, Department of Health and Human Services, under Contract No. HHS2722010100024C.



**NIDA Clinical Trials Network**  
Certificate of Completion

is hereby granted to  
**Maridania Baldera Marte**  
to certify your completion of the six-hour required course on:

**GOOD CLINICAL PRACTICE**

MODULE:	STATUS:
Introduction	N/A
Institutional Review Boards	Passed
Informed Consent	Passed
Confidentiality & Privacy	Passed
Participant Safety & Adverse Events	Passed
Quality Assurance	Passed
The Research Protocol	Passed
Documentation & Record-Keeping	Passed
Research Misconduct	Passed
Roles & Responsibilities	Passed
Recruitment & Retention	Passed
Investigational New Drugs	Passed

Course Completion Date: 2 April 2019  
CTN Expiration Date: 2 April 2022

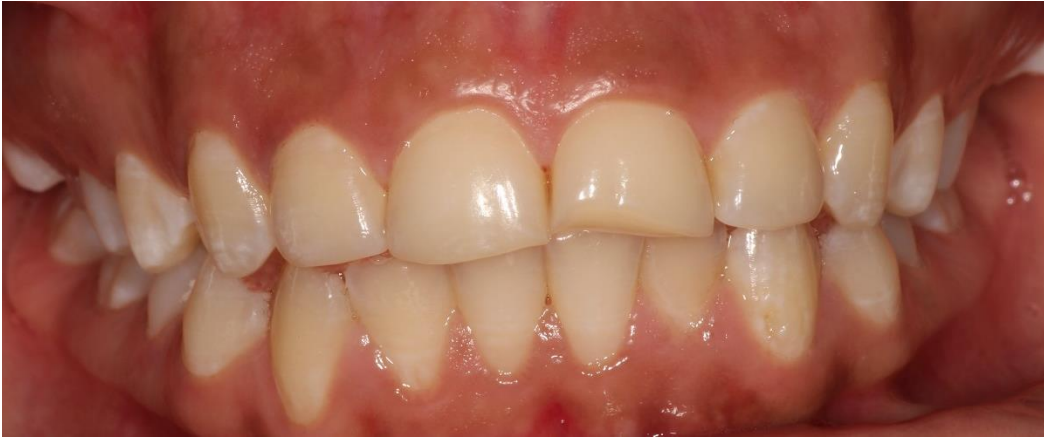

Tracee Williams, Training Coordinator  
NIDA Clinical Coordinating Center  
Good Clinical Practice, Version 5, effective 03-Nov-2017

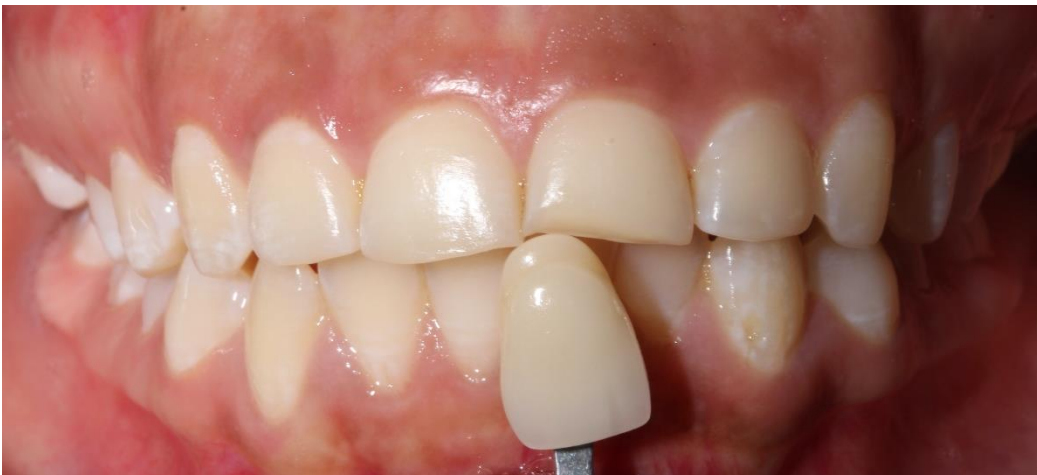This training has been funded in whole or in part with Federal funds from the National Institute on Drug Abuse, National Institutes of Health, Department of Health and Human Services, under Contract No. HHSN272010100024C.

Anexo 5

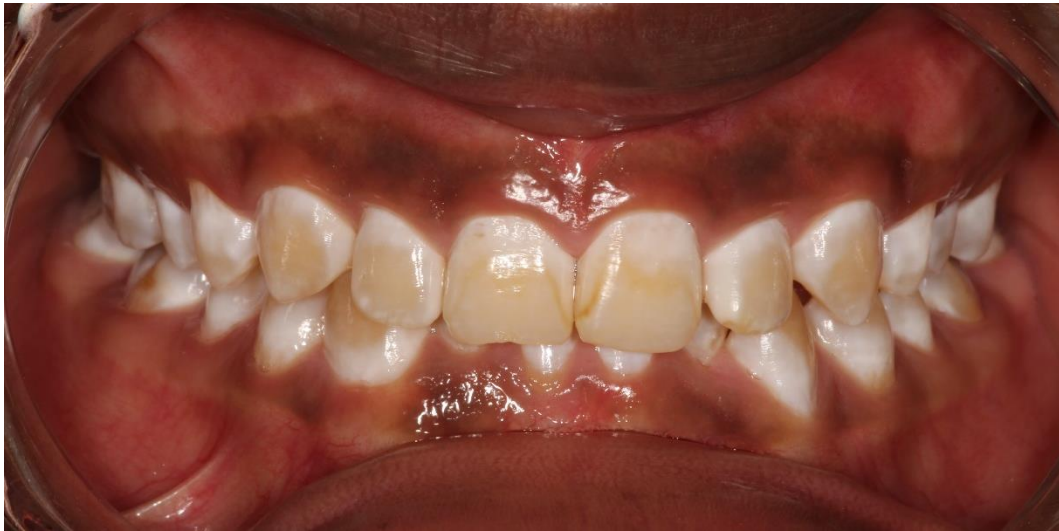Caso clínico muy leve (foto inicial)



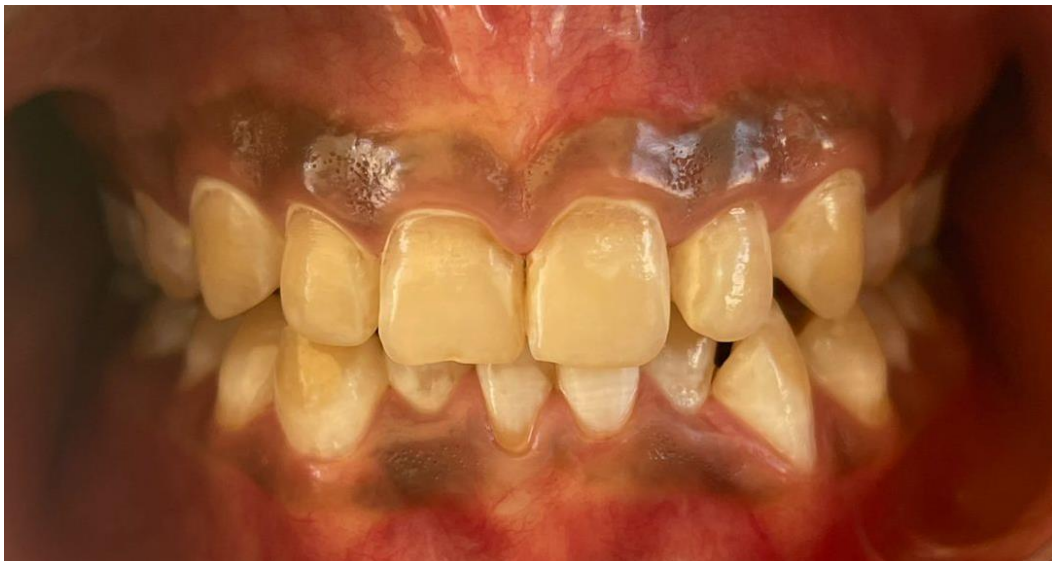Caso clínico muy leve (foto final)



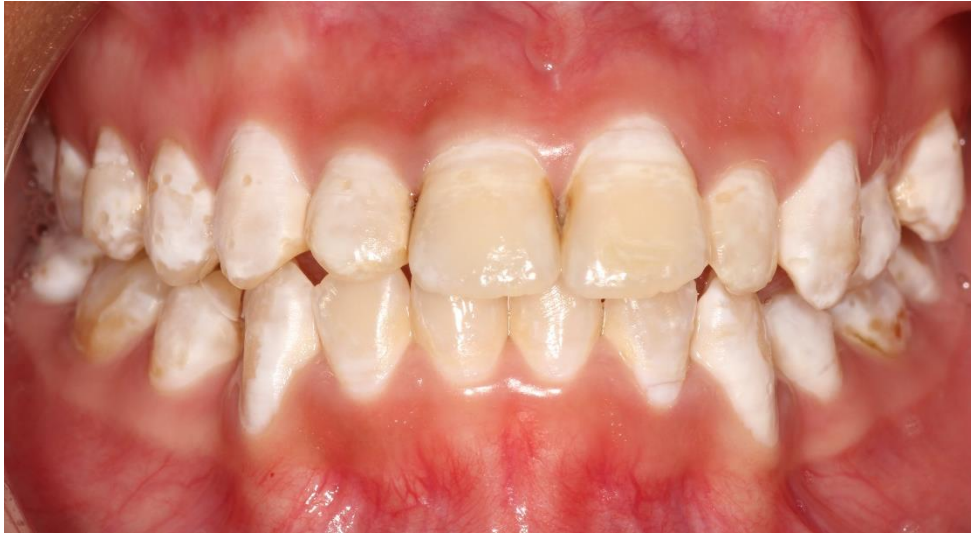Caso clínico leve (foto inicial)



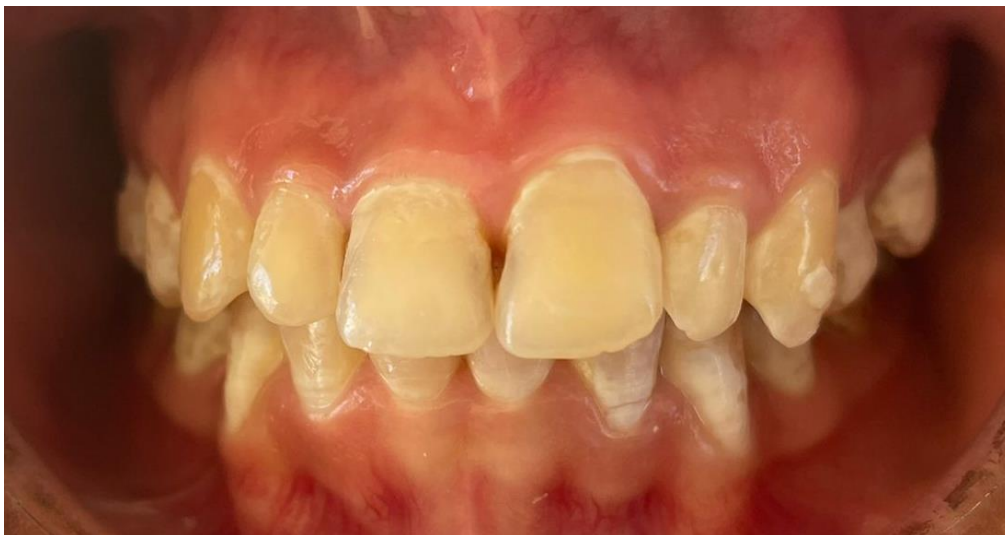Caso clínico leve (foto final)



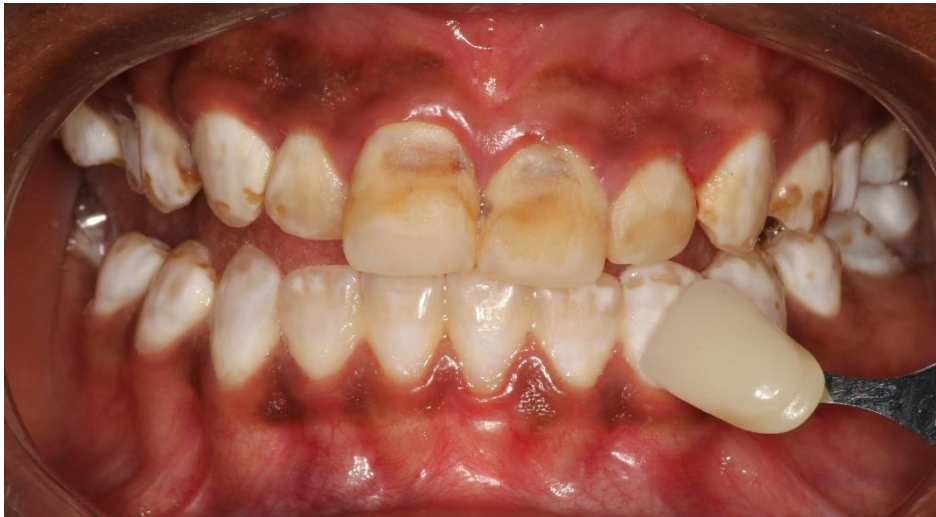Caso clínico moderado (foto inicial)



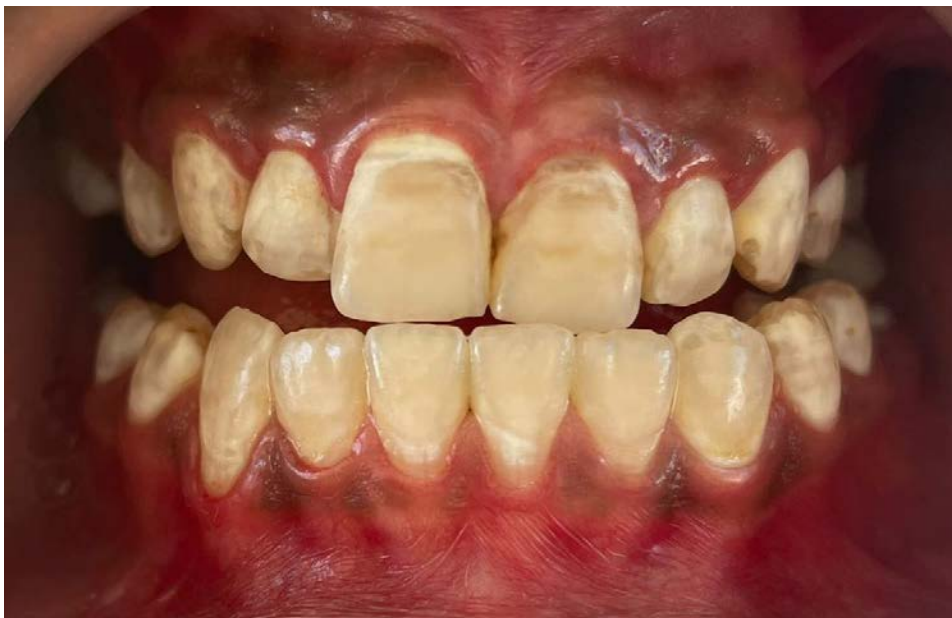Caso clínico moderado (foto final)



Caso clínico moderado (foto inicial)



Caso clínico moderado (foto final)



## Glosario

- Ácido, sustancia que al entrar en contacto con el agua incrementa la concentración de iones de hidrógeno, y al combinarse con bases se forman sales.
- Esmalte dental, constituido por hidroxiapatita pura que recubre la corona de los órganos dentales ayudando a efectuar la función masticatoria.
- Flúor, es el elemento más electronegativo y reactivo y forma compuestos con prácticamente todo el resto de elementos, incluyendo los gases nobles xenón y radón. Su símbolo químico es F.
- Fluorosis dental, hipomineralización del esmalte por aumento de la porosidad debido a una excesiva ingesta de flúor durante el desarrollo de los dientes.
- Microabrasión, técnica que consiste en eliminar de forma superficial las capas de esmalte pigmentado o defectuoso.