

REPUBLICA DOMINICANA

UNIVERSIDAD PEDRO HENRIQUEZ UREÑA

FACULTAD DE CIENCIAS DE LA SALUD.

ESCUELA DE MEDICINA.

POSTGRADO EN IMAGENOLOGIA (RADIOLOGIA)

**HALLAZGOS TOMOGRAFICOS MÁS FRECUENTES EN PACIENTES CON
ENFERMEDAD CEREBRO VASCULAR EN EL CENTRO DE AMISTAD DOMINICO
JAPONESA SEPTIEMBRE-NOVIEMBRE 2012**

Trabajo de postgrado para optar por el título de magister de la especialidad de :

IMAGENOLOGIA (RADIOLOGIA)



SUSTENTANTES:

DRA. GEORGINA AMALIA VIYELLA CALZADA

ASESORA METODOLOGICA:

DRA. CLARIDANIA RODRIGUEZ

Los conceptos emitidos en la presente tesis son de la exclusiva responsabilidad de los sustentantes.

ASESOR DE CONTENIDO:

DR. ANTONIO LOPEZ VARGAS

Santo Domingo, D.N

2012

INDICE

| | |
|--|------------|
| Introducción..... | 1 |
| Planteamiento del Problema..... | 3 |
| Objetivo General..... | 5 |
| Objetivos Específicos..... | 6 |
| Marco Teórico..... | 7 |
| Hipótesis..... | 100 |
| Variables..... | 101 |
| Operalización de las Variables..... | 102 |
| Diseño Metodológico..... | 103 |
| Resultados..... | 107 |
| Discusión..... | 115 |
| Conclusiones..... | 116 |
| Recomendaciones..... | 117 |
| Bibliografía..... | 118 |
| Anexos | |

INTRODUCCION

Hipócrates (el padre de la medicina) hace más de 2,400 años, reconoció y describió el Accidente Cerebro Vascular (ACV) como el "inicio repentino de parálisis". El Ictus se conocía como apoplejía (un término histórico relacionado al accidente cerebro vascular, las más de las veces hemorragia intracerebral, que se aplicó a una condición que incluía desorientación o parálisis.).

El Accidente Cerebro Vascular también denominadas ICTUS es una de las mas importantes enfermedades neurológicas, siendo la patología mas relevante en el adulto por su alta incidencia, morbilidad y mortalidad en el mundo.

Se pueden producir Accidentes Cerebro Vasculares por dos mecanismos principales, la obstrucción o isquemia que se produce en un 70-80% de los casos; o la ruptura de un vaso o hemorrágico en un 20-30% de los casos. Cuando esto ocurre, el aporte sanguíneo y por tanto el oxígeno al cerebro se ve disminuido con la consiguiente muerte del territorio afectado. Esta muerte cerebral puede causar parálisis, afectar el lenguaje, la visión u otros problemas.

En el Accidente Cerebro Vascular el tratamiento esta enfocado a minimizar los potenciales efectos nocivos derivados de esta patología, para lo cual es fundamental el conocimiento precoz de los signos de alerta con una historia clínica precisa y una detallada exploración física; pero para una buena ayuda diagnóstica es imprescindible un estudio de neuroimagen como una Tomografía Axial Computarizada, una Resonancia Magnética, y sus derivaciones, que te dará la diferenciación de si es un episodio isquémico (infarto) o si es una hemorragia cerebral así como su ubicación exacta y su extensión.

Un diagnóstico adecuado y precoz puede mejorar las tasas de morbimortalidad en el futuro, así como se instituirán nuevos y mas efectivos tratamientos. El advenimiento de la tomografía computarizada en los primeros años de la década de los 70 facilito gradualmente el diagnóstico y manejo de los

Accidentes Cerebro vasculares y añadió significativamente nuestro conocimiento de la fisiopatología de las alteraciones del cerebro en Humanos. Con la Tomografía Computarizada fue posible por primera vez el diagnóstico no invasivo y fidedigno, y la distinción entre el Accidente Cerebro vascular causado por infarto y el causado por hemorragia. Además, otras lesiones cerebrales que se podría presentar como un cuadro de Accidente Cerebro vascular, como un tumor cerebral primario o metastático, un absceso cerebral y un hematoma subdural, podrían ser claramente diferenciados con la Tomografía Computarizada en la mayoría de los casos no fue necesario realizar una angiografía para excluir una posible lesión quirúrgica en pacientes en los que el diagnóstico clínico de Accidente Cerebro vascular se sospechaba.

Otro estudio de neuroimagen que marco el avance tecnológico en la detección de los Accidentes Cerebro vasculares fue la Resonancia Magnética donde se puede detectar más fácilmente pequeños focos de hemorragia petequiral y es más definitiva en la evaluación y detección de la oclusión de los senos venosos. La Resonancia Magnética es también más sensible y adecuada en la detección de infartos en el tallo cerebral y cerebelo. Además tiene una mayor sensibilidad para detectar el edema cerebral del infarto isquémico. Así como la presencia de pequeños acumulos de productos de sangre asociados con infarto hemorrágico y hematoma cerebral, y pueden determinar más fácilmente que la Tomografía Computarizada en tiempo relativo de estos. Aunque este no será abordado en el presente estudio

Siendo el diagnóstico precoz el principal componente en la morbimortalidad y el pronóstico de el paciente debe tenerse en claro cuales son los hallazgos que vamos a encontrar en la tomografía como primer estudio diagnóstico, así como la guía hacia donde se debe dirigir el tratamiento. Por lo que estudiaremos la frecuencia con que se presentan las alteraciones tomográficas y cuales son estas, en los diferentes Accidentes Cerebro Vasculares con el propósito de aportar conocimientos de dichos estudios en el Republica Dominicana para futuras investigaciones y si estas presentaciones coinciden con las estadísticas que se presentan a nivel mundial las cuales revisaremos y expondremos en el marco teórico.

PLANTEAMIENTO DEL PROBLEMA

Los Accidentes Cerebro Vasculares afectan a los vasos sanguíneos que suministran sangre al cerebro evitando la irrigación correcta del cerebro, Estas ocurren cuando un vaso sanguíneo que lleva sangre al cerebro se rompe o es taponado por un coágulo u otra partícula. Debido a esta ruptura o bloqueo, parte del cerebro no consigue el flujo de sangre que necesita. La consecuencia es que las células nerviosas del área del cerebro afectada no reciben oxígeno, por lo que no pueden funcionar y mueren transcurridos unos minutos, siendo esta la patología neurológica más relevante en el adulto por su alta incidencia, morbilidad y mortalidad en el mundo. Estos accidentes se precipitan ante la presencia de unos o varios factores de riesgo como son la hipertensión arterial, diabetes, edad avanzada (personas mayores de 65 años), el tabaquismo, alcohol, entre otras.

La detección precoz de los accidentes cerebro vasculares por medio de un estudio de neuroimagen como la Tomografía Axial Computarizada orientan al medico del diagnostico definitivo y hacia donde debe ir enfocado el tratamiento definitivo, así como indica el posible pronostico de dicho paciente, mejorando así las tasas de morbi-mortalidad.

Este estudio estará enfocado hacia los pacientes que fueron atendidos en el Centro de Amistad Dominico Japonesa (CEMADOJA) con Accidente Cerebro Vascular realizándose una Tomografía de Craneo en este centro, confirmándose así su diagnostico.

Estamos concientes de que la mayoría de los hospitales de Republica Dominicana carecen de los medios imagenológicos y de los médicos especializados en imágenes cerebrales, aunque consideramos que el Centro de Amistad Dominico Japonesa donde realizamos este estudio, es uno de los mejores y más capacitados centros diagnostico y con más experiencia de la Republica Dominicana.

Con los fines de orientar el análisis del objeto de estudio se formula la siguiente interrogante:

¿Cuáles son los hallazgos Tomograficos mas frecuentes en pacientes con Accidente Cerebro Vascular en el Centro de Amistad Dominio Japonesa septiembre-noviembre 2012?

OBJETIVO GENERAL

Identificar los hallazgos Tomograficos mas frecuentes en pacientes con Accidente Cerebro Vascular en el Centro de Amistad Dominio Japonesa septiembre-noviembre 2012

OBJETIVOS ESPECÍFICOS

- Describir los distintos Accidentes Cerebro Vasculares
- Describir cuales son las imágenes encontradas en cada tipo de Accidente Cerebro Vascular.
- Conocer cual es la edad y el sexo mas afectado por un Accidente Cerebro Vascular.
- Describir los signos y síntomas mas frecuentes en los Accidentes Cerebro Vasculares.

MARCO TEORICO

Historia del Accidente Cerebro Vascular y estudios de neuroimágenes

En el año 400 AC, Hipócrates reconoció y describió el accidente cerebro vascular como el "inicio repentino de parálisis".

En tiempos antiguos el accidente cerebro vascular se conocía como apoplejía*, un término general que los médicos aplicaban a cualquier persona afectada repentinamente por parálisis. Debido a que muchas condiciones pueden conducir a una parálisis repentina, el término apoplejía no indicaba diagnóstico o causa específica. Los médicos sabían muy poco acerca de la causa del accidente cerebro vascular y la única terapia establecida era alimentar y cuidar al paciente hasta que el mismo siguiera su curso.

La primera persona en investigar los signos patológicos de la apoplejía fue Johann Jacob Wepfer. Nacido en Schaffhausen, Suiza, en 1620, Wepfer estudió medicina y fue el primero en identificar los signos "posmortem" de la hemorragia en el cerebro de los pacientes fallecidos de apoplejía. De los estudios de autopsias obtuvo conocimiento sobre las arterias carótidas y vertebrales que suministran sangre al cerebro. Wepfer fue también la primera persona en indicar que la apoplejía, además de ser ocasionada por la hemorragia en el cerebro, podría también ser causada por un bloqueo de una de las arterias principales que suministran sangre al cerebro. Así pues, la apoplejía vino a conocerse como Accidente cerebro vascular ("cerebro" se refiere a una parte del cerebro; "vascular" se refiere a los vasos sanguíneos y a las arterias).

La ciencia médica confirmaría con el tiempo las hipótesis de Wepfer, pero hasta muy recientemente los médicos podían ofrecer poco en materia de terapia. Durante las dos últimas décadas, los investigadores básicos y clínicos, muchos de ellos patrocinados y financiados en parte por el Instituto Nacional de Trastornos Neurológicos y Accidente Vasculares (*National Institute of Neurological Disorders and Stroke - NINDS*), han aprendido mucho acerca del

accidente cerebro vascular. Han identificado los principales factores de riesgo de esta condición médica y han formulado técnicas quirúrgicas y tratamientos a base de medicamentos para la prevención del accidente cerebro vascular. Pero quizás el acontecimiento nuevo más interesante en el campo de la investigación del accidente cerebro vascular es la aprobación reciente de un tratamiento a base de medicamentos que puede invertir el curso del accidente cerebro vascular, si se administra en las primeras horas después de aparecer los síntomas.¹

A comienzos de 1920, Egaz Moniz en Portugal, introdujo la angiografía cerebral.

En 1951, Fisher encontró la relación entre la obstrucción de las arterias carótidas en el cuello y la isquemia vascular cerebral. Afirmó que la trombosis en la arteria carótida interna, constituía una causa importante de Accidente cerebro vascular y que el embolismo cerebral no explicado, podía originarse del material trombótico en la arteria carótida. También describió la patología en los infartos lacunares.

J. M. Reid y M. P. Spencer en 1972, registraron la primera imagen por ultrasonido de las arterias carótidas y su bifurcación. La tomografía axial computarizada se desarrolló en 1972 por Godfrey Hounsfield y su primera aplicación neurológica la realizó Ambrose en 1973. Las imágenes por resonancia magnética nuclear, fueron desarrolladas independientemente por Bloch y Purcell.

La aspirina se usó por primera vez en 1950 en la prevención de la AVC por el Dr. Lawrence Craven.

McDevitt y colaboradores, describieron la eficacia de la anticoagulación en 1958 en 100 pacientes con trombosis o embolismo.

¹ National Institute of Neurological Disorders and Stroke
National Institutes of Health Accidente Cerebro vascular: Esperanza en la Investigación", NINDS.
Diciembre 2000 Accidente Cerebro vascular: Esperanza en la Investigación", NINDS. Diciembre 2000

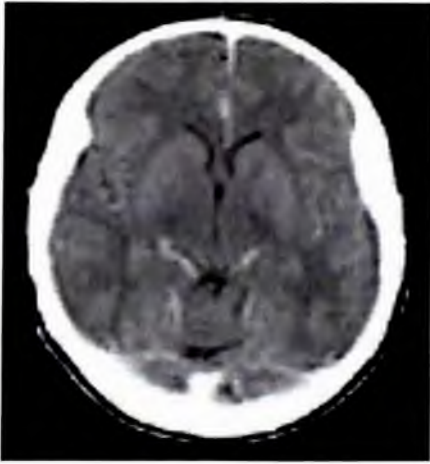
Tomografía axial computarizada

La tomografía axial computarizada, también conocida por la sigla TAC o por la denominación escáner, es una técnica de diagnóstico utilizada en medicina.

Tomografía viene del griego *tomos* que significa corte o sección y *grafía* que significa representación gráfica. Por tanto tomografía es la obtención de imágenes de cortes o secciones de algún objeto. La palabra axial significa "relativo al eje". Plano axial es aquel que es perpendicular al eje longitudinal de un cuerpo. La tomografía axial computarizada o TAC, aplicada al estudio del cuerpo humano, obtiene cortes transversales a lo largo de una región concreta del cuerpo (o de todo él). Computarizar significa someter datos al tratamiento de una computadora.

La Tomografía Axial Computarizada es una exploración de rayos X que produce imágenes detalladas de cortes axiales del cuerpo. En lugar de obtener una imagen como la radiografía convencional, la Tomografía Axial Computarizada obtiene múltiples imágenes al rotar alrededor del cuerpo. Una computadora combina todas estas imágenes en una imagen final que representa un corte del cuerpo como si fuera una rodaja. Esta máquina crea múltiples imágenes en rodajas (cortes) de la parte del cuerpo que está siendo estudiada.

Se trata de una técnica de visualización por rayos X. Podríamos decir que es una radiografía de una fina *rodaja* obtenida tras cortar un objeto. En la radiografía se obtiene una imagen plana (en dos dimensiones) de un cuerpo (tridimensional) haciendo pasar a través del mismo un haz de rayos X.



El aparato de Tomografía Axial Computarizada emite un haz muy fino de rayos X. Este haz incide sobre el objeto que se estudia y parte de la radiación del haz lo atraviesa. La radiación que no ha sido absorbida por el objeto, en forma de espectro, es recogida por los detectores. Luego el emisor del haz, que tenía una orientación determinada, (por ejemplo, estrictamente vertical a 90°) cambia su orientación (por ejemplo, haz oblicuo a 95°). Este espectro también es recogido por los detectores. El ordenador 'suma' las imágenes, promediándolas. Nuevamente, el emisor cambia su orientación (según el ejemplo, unos 100° de inclinación). Los detectores recogen este nuevo espectro, lo 'suman' a los anteriores y 'promedian' los datos. Esto se repite hasta que el tubo de rayos y los detectores han dado una vuelta completa, momento en el que se dispone de una imagen tomográfica definitiva y fiable.

Una vez que ha sido reconstruido el primer corte, la mesa donde el objeto reposa avanza (o retrocede) una unidad de medida (hasta menos de un milímetro) y el ciclo vuelve a empezar. Así se obtiene un segundo corte (es decir, una segunda imagen tomográfica) que corresponde a un plano situado a una unidad de medida del corte anterior.

A partir de todas esas imágenes transversales (axiales) un computador reconstruye una imagen bidimensional que permite ver secciones de la pierna (o el objeto de estudio) desde cualquier ángulo. Los equipos modernos permiten incluso hacer reconstrucciones tridimensionales. Estas reconstrucciones son muy útiles en determinadas circunstancias, pero no se emplean en todos los

estudios, como podría parecer. Esto es así debido a que el manejo de imágenes tridimensionales no deja de tener sus inconvenientes.

Un ejemplo de imagen tridimensional es la imagen 'real'. Como casi todos los cuerpos son opacos, la interposición de casi cualquier cuerpo entre el observador y el objeto que se desea examinar hace que la visión de éste se vea obstaculizada. La representación de las imágenes tridimensionales sería inútil si no fuera posible lograr que cualquier tipo de densidad que se elija no se vea representada, con lo que determinados tejidos se comportan como transparentes. Aún así, para ver completamente un órgano determinado es necesario mirarlo desde diversos ángulos o hacer girar la imagen. Pero incluso entonces veríamos su superficie, no su interior. Para ver su interior debemos hacerlo a través de una imagen de corte asociada al volumen y aún así parte del interior no siempre sería visible. Por esa razón, en general, es más útil estudiar una a una todas las imágenes consecutivas de una secuencia de cortes que recurrir a reconstrucciones en bloque de volúmenes, aunque a primera vista sean más espectaculares.

Las fórmulas matemáticas para reconstruir una imagen tridimensional a partir de múltiples imágenes axiales planas fueron desarrolladas por el físico J. Radon, nacido en Alemania en 1917. Las fórmulas existían pero no así los equipos de rayos X capaz de hacer múltiples "cortes" ni la máquina capaz de hacer los cálculos automáticamente.

Para aplicarlo a la medicina hubo que esperar al desarrollo de la computación y del equipo adecuado que mezclase la capacidad de obtener múltiples imágenes axiales separadas por pequeñas distancias, almacenar electrónicamente los resultados y tratarlos. Todo esto lo hizo posible el británico G. H. Hounsfield en los años 70.

La Tomografía Axial Computarizada, es una exploración o prueba radiológica muy útil para el estadiaje o estudio de extensión de los cánceres, como el cáncer de mama, cáncer de pulmón y cáncer de próstata. Incluso para la simulación virtual y planificación de un tratamiento del cáncer con radioterapia

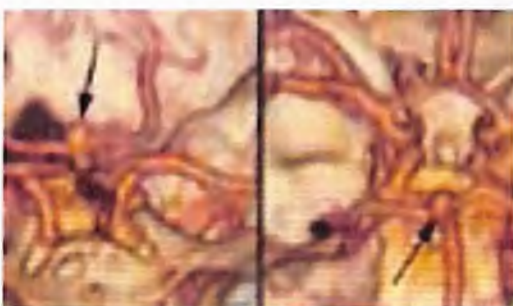es imprescindible el uso de imágenes en tres dimensiones que se obtienen de la Tomografía Axial Computarizada.

Las primeras Tomografía Axial Computarizada fueron instalados en España a finales de los años 70 del siglo XX. Los primeros Tomografía Axial Computarizada servían solamente para estudiar el cráneo, fue con posteriores generaciones de equipos cuando pudo estudiarse el cuerpo completo. Al principio era una exploración cara y con pocas indicaciones de uso.

Actualmente es una exploración de rutina de cualquier hospital, habiéndose abaratado mucho los costes. Ahora con la tomografía Axial Computarizada helicoidal, los cortes presentan mayor precisión distinguiéndose mejor las estructuras anatómicas. Las nuevas Tomografía Axial Computarizada multicorona o multicorte incorporan varios anillos de detectores (entre 4 y 128), lo que aumenta aún más la rapidez, obteniéndose imágenes volumétricas en tiempo real.

Esquema de una Tomografía Axial Computarizada de cuarta generación. El tubo gira dentro del "gantry" que contiene múltiples detectores en toda su circunferencia. La mesa con el paciente avanza progresivamente mientras se realiza el disparo.

Entre las ventajas de la Tomografía Axial Computarizada se encuentra que es una prueba rápida de realizar, que ofrece nitidez de imágenes que todavía no se han superado con la resonancia magnética nuclear como es la visualización de ganglios, hueso, etc. y entre sus inconvenientes se cita que la mayoría de veces es necesario el uso de contraste intravenoso y que al utilizar rayos X, se reciben dosis de radiación ionizante, que a veces no son despreciables. Por ejemplo en una Tomografía Axial Computarizada abdominal, se puede recibir la radiación de más de 50 radiografías de tórax, el equivalente de radiación natural de más de cinco años.



Sin duda es el procedimiento más ampliamente difundido en el estudio de pacientes con Accidente Cerebro

Vascular y se debe realizar lo más tempranamente posible y de una manera sistemática a todo paciente con Accidente Cerebro Vascular. Su gran ventaja es la de establecer con gran especificidad el diagnóstico diferencial entre el ictus isquémico y el hemorrágico. Su limitación más importante es la baja sensibilidad en la detección temprana de tejido isquémico; así, hasta un 60% de los casos presentan Tomografía Computarizada craneales rigurosamente normales en las primeras horas del infarto.

Definición de la Enfermedad Cerebro Vascular

El Accidente Cerebro Vascular se define como el déficit neurológico focal agudo o sub-agudo afectando a uno o varios territorios vasculares y que dure mas de 24 horas o que dure menos de 24 horas pero que sea asociado a una imagen de tomografía axial computarizada o de una resonancia nuclear magnética con una lesión relevante, este ocurre cuando se interrumpe el flujo sanguíneo en cualquier área del cerebro como consecuencia de un proceso patológico en los vasos sanguíneos: oclusión del lumen por un trombo o émbolo, ruptura del vaso, permeabilidad alterada de la pared vascular o cambios en la calidad de la sangre.

Epidemiología de la Enfermedad Cerebro Vascular

El hecho de tener presión sanguínea alta es la razón número uno por la cual una persona podría tener un accidente cerebro vascular. El riesgo para esta condición también se incrementa con la edad, antecedentes familiares de la enfermedad, consumo de tabaco, diabetes, colesterol alto, enfermedad cardíaca entre otros.

Ciertos medicamentos favorecen la formación de coágulos y pueden incrementar las posibilidades de un accidente cerebro vascular. Un ejemplo lo constituyen las píldoras anticonceptivas, especialmente si la mujer que las está tomando también fuma y es mayor de 35 años.

Las mujeres tienen riesgo de presentar un accidente cerebro vascular durante el embarazo y en las semanas inmediatamente posteriores a éste; sin embargo, en general, los hombres tienen más accidentes cerebro vasculares que las mujeres.

El consumo de cocaína, el consumo de alcohol, un trauma en la cabeza y trastornos de sangrado incrementan el riesgo de sangrado dentro del cerebro. Cada 45 segundos, alguien en los Estados Unidos tiene un accidente cerebro vascular, que puede suceder cuando:

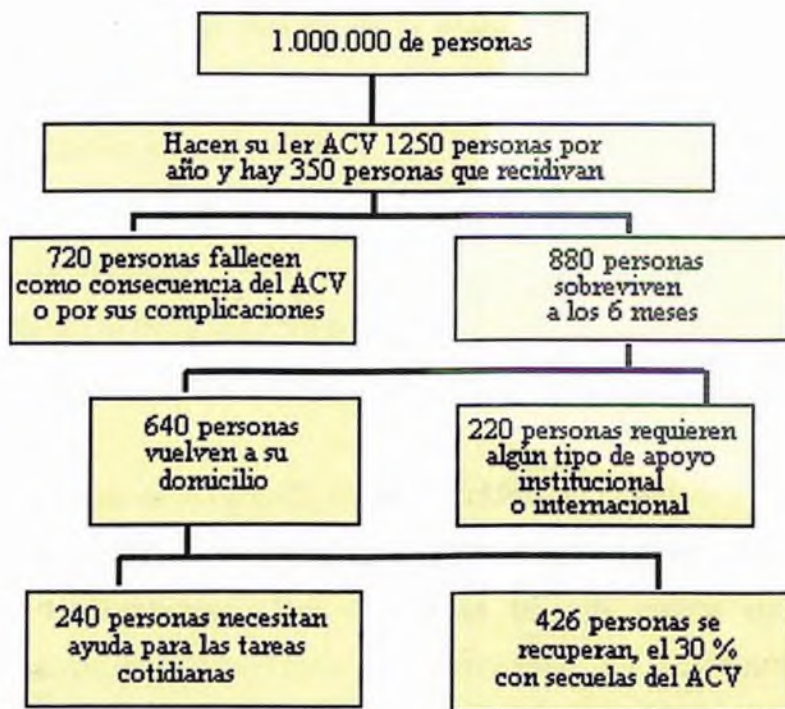
- Un vaso sanguíneo que lleva sangre al cerebro resulta bloqueado por un coágulo de sangre y se denomina accidente cerebro vascular isquémico.
- Un vaso sanguíneo se rompe, causando filtración de sangre dentro del cerebro y se denomina accidente cerebro vascular hemorrágico.

Si se interrumpe el flujo de sangre en una arteria que irriga el cerebro durante más de unos pocos segundos, el cerebro no puede recibir suficiente

sangre y oxígeno. Las células cerebrales pueden morir, lo que produce daño permanente.

Es la patología neurológica invalidante más prevalente de la población adulta mayor de 65 años y la tercera causa de muerte. En estudios internacionales la prevalencia es de 800/100.000 habitantes con una incidencia anual de 100-270/100.000 y una tasa anual de mortalidad de 100/100.000 (duplicándose la tasa por edad cada 5 años de incremento).¹

Es el 10 a 12% de la mortalidad en países industrializados. Es la 3ra causa de muerte y la 1ra causa de invalidez. El 88% de los casos ocurren en personas mayores de 65 años. Hay una mayor incidencia en población masculina (1.1 a 2.2%). Mayor incidencia en población afro-americana que en anglosajones.²



¹Deza L., Aldave R., Barrera J. características clínicas de los subtipos de enfermedad vascular cerebral isquémica; estudio en 1156 pacientes revista neuro-psiquiatría,; 19-36, 2000

² Carlos Antonio Bargiela. Accidente cerebro vascular; revista de medicina interna de Buenos Aires

Costo del Accidente Cerebro Vascular en los Estados Unidos ¹

- Costo total del accidente cerebro vascular en los Estados Unidos: estimado en unos US \$43 billones por año
- Costo directo de la atención médica y la terapia: estimado en unos US \$28 billones por año
- Costos indirectos de la pérdida de productividad y otros factores: estimado en unos US \$15 millones anuales
- Costo promedio de atención de un paciente hasta 90 días después de sufrir un accidente cerebro vascular: >US \$15,000*
- Para un 10% de los pacientes, el costo de la atención médica durante los primeros 90 días después de ocurrir un accidente cerebro vascular: >US \$35,000*
- Porcentaje del costo directo de la atención médica durante los primeros 90 días:*
- Hospitalización inicial = 43%
- Rehabilitación = 16%
- Costos de médicos = 14%
- Readmisión al hospital = 14%
- Medicamentos y otros gastos = 13%

Aproximadamente el 70 a 80% de los Accidentes Cerebro Vasculares son de origen isquémico, 10% son debidas a hemorragia sub-aracnoidea y 10% a hemorragias intracerebrales. Representa la tercera causa de mortalidad y constituye la causa más importante de incapacidad. La incidencia y mortalidad, son mayores en el sexo masculino y se incrementan dramáticamente con la edad. La incidencia racial varía mucho en los distintos países, pero en los EE.UU. es mayor en la población negra, seguida por la blanca, siendo menor en

¹ Tomado de "The Stroke/Brain Attack Reporter's Handbook", National Stroke Association, Englewood, CO, 1997

los hispanos y asiáticos. Sin embargo, cuando se analizan estadísticas mundiales, el Accidentes Cerebro Vasculares es menos frecuente en la raza negra que en la blanca.

La mortalidad anual ha disminuido desde 1940, debido fundamentalmente al agresivo manejo de la Hipertensión Arterial (que acelera la aterosclerosis y predispone a la hemorragia intracerebral). Otros factores que han contribuido a esta declinación son: menor incidencia de cardiopatía reumática y los progresos en el tratamiento de las enfermedades cardíacas.

Aproximadamente el 25% de los pacientes que han sufrido un Accidente Cerebro Vascular, fallecen durante el primer año posterior al ataque.

Principales Causas de la Enfermedad Cerebro Vascular

1. Trombosis arteroesclerótica.
2. Hemorragia cerebral hipertensiva.
3. Crisis isquémica transitoria.
4. Embolismo.
5. Rotura de aneurismas o Malformación Arterio Venosa.
6. Vasculitis.
7. Tromboflebitis.
8. Alteraciones hematológicas (policitemia, púrpura trombocitopénico).
9. Traumatismos de arteria carótida.
10. Aneurisma aórtico disecante.
11. Hipertensión sistémica.
12. Jaqueca con déficit neurológico.

Factores de Riesgo de la Enfermedad Cerebro Vascular

Factores de Riesgo Modificables

1) Hipertensión arterial.

El mayor factor de riesgo para los Accidentes Cerebro Vasculares sea isquémicos o hemorrágicos es la hipertensión arterial en personas de todas las edades y de ambos sexos. Cerca de 40% de los Accidentes Cerebro Vasculares se relaciona con presiones arteriales sistólicas mayores de 140 mm Hg. La Hipertensión Arterial agrava la aterosclerosis en el cayado aórtico y arterias cérvico-cerebrales, produce lesiones ateromatosas y lipohialinosis en las arteriolas cerebrales penetrantes de pequeño diámetro y facilita las cardiopatías.

2) Obesidad e inactividad física.

Este se comporta como un factor de riesgo independiente para los Accidentes Cerebro Vasculares, y en conjunto con el cigarrillo está presente en el 60% de los pacientes mayores de 65 años con Accidentes Cerebro Vasculares. Para todos los tipos de Accidentes Cerebro Vasculares el riesgo poblacional debido a obesidad oscila entre el 15% a 25%. La inactividad física incrementa el riesgo de enfermedad cardíaca, que aumenta el riesgo de Accidentes Cerebro Vasculares. La actividad física regular ayuda a reducir el riesgo de enfermedad cardíaca o Accidentes Cerebro Vasculares. Se puede lograr beneficios en salud realizando actividad física moderada durante 30 minutos, 4 veces a la semana. La actividad física produce normalmente una elevación y luego una baja de la presión; esta gimnasia arterial mantiene la elasticidad de las paredes arteriales y favorece el mantenimiento de una baja presión, elemento esencial para el buen funcionamiento de cerebro y corazón.

3) Adicción a drogas.

El consumo de cocaína puede causar muchos problemas médicos tales como: ataques isquémicos transitorios (AIT), accidentes cerebro vasculares, colapso cardiovascular (corazón y vasos sanguíneos), latidos irregulares del corazón y ataques cardíacos. El accidente cerebro vascular secundario al uso de cocaína probablemente ocurre debido a que la cocaína provoca el estrechamiento (constricción) de los vasos sanguíneos, mientras aumenta igualmente presión sanguínea (hipertensión). Dicha vasoconstricción puede ser tan importante que reduce o bloquea el flujo sanguíneo de las arterias en el cerebro.

El accidente cerebro vascular secundario a la cocaína es más común en hombres menores de cuarenta años y entre los riesgos está un antecedente reciente de consumo de cocaína. En algunas personas que han sufrido accidente cerebro vascular después de consumir cocaína, se ha encontrado una malformación arteriovenosa subyacente que podría haberlos predispuesto a la enfermedad. En dichos casos, el accidente cerebro vascular se debe al sangrado cerebral contrario a la disminución del flujo sanguíneo.

4) Anticonceptivos orales

Los anticonceptivos orales, independientemente, no constituyen un factor de riesgo significativo. Pero si se los combina con otros factores de riesgo, tales como el hábito de fumar, el riesgo de sufrir un accidente cerebro vascular aumenta.

5) Infarto al Miocardio

En el infarto de miocardio reciente (4 semanas), el mecanismo más probable de ictus es el embólico, especialmente si no existen otras fuentes embólicas y en los infartos transmurales. Estos pacientes deberían recibir tratamiento anticoagulante. De forma profiláctica, deberían recibir anticoagulación crónica los infartos de miocardio con fibrilación auricular, y durante 6 meses los infartos anteriores extensos o los que presentan aneurisma o trombosis ventricular. En el infarto de miocardio antiguo la situación es distinta, y en ausencia de disfunción ventricular izquierda o de fibrilación auricular el mecanismo embólico del ictus es más improbable. En estos pacientes, en caso de encontrar trombosis ventricular (generalmente son aneurismas ventriculares con trombosis mural residual), la relación causa-efecto no debe ser asumida hasta excluir cuidadosamente otros mecanismos.

6) Alcohol.

Normalmente, un consumo excesivo de alcohol conduce a un incremento en la presión sanguínea, pero diferentes estudios demuestran que el consumo moderado tiene una influencia protectora contra el accidente cerebro vascular isquémico, probablemente debido a que el alcohol reduce la capacidad de coagulación de las plaquetas de la sangre.

El consumo de cantidades excesivas de alcohol puede producir un efecto rebote una vez que el alcohol se ha eliminado del cuerpo: aumenta de manera importante la viscosidad de la sangre y los niveles de plaquetas, con lo que aumenta el riesgo de accidente cerebro vascular isquémico.

Se recomienda limitarse a un consumo moderado de alcohol. Según la Asociación Americana del Corazón (AHA), el consumo moderado es un promedio de una o dos bebidas por día para los hombres y de una bebida por día para las mujeres. Una bebida se define como 1,5 onzas líquidas (44

ml) de bebidas espirituosas de una graduación alcohólica de 40° (80 proof) (tal como whisky americano o escocés, vodka, ginebra, etc.), 1 onza líquida (30 ml) de bebidas espirituosas de una graduación alcohólica de 50° (100 proof), 4 onzas líquidas (118 ml) de vino o 12 onzas líquidas (355 ml) de cerveza. El beber más de esta cantidad por día aumenta el riesgo de hipertensión arterial y puede dar lugar a un accidente cerebro vascular.

7) Tabaco.

El humo del tabaco representa el factor causal esencial, dando lugar a la formación y paso a la sangre de numerosos productos, alcanzando el sistema neurovegetativo regulador del tono arterial, con una acción temible sobre el endotelio.

El cigarrillo ha sido relacionado con todas las clases de Accidentes Cerebro Vasculares. Además de afectar el cerebro con la adicción, la nicotina hace aumentar la cantidad de colesterol en sangre, lo cual lesiona las arterias cerebrales al producir ateromas sobre los cuales puede comenzar a formarse un coágulo, que en determinado momento, al avanzar la isquemia, produce obstrucción parcial o total de una zona cerebral y daña el tejido cerebral.

El tabaquismo constituye también un importante factor de riesgo tanto para la isquemia como la hemorragia cerebral. Los fumadores tienen un riesgo tres veces mayor de sufrir un ictus que los no fumadores. El riesgo se incrementa de forma proporcional al número de cigarrillos por día. El riesgo para los fumadores de menos de 20 cigarrillos por día es de 3 comparado con los no fumadores, mientras que en los fumadores de más de 20 cigarrillos por día el riesgo es de 5. Los fumadores pasivos también tienen un mayor riesgo de ictus, puesto que la exposición pasiva al humo del cigarrillo aumenta el riesgo de progresión de la aterosclerosis.

El tabaco aumenta los niveles plasmáticos de fibrinógeno y otros factores de la coagulación, aumenta la agregabilidad plaquetaria y el hematocrito, disminuye los niveles de HDL-colesterol, aumenta la presión arterial y lesiona el endotelio, contribuyendo a la progresión de la aterosclerosis.

8) Embarazo y Puerperio

Durante el embarazo ocurren trastornos tromboembólicos. La eclampsia se da en 2% de los embarazos y esta presente en 24 a 47% de los infartos isquémicos cerebrales y en 14 a 44% de las hemorragias intracraneales.

Otras causas específicas ligadas al embarazo (embolia de líquido amniótico, coriocarcinoma, y miocardiopatía periparto) son mucho menos frecuentes.

Las trombosis venosas de los senos intracraneales son trastornos graves con mortalidad elevada (30%). Tiene alta prevalencia de trombofilia (factor V de Leyden en 15-20%). El tratamiento con heparina, baja la mortalidad y discapacidad en un 50%.

Las isquemias arteriales, raras en mujeres en edad de concebir, aumentan por la presencia de factores de riesgos (Hipertensión arterial Diabetes Mellitus, fumar, Enfermedad Cardíaca) y en los síndromes de hipercoagulabilidad. La tasa de recurrencia es baja en embarazos subsiguientes (1,8%) pero el período post parto es de mayor riesgo. La existencia de embarazo es un criterio de exclusión en los estudios con trombolíticos, pero hay algunos reportes de evoluciones mejores con este tipo de tratamiento.

Las hemorragias subaracnoideas (HSA) que afectan a 1 a 2/100.000 embarazos. Es tres veces más frecuente durante el embarazo y 20 veces más durante el puerperio. La Hemorragia Subaracnoidea por sangrado de aneurisma intracraneal tiene una mortalidad materna de 40 al 80% y es la 3º causa más común de mortalidad por causas no obstétricas: el manejo debe basarse en criterios neurológicos y no obstétricos.

9) Fibrilación Auricular

Es la anomalía cardíaca que con más frecuencia se asocia a embolismo cerebral. La evidencia de Fibrilación Auricular previa o durante el ingreso hace altamente probable una etiología embólica. En algunos casos, sobre

todo en pacientes ancianos, coexiste con otras causas de ictus (lesiones carotídeas, ictus lacunar, etc.), lo que hace difícil el diagnóstico etiológico. De todas formas, el estudio europeo demostró que en los pacientes con ictus y Fibrilación Auricular, la anticoagulación oral es claramente superior a la aspirina, por lo que éste es el tratamiento a seguir salvo contraindicación.

El riesgo de ictus aumenta de forma independiente en los pacientes con Fibrilación Auricular, con cifras de riesgo de 2 a 7 veces más. Además la frecuencia de la Fibrilación Auricular aumenta de forma importante con la edad, y el estudio Framingham muestra que, así como el resto de los factores de riesgo para el ictus van perdiendo importancia con la edad, la Fibrilación Auricular va aumentando su importancia como factor de riesgo.

La anticoagulación oral se ha demostrado muy eficaz en la prevención del ictus en la Fibrilación Auricular. La aspirina es también eficaz pero menos que la anticoagulación oral. Por ello en todo paciente con Fibrilación Auricular es básico plantearse el tratamiento antitrombótico más apropiado de forma individual y según la estratificación de riesgo para ictus. A pesar de la eficacia demostrada con la anticoagulación en estos pacientes, en general existe un pobre seguimiento de estas recomendaciones.

10) Endocarditis Infecciosa

Su potencial embólico es importante, con una prevalencia de ictus isquémico del 15-20%, que ocurre con más frecuencia en los dos primeros días del diagnóstico. Una vez controlada la infección el riesgo embólico es bajo. Este riesgo es mayor en las endocarditis por estafilococo aureus, en las endocarditis sobre prótesis mecánicas y probablemente en pacientes con vegetaciones grandes (mayores de 10 mm). El tratamiento es el de la endocarditis, y no está indicada la anticoagulación per se. En caso de recidiva embólica se debe valorar la opción quirúrgica.

11) Crisis isquémicas transitorias.

Los Ataques Isquémicos Transitorios generalmente se producen cuando un coágulo sanguíneo obstruye transitoriamente una arteria del cerebro o del cuello. Esto impide que una parte del cerebro reciba la sangre que necesita. Los Ataques Isquémicos Transitorios son un claro síntoma de advertencia de un posible accidente cerebro vascular. De las personas que han sufrido uno o más Ataques Isquémicos Transitorios, más de un tercio sufrirá un accidente cerebro vascular. Los síntomas son similares a los de un accidente cerebro vascular grave. Consulte inmediatamente al médico si usted o alguien que usted conoce tiene alguno de los síntomas de un Ataques Isquémicos Transitorios.

Los ataques isquémicos transitorios son señales de advertencia de un Accidente cerebro vascular isquémico como la angina es una señal para un ataque cardíaco.

Hay que Considerar que Cerca de un 5% de los individuos que experimentan episodios isquémicos transitorios desarrollan en un mes un accidente cerebro vascular, sin tratamiento, una tercera parte tendrá accidentes cerebro vasculares en un lapso de cinco años. Debido a la relación entre la aterosclerosis, la coronariopatía y el accidente cerebro vascular. Las Ataques Isquémicos Transitorios también son signos de advertencia para un infarto cardíaco.

12) Colesterolemia

La hipercolesterolemia interviene en la aterosclerosis de los grandes vasos y de las arterias carótidas y se ha observado una relación entre hipercolesterolemia y Accidente Cerebro Vascular isquémico.

Un alto nivel de colesterol total en la sangre, de 240mg % o más, es un factor de riesgo mayor para enfermedades de las arterias, que aumentan el riesgo de Accidentes Cerebro Vasculares. Altos niveles, más de 100 mg % de colesterol LDL o malo, incrementan directamente el riesgo de Accidentes Cerebro Vasculares. Altos niveles, más de 35 mg %, de colesterol HDL

(bueno), baja el riesgo de tener una enfermedad cardiaca o Accidentes Cerebro Vasculares. La gente con bajo colesterol HDL, menos de 35 mg %, tiene mayor riesgo de un Accidentes Cerebro Vasculares o enfermedad coronaria.

13) Estrés

Su modo de acción es complejo e interviene de una parte sobre las arterias perturbando el sistema neurovegetativo sobre el cual la nicotina se comporta como un gran tóxico y por otra parte favorece una masiva repartición de grasas con un pronóstico desfavorable. En más, está a menudo asociado a otros factores aterogénicos, en particular el tabaco y una alimentación desequilibrada.

Factores de riesgo potencialmente modificable

14)Anticuerpos antifosfolípidos.

La hipercoagulabilidad es un factor probablemente implicado en el infarto cerebral, pero es aun una entidad nebulosa de importancia incierta, tal como ha sido planteado en revisiones recientes. Casualmente, en ese mismo año (1983) aparecen las primeras publicaciones acerca de lo que será pronto reconocido como un síndrome de hipercoagulabilidad adquirido de origen autoinmune y el probable causante de muchos de los accidentes cerebro vasculares y los accidentes isquémicos transitorios previamente clasificados como idiopático o de etiología desconocida: el síndrome antifosfolípidos.

De acuerdo con las series de casos y los estudios de casos y controles publicados, la edad promedio de presentación de los fenómenos isquémicos cerebrales asociados con los anticuerpos antifosfolípidos parece ser menor que la de la población típica que padece la enfermedad vascular cerebral.

15) Hiperhomocistinemia.

El accidente cerebro vascular constituye una enorme carga para los recursos de la salud. La mejor detección y modificación de los factores de riesgo pueden reducir el impacto que ocasiona esta enfermedad. Existen factores que no pueden ser modificados tales como edad, sexo, grupo étnico y herencia. Los factores de riesgo modificables son hipertensión, enfermedad cardiovascular, diabetes, dislipidemia, estenosis carotídea, tabaquismo y alcoholismo. Datos del Northern Manhattan Stroke Study aportan nueva información sobre estos factores de riesgo y existe una evidencia creciente que la hiperhomocisteinemia está asociada con un aumento en la tasa de Accidente Cerebro Vascular.

En la última década, surgieron varios estudios que mostraron relación entre los niveles elevados de homocisteína en plasma y el riesgo de desarrollar un Accidente cerebro vascular¹.

The Homocysteine Studies Collaboration analizaron la información de 30 estudios prospectivos y retrospectivos, lo que cubría un total de 1113 ACV. La asociación entre niveles plasmáticos de homocisteína al inicio del estudio, en individuos que no habían tenido episodios cardiovasculares, fue más potente en los estudios retrospectivos que en los prospectivos. Luego de ajustar para varios factores de riesgo cardiovasculares y eliminar sesgos de dilución regresión en los estudios prospectivos, se observó que un 25% por debajo del nivel estándar de homocisteína (aproximadamente 3 micromol/L [0,41 mg/L]) se asociaba con un 19% de menor riesgo de Accidente Cerebro Vascular.

En conclusión, este metanálisis de estudios de observación sugiere que una homocisteína elevada constituye al menos un riesgo discreto e independiente de desarrollar un Accidente Cerebro Vascular en individuos sanos. Estos hallazgos han sido confirmados por recientes informes.²

¹ Boushey CJ, Beresford SAA, Omenn GS, et al. A quantitative assessment of plasma homocysteine as a risk factor for vascular disease. JAMA 1995;274:1049-1057.

² Tanne D, Haim M, Goldbourt U, et al. Prospective study of serum homocysteine and risk of ischemic stroke among patients with preexisting coronary heart disease. Stroke 2003;34:632-636.

16) Placas ulceradas en la aorta.

Disponemos cada vez de más evidencia de que las placas complejas en el arco aórtico (ulceradas, protuyentes más de 4 ó 5 mm o con elementos móviles) suponen un factor de riesgo independiente para ictus embólico, con posible relación causal en algunos pacientes. El ecardiograma transesofágico es un buen método para estudiar la presencia de placas en el arco aórtico, su tamaño y complejidad. Estudios caso-control tanto necrópsicos como con ecardiograma transesofágico, muestran un riesgo de ictus unas 5 veces mayor en los pacientes con placas complicadas en el arco aórtico, independientemente de otros factores de riesgo, como la Fibrilación Auricular y la estenosis carotídea. En algún estudio su presencia era más frecuente en ictus de causa desconocida, lo que apoyaría una relación causal, pero otros estudios no confirman este hallazgo. Más importancia tiene el hecho de que la presencia de placas complejas identifica a un grupo de pacientes con alto riesgo vascular, y tiene valor pronóstico.

Las placas en aorta complejas (grosor igual o mayor a 4 mm y/o elementos móviles) son un predictor independiente importante de ictus, identifican un grupo de pacientes con alto riesgo de eventos vasculares y plantean un problema terapéutico no resuelto, si bien la anticoagulación podría ser útil en algunos pacientes.

17) Fibrinógeno

Las concentraciones de fibrinógeno aumentan tras un Accidente Cerebro Vascular Agudo. Ello también ha sido atribuido a una reacción de fase aguda, subsiguiente a la necrosis de tejido cerebral. No obstante, la viscosidad plasmática está significativamente aumentada en pacientes con accidente isquémico transitorio, lo cual sugiere que las concentraciones de fibrinógeno estaban elevadas antes del Accidente Cerebro Vascular Agudo. En un estudio prospectivo en pacientes supervivientes de un Accidente Cerebro Vascular Agudo, el fibrinógeno estaba significativamente aumentado en aquellos que

sufrieron un segmento Accidente Cerebro Vascular en los dos años siguientes, siendo el efecto independiente de otros factores de riesgo concomitantes.

Factores de riesgo no Modificables

18) La edad

Es el más importante. Se sabe que la incidencia de Accidente Cerebro Vascular se duplica cada década después de los 55 años de edad.

19)Diabetes

Es un factor importante, sobre todo la diabetes insulino dependiente de las personas jóvenes, donde el proceso de lesión arterial es difuso. La diabetes grasa, por el contrario, parece jugar un rol modesto.

20)Raza

Hay mayor frecuencia de enfermedad oclusiva extracraneal en la raza blanca y la preferencia de lesiones ubicadas en la carótida supraclinoidea y en la arteria cerebral media en la raza negra.

21)Factores hereditarios y Sexo

Es un 30% más frecuente en el hombre que en la mujer. Predisposición genética es menos importante, aunque está presente.

24) otros factores de riesgo son:

Prótesis valvulares

En la gran mayoría de los pacientes con ictus y prótesis valvular mitral o aórtica, el mecanismo es embólico, por trombosis intracardiaca. En estos pacientes es recomendable hacer un ecocardiograma transesofágico para descartar trombosis protésica. Si ésta se confirma deben tratarse con heparina intravenosa, y si no es eficaz se valorará el tratamiento fibrinolítico (no exento de riesgos embólicos y hemorrágicos) o quirúrgico. Todos los pacientes con ictus y prótesis valvular deben llevar de forma crónica anticoagulación oral con entre 2,5 y 3,5 y 100 mg de aspirina, especialmente en el caso de prótesis mecánicas.

Prolapso valvular mitral

Se trata de una anomalía, en la que la válvula mitral abomba hacia la aurícula izquierda en sístole, cuya prevalencia en la población general y en los pacientes con ictus, ha sido sobrestimada. Desde el punto de vista pronóstico, especialmente en lo referente a complicaciones valvulares, conviene distinguir dos formas: una con valvas engrosadas y redundantes, con elongación de cuerdas (forma primaria, con degeneración mixomatosa, más frecuente en varones y mayores, y con más riesgo de complicaciones), y otra con valvas de apariencia normal, que sería una variante de la normalidad, con excelente pronóstico. En contra de lo que se ha dicho, es poco frecuente la existencia de prolapso mitral en pacientes jóvenes con ictus, y no parece existir una asociación del prolapso mitral y el ictus en menores de 45 años. En general, raramente el hallazgo de un prolapso mitral debe considerarse como causa del ictus, y mucho menos si se trata de la variante normal antes comentada. En los raros casos con ictus de causa inexplicada, en los que se considere que el prolapso mitral pueda ser la causa, el tratamiento de elección es la aspirina a dosis bajas (160-325 mg). Si estos pacientes presentan recurrencia del ictus o fibrilación auricular, deben ser anticoagulados.

Miocardopatías

Todos los tipos de miocardopatías pueden ser causa de ictus embólico debido a la formación de trombos dentro de las cámaras cardíacas. El riesgo es mayor en presencia de Fibrilación Auricular o de disfunción sistólica ventricular izquierda severa (miocardopatía dilatada), y en ocasiones, aunque no es lo habitual, el ictus puede ser la primera manifestación de la enfermedad. La evidencia de miocardopatía en un paciente con ictus es indicación de anticoagulación, salvo que exista otra causa que justifique el cuadro neurológico.

Foramen ovale permeable

Cualquier comunicación entre el lado derecho e izquierdo del corazón puede dar lugar a un embolismo paradójico, pero por su frecuencia el interés se ha centrado en el Foramen Ovale Permeable (comunicación entre aurícula izquierda y derecha presente en la vida fetal), que persiste en un 10-20% de la población adulta. Varios estudios caso-control han demostrado una fuerte asociación entre ictus de causa desconocida y Foramen Ovale Permeable en menores de 55 años, con prevalencia de hasta el 50%. En pacientes mayores la asociación no está clara. En estos pacientes se ha descrito además un mayor riesgo de recurrencias. Para el diagnóstico del Foramen Ovale Permeable es útil el Ecocardiograma TransToracico con contraste y Valsalva, pero la técnica más útil es el Ecocardiograma TransEsofagico con contraste o el doppler transcraneal con contraste, con maniobras de provocación (Valsalva). El diagnóstico de embolismo paradójico supone que un trombo de las venas sistémicas o del corazón derecho migra hacia la circulación sistémica a través de una comunicación que salva el paso por los capilares pulmonares, pero la identificación de esta fuente embólica no es fácil, como ocurre también a veces en el tromboembolismo pulmonar. Por esto el diagnóstico de embolismo paradójico en pacientes con un ictus y Foramen Ovale Persistente es la mayoría de las veces presuntivo. Si se descubre un tromboembolismo venoso o pulmonar o trombo en la aurícula derecha el diagnóstico es muy probable. También en los casos de presiones derechas altas o ictus tras maniobra de

Valsalva, la certeza diagnóstica será mayor. Pero en la mayoría de los casos no se da ninguna de estas circunstancias. Se ha referido que los Foramen Ovale Persistente de mayor tamaño, con mayor paso de burbujas o asociados a aneurisma del septum interauricular, tienen un mayor riesgo de embolismo paradójico y de recurrencias. Al hacer un diagnóstico habrá que tener en cuenta todos estos aspectos clínicos y anatómicos, y excluir otras causas de ictus.

Respecto al tratamiento no disponemos de datos sobre cual es el de primera elección, y la decisión ha de ser individualizada en función de las características antes referidas y del medio en el que trabajamos. Una opción es el tratamiento médico con aspirina o con anticoagulantes orales, estando actualmente en marcha un estudio randomizado en EEUU que compara estas dos modalidades de tratamiento. Otra opción es el cierre del Foramen Ovale Persistente, quirúrgicamente o con dispositivos percutáneos. Esto último debe considerarse de momento investigacional (hay en marcha un estudio randomizado de tratamiento médico vs cierre percutáneo), y está por determinar el dispositivo ideal para cada tipo de Foramen Ovale Persistente, minimizar sus riesgos, establecer la pauta antitrombótica post-procedimiento y demostrar su beneficio y superioridad frente al tratamiento antitrombótico y la cirugía. Los datos disponibles son prometedores en lo referente a la prevención de recurrencias. Estas son más frecuentes en el primer año y su mecanismo puede ser por shunt residual, problemas con el dispositivo o desconocido. En los próximos años sabremos individualizar mejor el manejo de estos pacientes y ofrecerles la opción terapéutica más acertada.

Aneurisma del septum interauricular

Se trata de un abombamiento del septo interauricular en la zona de la fosa oval (de al menos 10 mm de base y 10 mm de desplazamiento), que generalmente se mueve hacia una y otra aurícula a lo largo del ciclo cardíaco. En ocasiones protuye de forma constante hacia la aurícula derecha y en su interior se puede observar ecocontraste espontáneo, que es un indicador de éxtasis sanguíneo, favorecedor de la formación de trombos, pero es excepcional

encontrar éstos. Su relación con el ictus no está clara. Además con frecuencia se asocia a otras anomalías que también se han relacionado con el ictus cardioembólico (Foramen Ovale Persistente, comunicación interauricular, arritmias auriculares y prolapso valvular mitral). Por todo ello, y salvo casos excepcionales, el hallazgo de aneurisma del septum interauricular aislado no puede considerarse como causa del ictus y no implica un manejo terapéutico específico.

Valvulopatía mitral reumática, trombos en aurícula o en ventrículo izquierdo:

Son factores de alto riesgo embólico, y su presencia en el paciente con ictus indica generalmente una etiología cardioembólica.

Tumores cardíacos

Son una causa poco frecuente de ictus. El mixoma es el tumor cardíaco primario más frecuente, y casi siempre está en la aurícula izquierda, implantado en la zona de la fosa oval del septo interauricular. Se encuentra en el 1% de los adultos jóvenes con ictus y en 1/750 de pacientes no seleccionados con ictus¹⁶. El diagnóstico se hace generalmente por ETT. El ETE es útil para precisar mejor las características de la masa con vistas a cirugía, y ayuda en el diagnóstico diferencial de otros tumores y trombos. El tratamiento es quirúrgico, con buenos resultados.

Otro tumor es el fibroelastoma papilar, que es el más frecuente de los tumores valvulares y puede localizarse en las válvulas, cuerdas tendinosas, músculos papilares y endocardio. Son tumores pequeños, con morfología característica que recuerda a la anémona de mar, y cuyo diagnóstico se hace ahora con más frecuencia gracias a la ecocardiografía. El tratamiento es también quirúrgico, con buenos resultados.

Endocarditis trombótica no bacteriana:

Es una complicación trombótica valvular inespecífica, común a un conjunto de enfermedades (cáncer, coagulación intravascular diseminada, causas no neoplásicas de debilitación y caquexia, etc.), en las que existe un estado protrombótico. Representa la causa de la cuarta parte de los ictus en los enfermos con cáncer, y tiene un alto potencial embólico. El diagnóstico es ecocardiográfico y como tratamiento se recomienda la anticoagulación.

Lupus eritematoso:

La incidencia de ictus isquémico en estos pacientes es del 10 al 20%, y en la mayoría de estos pacientes se detecta una fuente cardioembólica, identificada como vegetaciones (trombóticas o infecciosas), valvulitis o trombos en cavidades izquierdas. En estos casos el tratamiento indicado es la anticoagulación.

Calcificación del anillo mitral

Aunque se ha asociado con riesgo mayor de ictus, ha de considerarse más que una causa per se de ictus cardioembólico, un marcador de enfermedad cardiovascular y aterosclerótica. Su demostración en el paciente con ictus no influye en el manejo.

Estenosis aórtica calcificada

El embolismo cálcico espontáneo es un hallazgo muy raro. Más a menudo se asocia a maniobras intervencionistas (cateterismo cardíaco, valvuloplastia).

Anatomía cerebral

La sangre arterial llega al encéfalo por cuatro arterias principales: dos arterias carótidas internas y dos arterias vertebrales.

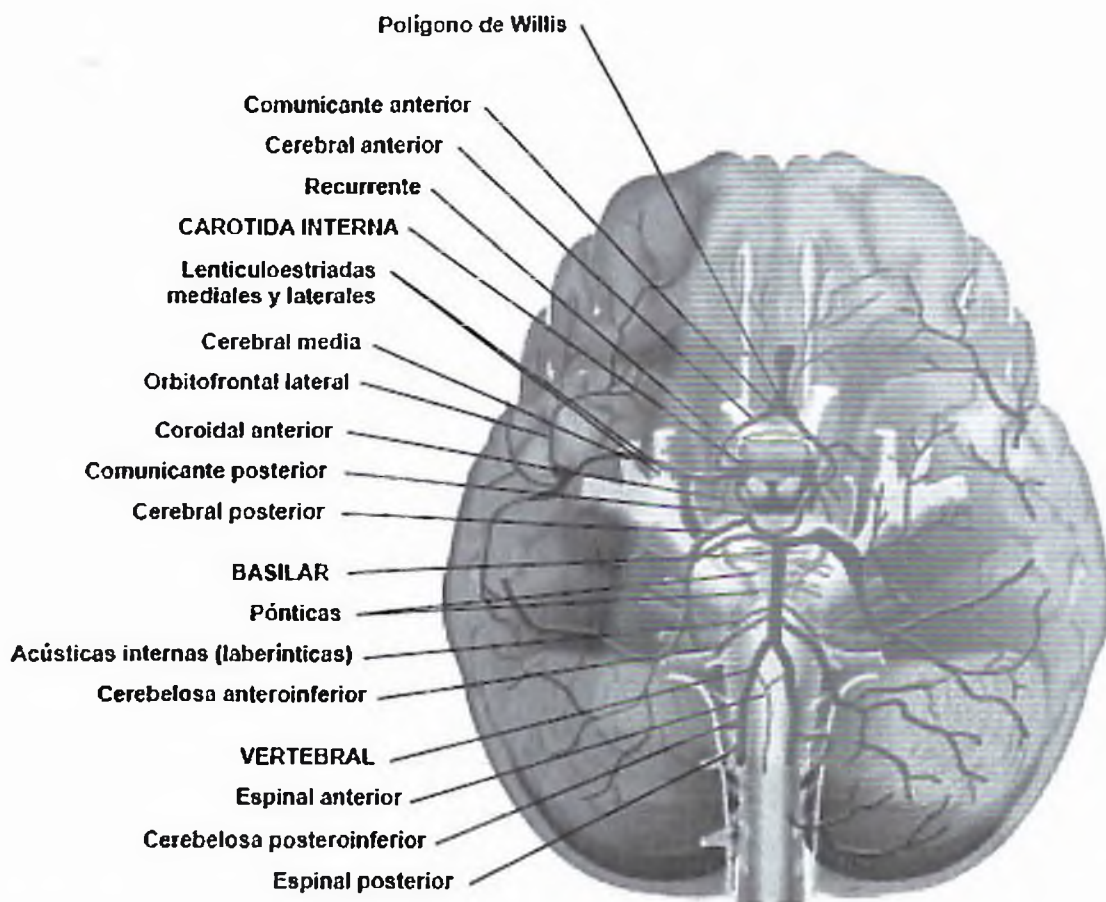


Figura 1. Esquematzación del sistema arterial cerebral. Las arterias carótidas internas se anastomosan entre sí y con el sistema de la arteria vertebrobasilar en el polígono de Willis

Las arterias carótidas internas provienen las arterias carótidas comunes y penetran al cráneo por el conducto carotídeo para dar lugar a en varias ramas terminales:

Arteria cerebral anterior

Irriga la porción orbitaria y medial del lóbulo frontal, y la cara medial del lóbulo parietal, el área perforada anterior, el rostrum y el cuerpo del cuerpo calloso, el septum pellucidum, la parte inferior y rostral del núcleo caudado y del putamen, y el brazo anterior y rodilla de la cápsula interna.

Arteria cerebral media

Irriga la porción lateral de los giros orbitarios, y los lóbulos frontal, parietal, y temporal. La ACM da origen a las arterias medias y laterales que irrigan gran parte del putamen, el área lateral del globus pallidus, y la región adyacente a la cápsula interna.

Arteria comunicante posterior

Esta arteria se une a las ramas posteriores de la arteria basilar. Da irrigación a la rodilla y el tercio anterior del brazo posterior de la cápsula interna, la porción rostral del tálamo, y a las paredes del tercer ventrículo. Las arterias vertebrales penetran al cráneo por los agujeros occipitales y cerca del extremo rostral del bulbo se unen para formar la arteria basilar. Antes de su unión dan origen a las arterias espinales anteriores que forman un tronco único, a las arterias espinales posteriores, y a las arterias cerebelosas posteroinferiores.

A lo largo del trayecto de la arteria basilar emite ramas pontinas, la arteria auditiva interna (irriga el oído interno), la arteria cerebelosa anteroinferior (irriga porción rostral de la superficie inferior del cerebelo), y la arteria cerebelosa superior (irriga superficie superior del cerebelo).

Signos y Síntomas Sugestivos de Enfermedad Cerebro Vascular

- Déficit motor.
- Déficit sensitivo.
- Déficit motor y sensitivo.
- Otras alteraciones motoras (ataxia, incoordinación, temblor).
- Alteraciones del lenguaje.
- Otras disfunciones corticales (amnesia, agnosia, apraxia, confusión, demencia).
- Vértigo, mareos.
- Crisis epilépticas.
- Compromiso de conciencia.
- Cefalea.
- Náuseas y vómitos.
- Signos meníngeos.
- Otros: Babinski, signos de descerebración o decorticación.

Clasificación de la Enfermedad Cerebro Vascular

Se pueden producir Enfermedades Cerebro Vasculares por dos mecanismos, la obstrucción o isquemia que se produce en un 85% de los casos; o la ruptura de un vaso u hemorrágico en un 15% de los casos estos se subdividen de la siguiente manera:

Enfermedad Cerebro Vascular tipo Isquémica

- Crisis Isquémica Transitoria
- AteroTromboticos
- Oclusión de penetrantes (Lacunares)
- Embólicos Arteria- Arteria
- Cardioembolicos
- Hemodinámica
- Indeterminado

Enfermedad Cerebro Vascular tipo Hemorrágica

- Intraparenquimatosas
- Subaracnoidea

Según su localización se clasifican en

- Supratentoriales
- Infratentoriales

Según su evolución se clasifican en

- Enfermedad cerebro vascular menor
- Enfermedad cerebro vascular mayor
- Enfermedad cerebro vascular en evolución

Enfermedad Cerebro Vascular Tipo Isquémica

Un accidente cerebro vascular isquémico ocurre cuando una arteria que suministra sangre al cerebro queda bloqueada, reduciendo repentinamente, o interrumpiendo el flujo de sangre y, con el tiempo, ocasionando un infarto en el cerebro. Aproximadamente un 80 por ciento de todos los accidentes cerebro vasculares son de tipo isquémico. Los coágulos de sangre son la causa más común de bloqueo arterial y de infarto cerebral. El proceso de coagulación es necesario y beneficioso en todo el cuerpo debido a que detiene la hemorragia y permite reparar las áreas dañadas de las arterias o de las venas. Sin embargo, cuando los coágulos de sangre se forman en el lugar incorrecto dentro de una arteria, ocasionan una lesión devastadora al interferir con el flujo normal de sangre. Los problemas de coagulación se hacen más frecuentes a medida que las personas avanzan en edad.

Los coágulos de sangre pueden ocasionar isquemia e infarto de dos formas. Un coágulo que se forma en una parte del cuerpo fuera del cerebro puede trasladarse a través de los vasos sanguíneos y quedar atrapado en una arteria cerebral. Este coágulo libre se denomina émbolo y a menudo se forma en el corazón. Un accidente cerebro vascular ocasionado por un émbolo se denomina accidente cerebro vascular embólico. La segunda clase de accidente cerebro vascular isquémico, llamado accidente cerebro vascular trombótico, es ocasionado por una trombosis. Una trombosis es la formación de un coágulo de sangre en una de las arterias cerebrales que permanece fijo a la pared arterial hasta que aumenta de tamaño, lo suficiente para bloquear el flujo de sangre al cerebro.

Los accidentes cerebro vasculares isquémicos también pueden ser ocasionados por estenosis, o estrechamiento de una arteria debido a la acumulación de placa (una mezcla de sustancias grasas, incluyendo el colesterol y otros lípidos) y de coágulos de sangre a lo largo de la pared arterial. La estenosis puede ocurrir tanto en las arterias grandes como en las pequeñas y, por tanto, se llama enfermedad de vasos grandes o enfermedad de vasos pequeños, respectivamente. Cuando ocurre un accidente cerebro vascular debido a una enfermedad de vasos pequeños, se desarrolla un infarto muy pequeño, llamado a veces infarto lagunar, de la palabra francesa "lacune" que significa "laguna" o "cavidad".

La enfermedad de los vasos sanguíneos más común que ocasiona estenosis es la arteriosclerosis. En la arteriosclerosis, depósitos de placa se acumulan a lo largo de las paredes interiores de las arterias grandes y medianas, ocasionando un aumento en el espesor, endurecimiento y pérdida de elasticidad de las paredes arteriales y una reducción en el flujo sanguíneo.

Anatomía Patológica

Encefalopatía isquémica (Hipóxica).

Microscópicamente, el cerebro está tumefacto, las circunvoluciones están ensanchadas y los surcos estrechados. La superficie del corte muestra una mala demarcación entre la sustancia gris y la blanca. Las alteraciones histopatológicas que se producen en la encefalopatía isquémica pueden agruparse en tres grandes categorías. Las alteraciones iniciales, que se producen entre 12 y 24 horas después de la lesión, consisten en una modificación aguda de las células neuronales (neuronas rojas), caracterizada primero por una microvacuolización, luego por una eosinofilia del citoplasma neuronal, y posteriormente por una picnosis nuclear y cariorrexis. Además se producen unas modificaciones agudas similares algo más tarde en los astrocitos y la oligodendroglía. Las células piramidales del sector de Sommer (CAI) del hipocampo, las células de Purkinje del cerebelo y las neuronas piramidales del neocórtex son las más vulnerables a la lesión irreversible. Las alteraciones subagudas, que se producen entre las 24 horas y las dos semanas, consisten en necrosis del tejido, entrada al macrófago, proliferación vascular y gliosis reactiva.

La reparación, que se observa a partir de las dos semanas, se caracteriza por la eliminación de todo el tejido necrótico, la pérdida de la estructura del Sistema Nervioso Central con una organización normal y la gliosis. En la corteza cerebral, la pérdida neuronal y la gliosis dan lugar a una destrucción desigual del neocórtex, con preservación de algunas capas y afectación de otras en un patrón al que se da el nombre de necrosis (pseudo) laminar.

Los infartos de zona limítrofe o de línea divisoria son áreas cuneiformes de necrosis de coagulación que aparecen en las zonas del cerebro y la médula espinal situadas en los lugares más distantes de la irrigación arterial. En los hemisferios cerebrales, la zona limítrofe entre el territorio de la arteria cerebral anterior y la cerebral media parece ser la de mayor riesgo. Una afectación de esta zona da lugar a una lesión parasagital lineal.

Infarto Cerebral

El aspecto macroscópico de un infarto no hemorrágico se modifica a lo largo del tiempo. Durante las seis primeras horas de lesión irreversible es poco lo que puede apreciarse macroscópicamente. A las 48 horas el tejido adquiere un aspecto pálido, blando y tumefacto, y la unión corticomedular deja de ser claramente identificable. Entre los dos y los diez días el cerebro adquiere una consistencia gelatinosa y friable, y el límite que hasta entonces era poco definido entre el tejido normal y el anormal se delimita con mayor claridad a medida que se resuelve el edema del tejido adyacente que ha sobrevivido. Entre los diez días y las tres semanas el tejido sufre una licuefacción y finalmente es eliminado, dejando una cavidad llena de líquido y revestida por un tejido de color gris oscuro, que se expande gradualmente a medida que se va eliminando el tejido muerto.

Microscópicamente, pasadas las primeras doce horas, predomina la alteración neuronal isquémica (neuronas rojas) y el edema. Se pierden las características de tinción habituales de las estructuras de la sustancia blanca y gris. Las células endoteliales y gliales, principalmente astrocitos, se hinchan, y las fibras mielinizadas empiezan a desintegrarse. Durante las primeras 48 horas aumenta progresivamente la emigración de los neutrófilos, para luego disminuir. Las células fagocíticas que tienen su origen en monocitos circulantes, histiocitos de la adventicia y microglía activada, son evidentes al llegar a las 48 horas y pasan a ser el tipo celular predominante en las dos o tres semanas siguientes. Los macrófagos se llenan de productos de degradación de la mielina y/o sangre, y pueden persistir en la lesión durante meses o años. A medida que evoluciona el proceso de licuefacción y fagocitosis, los astrocitos de los bordes de la lesión aumentan progresivamente de tamaño, se dividen y desarrollan una amplia red de extensiones protoplasmáticas.

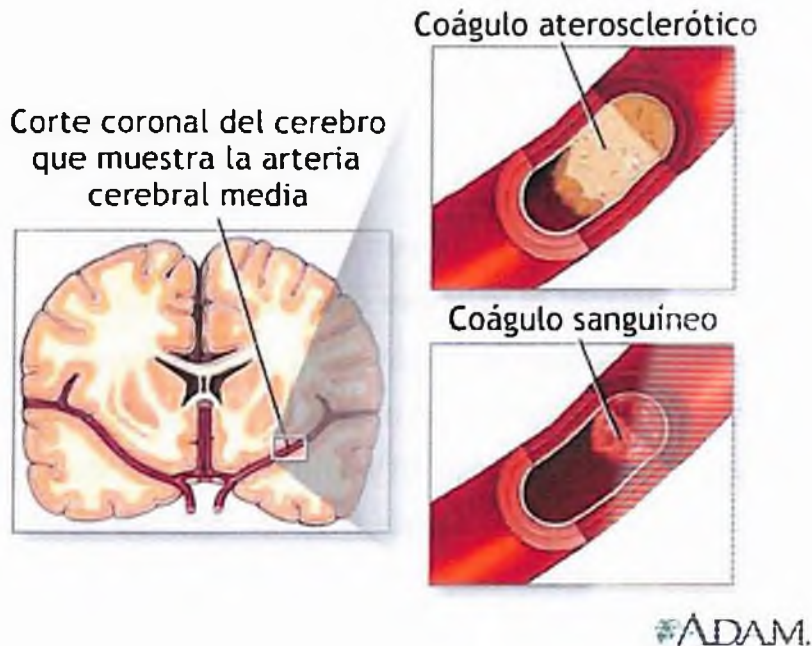
Pueden observarse ya astrocitos reactivos una semana después de la lesión. Pasados varios meses, el notable aumento de tamaño nuclear y

citoplasmático empieza a ceder. En la pared de la cavidad, las extensiones de los astrocitos forman una densa trama de fibras gliales mezcladas con nuevos capilares y algunas fibras de tejido conjuntivo perivascular. En la corteza cerebral la cavidad queda separada de las meninges y el espacio subaracnoideo de forma bien delimitada por una capa de tejido gliótico, que procede de la capa molecular de la corteza. La piamadre y la aracnoides no se ven afectadas y no intervienen en el proceso de cicatrización. A pesar de esta cronología, los signos de lesión isquémica de las células nerviosas y la glía, y la infiltración de células inflamatorias, son más variables que las que se observan en órganos inferiores (por ejemplo el corazón), lo cual hace que la dotación de las lesiones isquémicas del Sistema Nervioso Central según los datos histológicos resulte muy imprecisa.

El cuadro microscópico y su evolución en el infarto hemorrágico son paralelos a los del infarto isquémico, con la característica adicional de la extravasación y reabsorción hemática.

En los pacientes anticoagulados, los infartos hemorrágicos pueden asociarse a hematomas intracerebrales extensos. Los infartos venosos son con frecuencia hemorrágicos y pueden producirse después de una oclusión trombótica del seno sagital superior, en otros senos, o tras la oclusión de venas cerebrales profundas. El carcinoma, las infecciones localizadas u otros trastornos que dan lugar a un estado de hipercoagulabilidad colocan a los pacientes en una situación de riesgo de trombosis venosa e infarto.

Fisiopatología



Como es sabido, la arteriotrombosis es una enfermedad global. Desde que nacemos se están formando depósitos lipídicos en la pared de los vasos, que indudablemente después desarrollan una placa arteriosclerótica compuesta fundamentalmente por lípidos, células del músculo liso, una capa fibrosa que las recubre y colágeno. Durante este período de evolución se van afrontando algunos factores de riesgo, entre los cuales el más importante es el aumento de la edad. Este desarrollo progresivo de la placa arteriosclerótica va acompañado de un silencio clínico inicial hasta la aparición de signos de alarma cuando la placa está establecida. Estos pueden debutar en distintos territorios, como ser en el coronario, para producir una angina de pecho, en una arteriopatía periférica, produciendo claudicación intermitente y en el territorio cerebral, produciendo un accidente isquémico transitorio.

Cuando la placa fibrosa que recubre a la placa de arteriosclerosis se rompe, ya sea por el crecimiento o bien por acción de los macrófagos, estamos ante la posibilidad de la ruptura y fisura de la placa lipídica. Se puede generar una trombosis local y producir émbolos de origen graso o bien de origen rojo

sanguíneo. En este momento, cuando se produce la lesión isquémica del territorio afectado, ya sea a nivel coronario causando infarto de miocardio, a nivel de la arteriopatía periférica causando isquemia de miembros inferiores, o a nivel cerebral causando un Accidente Cerebro Vascular completo establecido, o bien la muerte de origen cardiovascular.

Hay que tener en cuenta tres condiciones fundamentales para la fisiopatología de enfermedad cerebro vascular: la tensión parcial de oxígeno, el flujo sanguíneo cerebral y la glucemia. Las neuronas presentan muy poca reserva de glucosa, así como de fosfato de alta energía, para lo cual necesita un flujo sanguíneo cerebral de casi 60 ml/100g/min. Es evidente que en la isquemia se encuentra caída del flujo, de la glucemia y de la tensión parcial de oxígeno, produciéndose lesiones celulares irreversibles (decimos irreversible porque las células pierden su capacidad de excitación y metabólica) cuando el flujo sanguíneo cerebral cae por debajo de los 12 ml/100g/min.

Se conocen distintos tipos de isquemia a nivel cerebral:

- **Isquemia cerebral focal**

Es producto de una obstrucción arterial-trombótica o embólica, que habitualmente nunca es completa, ya que existe un llenado parcial por vasos colaterales más o menos importante. Esto hace que exista un área denominada penumbra isquémica, en la que si bien el flujo sanguíneo cerebral es menor al normal (22 ml/100g/min.) aún se preserva la capacidad metabólica de las células neuronales. También permite conservar las neuronas, y si se supera la causa de la trombosis, recuperarlas. Ya pasado un tiempo (15-30 minutos) la lesión se hace irreversible y dependiendo de la extensión y localización de la isquemia focal va a dar, o no, sintomatología clínica, como así también puede presentar hallazgos, o no, en los análisis de imágenes complementarios.

• Isquemia cerebral global

Aparece cuando existe paro cardíaco, asistolia, o fibrilación ventricular. Si el tiempo de la isquemia cerebral se prolonga durante 10 segundos, habitualmente no hay recuperación de la conciencia y existe necrosis neuronal selectiva ya que las neuronas a nivel cerebral responden de diferente manera a la isquemia, tienen diferencia en la sensibilidad a la misma.

• Hipoxemia cerebral difusa

Puede deberse a una disminución de la tensión arterial, a falla de la contractilidad cardíaca o a una anemia severa. Habitualmente se acompaña de hipoxemia leve o moderada. Las lesiones no son irreversibles y se establecen mecanismos compensadores poco claros que evitan el daño cerebral isquémico.

Mecanismos íntimos que la lesión isquémica severa provoca sobre la neurona

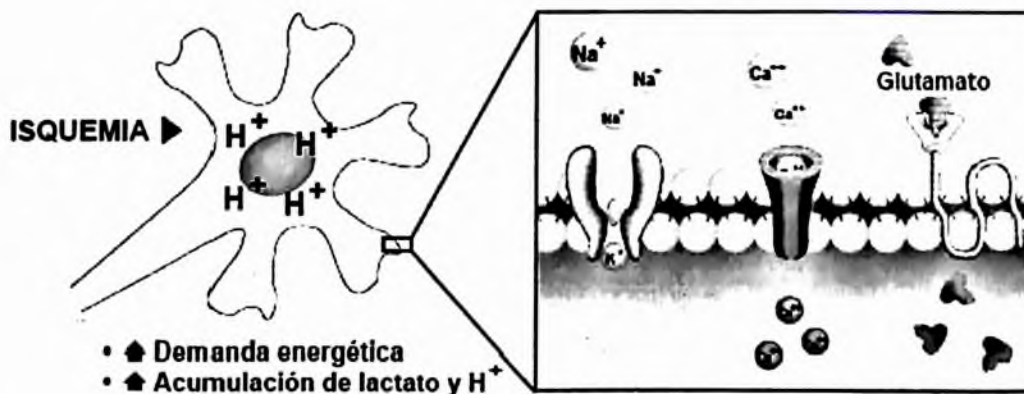


Figura 2.
Ilustración del desequilibrio iónico y ácido-básico neuronal, resultante de la isquemia.

El cerebro recibe 20% del gasto cardíaco. Aproximadamente 800 ml de sangre circulan en el cerebro en cada minuto. Una gota de sangre que fluya a través del encéfalo tarda alrededor de 7 segundos para pasar de la arteria

carótida interna a la vena yugular interna. Este flujo continuo se requiere debido a que el cerebro no almacena oxígeno ni glucosa, y de manera casi exclusiva obtiene su energía del metabolismo aeróbico de la glucosa sanguínea.

La fisiopatología del daño por la oclusión cerebro vascular puede ser separada en dos procesos secuenciales: de una parte los eventos vasculares y hematológicos que causan la reducción inicial y la subsecuente alteración del flujo sanguíneo cerebral local, y de otra, las anomalías celulares inducidas por la hipoxia y anoxia que producen la necrosis y muerte neuronal.

El flujo sanguíneo promedio del encéfalo normal es de 50-60 mL por 100 gm de tejido por minuto, sin embargo, ante determinadas situaciones el flujo de una región específica puede ser mayor. Flujos sanguíneos cerebrales entre 10 a 17 ml/100 gm de tejido minuto alteran la disponibilidad normal de glucosa y de oxígeno a la célula, para mantener su metabolismo oxidativo normal. Pocos minutos después del inicio de la isquemia las demandas energéticas exceden la capacidad de síntesis anaeróbica del ATP, y las reservas energéticas celulares son depletadas.

La disminución del flujo provoca disminución de oxígeno y de glucosa a nivel neuronal con caída del ATP. Por un lado eso produce una falla de la homeostasis con aumento del ácido láctico, aumento de radicales libres y lesión glial. Por otro lado, a nivel neuronal se produce alteración de las membranas con despolarización, aumento del Na⁺ y el Cl⁻ intracelular y aumento del K⁺ extracelular. También se va a producir un aumento del flujo de Ca⁺⁺ hacia el interior de la célula a través de canales voltajes dependientes. Este Ca⁺⁺ provoca daño de la membrana neuronal por peroxidación de los lípidos, produce aumento de las lipasas, del óxido nítrico sintetasa y de las proteasas que llevan a la proteólisis, al aumento de radicales libres y a la lipólisis. A su vez esta alteración y despolarización de las membranas provoca un aumento de la liberación de neurotransmisores como la noradrenalina y la dopamina, ocasionando un circuito de retroalimentación positiva, y llevando a la auto oxidación neuronal.

La clave del Ca^{++} y su ingreso a la célula es lo que actualmente motiva a realizar muchos estudios para en un futuro, no muy lejano, utilizarlo como neuroprotector, ya que su estabilización intra y extra celular impediría actuar a los mecanismos lipolíticos y proteolíticos del daño celular.

La alteración en la homeostasis del calcio juega un papel fundamental en el proceso de muerte neuronal. Los aminoácidos excitadores (glutamato), activan algunos receptores postsinápticos (receptores para N-Metil-DAspartato o NMDA), contribuyendo al aumento del calcio intracelular, que a su vez participa en la activación de nucleasas, y fosfolipasas que lesionan aún más la membrana neuronal. La liberación de estos lípidos de la membrana contribuye con la formación del ácido araquidónico, y a la generación de radicales libres, presentes durante los fenómenos de reperfusión.

La lesión histopatológica de la oclusión cerebro vascular depende del grado y la duración de la alteración del flujo sanguíneo. Existe una vulnerabilidad neuronal diferente al daño isquémico, que no se relaciona muchas veces con la duración o severidad de la isquemia tisular, de manera que sólo algunas poblaciones de neuronas que son afectadas, como las neuronas piramidales de las áreas CA1 y CA4 del hipocampo, las neuronas de Purkinje en el cerebelo, y las neuronas piramidales corticales.

Durante la isquemia se reduce o se pierde la entrega de oxígeno y de glucosa al tejido nervioso. En este punto la circulación colateral puede mantener el flujo sanguíneo en el área circundante, con un compromiso menos severo en dicha zona con respecto a las áreas más distales (penumbra isquémica). Esta isquemia parcial e incompleta es la responsable de la dinámica temporal y espacial del infarto. La lisis espontánea o farmacológica del trombo inicia la reperfusión en el área isquémica.

Crisis Isquémicas Transitorias

La Isquemia Cerebral Transitoria se define como episodios de déficit Neurológico focal, que tienen una duración inferior a 24 horas y que son consecuencia de la isquemia cerebral. El tiempo dado para la definición de la crisis isquémicas transitorias no refleja los mecanismos responsables de la presentación del cuadro.

La crisis isquémica transitoria es el más importante predictor de desarrollo ulterior de un infarto isquémico. Entre 20% a 45% de los pacientes que presentan un evento de crisis isquémicas transitorias y en quienes no se instaure tratamiento presentarán un infarto cerebral isquémico en los siguientes 5 años, siendo el primer mes el más peligroso, con un riesgo de presentación cercano al 20%. De los pacientes que presentan un infarto isquémico cerebral, cerca de la mitad ha tenido una crisis isquémica transitoria en el último año, y la cuarta parte en los meses anteriores a la Enfermedad Cerebro Vascular. La crisis isquémica transitoria también es predictor de enfermedad coronaria, con riesgo de muerte por infarto agudo del miocardio de 5% por año.

El diagnóstico de la crisis isquémica transitoria se hace sobre la base de la historia clínica. La crisis isquémica transitoria se caracteriza por un episodio que tiene una duración muy corta con pérdida o alteración funcional, debida a una interferencia de la irrigación sanguínea, en un área del cerebro o de la retina.

La mayoría de los eventos de crisis isquémica transitoria tienen una duración que va desde los pocos segundos hasta unos 10 a 15 minutos. Se plantea que 50% duran menos de 5 minutos, 25% duran hasta una hora, y el 25% restante desaparecen en el término de 24 horas. Este hecho tiene implicaciones fisiopatológicas, pues las crisis isquémica transitoria que tienen una duración inferior a la hora, suelen ser causadas por embolismo arterio-arterial, mientras que las que tienen una duración superior a la hora tienen un origen cardíaco. La frecuencia de presentación es variable y puede ir desde múltiples episodios al día, hasta una presentación de semanas a meses.

Diagnóstico diferencial de la isquemia cerebral transitoria

1. Migraña.

2 Epilepsia.

3. Lesiones cerebrales estructurales:

- Tumores.
- Hematoma subdural crónico.
- Malformaciones vasculares.

4. Otras causas no vasculares:

- Hipoglucemia.
- Enfermedad de Ménière
- Esclerosis múltiple.
- Histeria.

5. Causas en pacientes con síntomas monoculares transitorios¹

- Arteritis de células gigantes.
- Hipertensión maligna.
- Glaucoma.
- Papiledema.
- Alteraciones orbitarias.

Una vez se haga el diagnóstico clínico de ICT, de acuerdo con los síntomas presentados por el paciente se analiza si el territorio comprometido es el carotídeo o el vertebro basilar. Esta distinción es importante clínicamente para el análisis del paciente, y en la toma de las conductas terapéuticas inmediatas, con el fin de no someter al paciente a riesgos innecesarios.

Isquemia cerebral transitoria en territorio carotídeo

La pérdida visual completa o incompleta en un ojo marca la distribución carotídea de la Isquemia Cerebral Transitoria. Puede haber dificultad en el diagnóstico diferencial frente a una hemianopsia homónima, la cual se resuelve haciendo que el paciente se cubra los ojos alternadamente. La afasia es otro de

¹ Dr. Abraham Arana Chacón, Dr. Carlos Santiago Uribe Uribe, Dr. Alfredo Muñoz Berrío, Dr. Fabio alonso Salinas Durán, Dr. Jorge Ignacio Celis Mejía; guías de practica clínica Basadas en la evidencia enfermedad cerebro vascular asociación colombiana de facultades De medicina- ascofame

los marcadores del territorio carotídeo cuando se presenta la isquemia sobre el hemisferio dominante.

En algunos casos con menor frecuencia se puede ver un tipo de disartria. Estos pacientes presentan paresia o plejia faciobraquial contralateral, con alteraciones sensitivas como parestesias o entumecimiento de la hemicara y el miembro superior contralateral. Las alteraciones visuales se caracterizan por ceguera unilateral (amaurosis fugaz), o por hemianopsia homónima contralateral.

Isquemia cerebral transitoria en territorio vértebra basilar

Los síntomas de la isquemia del territorio posterior pueden incluir síntomas motores o sensitivos bilaterales, ataxia, desequilibrio, no asociado a vértigo. Puede haber disartria, y ceguera bilateral.

Algunas veces los síntomas presentados por el paciente son poco claros, y no son suficiente evidencia para aceptar o desechar el diagnóstico de crisis isquémica transitoria. No se aceptan como evidencia de crisis isquémica transitoria los siguientes síntomas: pérdida de la conciencia, mareo, debilidad generalizada, confusión mental, pérdida visual asociada a inconsciencia, vértigo, diplopía, tinnitus, alteraciones sensitivas faciobraquiales, escotomas centelleantes, amnesia, ataques de caída, y disartria aislada.

Es importante tener en cuenta que el examen neurológico en los periodos libres de síntomas generalmente es normal.

La mayoría de los pacientes con crisis isquémica transitoria tienen lesiones ateroscleróticas en la vasculatura carotídea o vertebro basilar, y los mecanismos de presentación de la isquemia son el resultado de la embolización arterio-arterial de fragmentos de ateroma o émbolos de plaquetas y fibrina, o alteraciones que produzcan hipoperfusión focal, como se ha postulado que ocurre en los pacientes con espón dilosis cervical, que produce un pinzamiento de las arterias vertebrales.

Causas de trombosis cerebral y otras causas no embólicas

- ▶ 1. Aterosclerosis
- ▶ 2. Disección arterial:
 - Espontánea.
 - Traumática.
- ▶ 3. Vasoespasmo en la hemorragia subaracnoidea.
- ▶ 4. Estados Procoagulantes:
 - Síndrome antifosfolípido.
 - Coagulación Intravascular Diseminada (C.I.D)
 - Trombosis intravascular asociada al cáncer.
 - Deficiencia de proteínas C y S.
- ▶ 5. Trombosis de origen indeterminado.
 - Asociada a tratamiento con estrógenos.
 - Embarazo o puerperio.
 - Síndrome de Moya Moya.
 - Trombosis mural carotídea idiopática
- ▶ 6. Uso de cocaína
- ▶ 7. Asociada a la migraña
- ▶ 8. Hipotensión Sistémica:
 - Síncope.
 - Choque hipovolemico.
 - Hipersensibilidad del seno carotídeo.
 - Por fármacos antihipertensivos.
- ▶ 9. Arteritis:
 - Primaria: periarteritis nodosa, Angitis granulomatosa, Granulomatosis de Wegener, Angitis granulomatosa primaria cerebral, Arteritis temporal, Angitis post-zoster, Arteritis cerebral asociada al VIH.
 - Secundaria: tuberculosis, meningitis bacteriana aguda, sífilis, micótica.
- ▶ 10. Lipofialinosis.
- ▶ 11. Alteraciones hematológicas:
 - Purpura trombocitopenica trombótica, policitemia, trombocitopenia, macroglobulinemia, crioglobulinemia, hemoglobinopatías.
- ▶ 12. Miscelánea:
 - Displasia fibromuscular, linfoma intravascular, angiopatía por radiación, homocistinuria, trombos intraaneurismáticos.
- ▶ 13. Trombosis de los senos venosos cerebrales.

¹ Dr. Abraham Arana Chacón, Dr. Carlos Santiago Uribe Uribe, Dr. Alfredo Muñoz Berrío, Dr. Fabio alonso Salinas Durán, Dr. Jorge Ignacio Celis Mejía; guías de práctica clínica Basadas en la evidencia enfermedad cerebro vascular asociación colombiana de facultades De medicina- ascofame

Enfermedad Cerebro vascular aterotróptica

La trombosis se presenta cuando se forma un trombo en el interior de un vaso previamente lesionado y ocluye completamente su luz, impidiendo el flujo sanguíneo y produciendo isquemia y necrosis en el tejido cerebral. La función de la zona del cerebro lesionada por la falta de irrigación es la responsable de las manifestaciones clínicas. Se presenta generalmente en pacientes mayores de 50 años, hay antecedentes de crisis isquémica transitoria previa, y la instalación del déficit motor o sensitivo se hace de manera fluctuante en un término de horas a días.

Es un proceso propio de la arteria comprometida y se desarrolla durante años, por lo que suele producirse en mayores de 60-65 años. Se produce por la formación de ateromas (depósitos grasos) en el revestimiento de las paredes de los vasos. La agregación paulatina de elementos plaquetarios sobre esta placa ateromatosa, determinará la posterior formación de un trombo.

El desprendimiento de segmentos de la placa produce pequeños émbolos que van a obstruir arterias cerebrales, los que, por su tamaño, pueden ser rápidamente redirigidos y producir sólo síntomas transitorios; sin embargo cuando el embolo es grande se hace difícil recanalizarlo, produciendo generalmente un déficit permanente, es decir, una Enfermedad Cerebro Vascular propiamente tal.

Otro mecanismo es la obstrucción arterial que se produce por el crecimiento paulatino del trombo (trombosis in situ), con el consiguiente déficit neurológico que esto trae.

Los sitios más frecuentes para la formación de ateromas son las zonas en las cuales se produce una alteración del flujo por la existencia de una bifurcación o de curvaturas arteriales. Anatómicamente estas zonas corresponden a la bifurcación de la carótida común en carótida interna y externa, la bifurcación de

la arteria basilar en arteria cerebral posterior derecha e izquierda, y los sifones carotideos.

Se confirma con Eco doppler y angiografía.

Oclusión de Arterias Penetrantes (Lacunares)

Aunque el término "laguna" se refiere a la forma, tamaño (menor de 15 mm) e imagen patológica quística de este tipo de Enfermedad Cerebro Vascular; lo que las caracteriza es la topografía de los vasos lesionados, los síndromes específicos que producen, su estrecha relación con la hipertensión arterial, y su pronóstico favorable en la mayoría de los casos.

Los infartos lacunares corresponden a un síndrome. La patogenia es, en la gran mayoría de los casos, la oclusión de una arteria penetrante por una placa de ateroma en el lumen de la arteria madre o lipohialinosis en el mismo lumen del vaso penetrante. Al ser vasos pequeños y tener una circulación terminal, es decir, su territorio a irrigar no tiene colaterales, se produce un infarto pequeño, de hasta 15 mm. de diámetro. Clínicamente podemos definir infarto lacunar a los siguientes 5 síndromes: Hemiparesia motora pura (la más frecuente), hemihipoestesia pura, hemiparesia y hemihipoestesia, ataxia-hemiparesia, disartria y mano-torpe. La ubicación del infarto frecuentemente estará en el brazo posterior de la cápsula interna o en la base del puente. En la etiopatogenia del infarto lacunar juega un papel fundamental la hipertensión arterial y la diabetes mellitas.

El mecanismo fisiopatológico de producción se basa, generalmente, en oclusiones de las pequeñas arterias lesionadas por la hipertensión, la cual produce una lesión mural arterial.

Los accidentes vasculares lacunares se distribuyen en los territorios de las arterias perforantes, las cuales provienen de arterias principales en la zona de los ganglios basales, y de arterias paramedianas del tronco encefálico. Estos pequeños infartos se localizan en la profundidad del hemisferio cerebral o en el

tronco cerebral, principalmente en cápsula interna, tálamo, núcleo caudado, protuberancia y parte del bulbo. Dicha localización explica las peculiaridades de su manifestación clínica. Por lo general, los cuadros de infartos lacunares se inician de forma súbita, caracterizándose por la manifestación de cinco síndromes lacunares clásicos (motor puro, sensitivo puro, sensitivo motor, hemiparesia atáxica, disartria y mano torpe) que incluyen cualquier lesión de pequeño tamaño que asocie una clínica específica. La clínica de los síndromes lacunares no asocia más síntomas que los implícitos a su denominación por lo que no existirá compromiso de conciencia, trastornos corticales, apraxia o afasias.

Enfermedad Cerebro Vascular Embólicos Arteria-Arteria

Causas de Embolismo Cerebral

1. Cardiogénico:

- Fibrilación auricular.
- Síndrome del nodo enfermo.
- Enfermedad valvular reumática.
- Infarto agudo del miocardio.
- Endocarditis bacteriana.
- Prolapso de la válvula mitral.
- Aneurismas ventriculares con trombos murales.
- Válvulas cardíacas protésicas.
- Endocarditis de Libman-Sacks.
- Cardiomiopatías.
- Alteraciones septales.
- Malformación arteriovenosa pulmonar.
- Mixoma auricular.
- Enfermedad de Chagas.

2. Embolismo arteriogénico:

- Trombosis de ateroma aórtico, subclavio.
- Complicación de cirugía torácica o de cuello.
- Trombosis carotídea mural idiopática.

3. Miscelánea:

- Complicaciones de procedimientos de angiografía.
- Micosis cardiopulmonar.
- Trombosis venosa pulmonar.
- Transfusión sanguínea incompatible.

4. Embolismo de causa no determinada.

Enfermedad Cerebro Vascular Cardioembólica

La causa más común de embolismo cerebral es cardiogénica, y el material embólico consiste en un fragmento de trombo que migra hacia la circulación cerebral. Los émbolos originados en el corazón causan uno de cada seis infartos cerebrales. El material que compone los émbolos originados en el corazón incluye redes de fibrina dependientes del trombo, partículas de fibrina asociadas a las plaquetas, fragmentos valvulares no infectados, partículas valvulares calcificadas, material fibromixomatoso, fragmentos de células tumorales cardíacas.

Adicionalmente, el tamaño del émbolo cardíaco varía, y esto influye en la presentación clínica de acuerdo al calibre del vaso ocluido. Émbolos de origen valvular tienden a ser pequeños, y en estos pacientes se pueden presentar síntomas como la ceguera monocular. Émbolos de mayor tamaño pueden tener su origen en las cavidades auriculares o ventriculares y dar origen a infartos por compromiso de las grandes arterias corticales, o infartos subcorticales extensos. Las fuentes arteriales de embolismo son heterogéneas.

Los materiales potencialmente embólicos incluyen redes de fibrina dependientes del trombo, partículas de fibrina asociadas a las plaquetas, cristales de colesterol, detritus de las placas ateromatosas, partículas calcificadas procedentes de diferentes regiones arteriales, y materiales extraños como aire o grasa.

El embolismo cerebral se instaura de una manera rápida, sin pródromos, produciendo un déficit focal que depende del vaso ocluido. La gran mayoría de émbolos cerebrales tienen asiento sobre la circulación carotídea, principalmente

¹ Dr. Abraham Arana Chacón, Dr. Carlos Santiago Uribe Uribe, Dr. Alfredo Muñoz Berrío, Dr. Fabio alonso Salinas Durán, Dr. Jorge Ignacio Celis Mejía; guías de practica clínica Basadas en la evidencia enfermedad cerebro vascular asociación colombiana de facultades De medicina- ascofame

en ramas de la arteria cerebral media, y muy ocasionalmente en el territorio vertebro-basilar.

Cerca de 15% de los pacientes con embolismo cerebral tienen compromiso de la microvasculatura que causa infartos muy pequeños (Lacunares).

Enfermedad Cerebro Vascular Hemodinámica

Se pueden desarrollar en pacientes con enfermedad vaso oclusiva cuando hay alteraciones temporales en la dinámica circulatoria (Denny-Brown, 1960). Esto ocurre primariamente en pacientes ancianos con hipertensión o arritmias cardiacas que tienen una lesión vascular fija en una arteria intra o extracraneal (Ruff 1981). La lesión puede a estenosis severa u oclusión de larga evolución. En mucho de estos pacientes el Accidente Cerebro Vascular ocurre mientras están dormidos, probablemente debido a la reducción de la presión sanguínea nocturna. En algunas personas hipertensas, una reducción en la presión sanguínea a niveles normotensivos, puede resultar en una isquemia cerebral focal severa en el cerebro ya perfundido por una arteria estenosada o circulación colateral. Las regiones del cerebro mas severamente afectados por el infarto hemodinámico son las zonas fronterizas o áreas limitrofes, las cuales están localizadas en las zonas de unión de las circulaciones de las arterias cerebrales anterior, media y posterior.

Arteritis

Pueden afectar las arterias grandes en la base del cerebro, las ramas de la convexidad, las arteriolas intracerebrales más pequeñas o una combinación de las tres.

Las alteraciones en Tomografía Computarizada y Resonancia Magnética causada por la arteritis cerebral primaria no son específicas y bastante variadas, pero pueden sugerir la enfermedad. En Tomografía Computarizada, la anomalía mas frecuente es el agrandamiento de los surcos corticales. Este cambio revela afectación arterítica de las arteriolas de la cortical, resultando en microinfarto en

esta región (Johnson ,1968). Las arterias pequeñas que riegan la región de los ganglios basales-capsula interna pueden también afectarse causando infarto lacunares o hemorragia.

La captación de contraste no se ve normalmente con la afectación de la sustancia blanca, puede haber también regiones de baja densidad del córtex y sustancia blanca representando más típicos infartos y reflejando afectación arterítica de las ramas de mediano y gran tamaño.

Enfermedad de Binswanger (Encefalopatía Arteriosclerótica Subcortical.)

La demencia progresiva es el síntoma principal de esta variedad peculiar de esta enfermedad vascular hipertensiva, hay normalmente una historia, hallazgos físicos y evidencia en Tomografía Computarizada y Resonancia Magnética de infartos lacunares previos.

Enfermedad de Moyamoya

Es una entidad de etiología desconocida, que deriva en una oclusión del segmento Terminal de la porción supraclinoidea de la arteria carótida interna y de las porciones proximales de las arterias cerebrales anterior y media. Las arterias cerebrales posteriores proximales pueden también estar afectadas. La enfermedad normalmente se desarrolla en la infancia y es mayor la prevalencia en japoneses (Kudo ,1968), pero ha sido también evidenciado en otros grupos. En los niños, las manifestaciones iniciales suelen estar relacionadas con isquemia cerebral e incluyen trastornos motores y sensoriales, movimientos involuntarios, convulsiones, dolores de cabeza y deterioro mental. En adultos la enfermedad normalmente se presenta como una hemorragia subaracnoidea o intracerebral.

Enfermedad Cerebro Vascular tipo Hemorrágica

En un cerebro saludable, que funciona, las neuronas no entran en contacto directo con la sangre. El oxígeno vital y los nutrientes que las neuronas

necesitan de la sangre llegan a las neuronas a través de paredes delgadas de los capilares cerebrales. Las glías (celdas del sistema nervioso que soportan y protegen a las neuronas) forman una barrera sanguínea-cerebral o hemoencefálica -- una trama compleja que rodea a los vasos sanguíneos y capilares y controla qué elementos de la sangre pueden pasar a través a las neuronas.

Cuando se rompe una arteria en el cerebro, la sangre pasa al tejido circundante y perturba no sólo el suministro de sangre sino el equilibrio químico delicado que las neuronas requieren para funcionar. A este tipo de accidente cerebro vascular se le llama accidente cerebro vascular hemorrágico. Estos accidentes hemorrágicos representan aproximadamente un 20 por ciento de todos los ataques cerebro vasculares. La hemorragia ocurre de varias formas. Una causa común es una aneurisma sangrante, un lugar débil o delgado en una pared arterial. Con el tiempo, estos lugares débiles se dilatan o se hinchan en forma de globo bajo una presión arterial elevada. Las paredes delgadas de estas aneurismas en forma de globo pueden romperse y derramar sangre en el espacio que rodea a las células cerebrales.

La hemorragia también ocurre cuando las paredes arteriales se rompen. Las paredes arteriales incrustadas con placa pierden con el tiempo su elasticidad y se tornan quebradizas y delgadas, propensas a romperse. La hipertensión o la alta presión sanguínea aumenta el riesgo de que una pared arterial quebradiza ceda y libere sangre dentro del tejido cerebral circundante.

Una persona con malformación arteriovenosa también tiene un riesgo mayor de sufrir un accidente hemorrágico. Las malformaciones arteriovenosas son un conglomerado de vasos sanguíneos y capilares defectuosos dentro del cerebro que tienen paredes delgadas y pueden, por tanto, romperse.

La sangre procedente de las arterias cerebrales rotas puede pasar a la sustancia del cerebro o a los distintos espacios que rodean al cerebro. Una hemorragia intracerebral ocurre cuando un vaso sanguíneo dentro del cerebro derrama sangre en el propio cerebro. Hemorragia subaracnoide es la

hemorragia bajo las meninges o membranas exteriores del cerebro al espacio delgado lleno de fluido que rodea al cerebro.

El espacio subaracnoide separa a la membrana aracnoidea de la membrana pia madre subyacente. Contiene un líquido claro (fluido cerebroespinal), así como los vasos sanguíneos pequeños que suministran sangre a la superficie exterior del cerebro. En una hemorragia subaracnoide, una de las pequeñas arterias dentro del espacio subaracnoide se rompe, inundando de sangre el área y contaminando el fluido cerebroespinal. Puesto que el fluido cerebroespinal fluye a través del cráneo, dentro de los espacios del cerebro, la hemorragia subaracnoide puede conducir a un extenso daño en todo el cerebro. De hecho, la hemorragia subaracnoide es el más mortal de todos los accidentes cerebro vasculares.

La Enfermedad Cerebro Vascular hemorrágica constituye alrededor del 10% de todos los casos de Enfermedad Cerebro Vascular. Se presenta generalmente en personas mayores de 50 años, hipertensas, en las cuales suele iniciarse de manera abrupta hasta en un tercio de los pacientes, o de forma gradual en minutos a horas (en dos tercios de los pacientes), con pérdida de la conciencia (50%), letargia (25%), estupor (25%), cefalea (50%), náuseas, vómito (50%), y déficit neurológico de acuerdo a la presentación de la hemorragia en el Sistema Nervioso Central.

La hemorragia intracerebral es el resultado de la ruptura de cualquier vaso sanguíneo dentro de la cavidad craneana. Las lesiones hemorrágicas cerebrales son petequiales, en forma de cuñas, masivas en ganglios basales, o lobares.

El factor etiológico más importante es la hipertensión arterial (70-90%), la cual predispone a la ruptura de vasos penetrantes de pequeño calibre (80-300 micras), que se derivan de manera directa de grandes arterias (cerebral media, cerebral anterior, basilar), y que por las características especiales de su pared arterial son susceptibles al daño por la hipertensión.

Estos factores anatómicos condicionan que la ubicación de las hemorragias intracerebrales asociadas a hipertensión sean más frecuentes en los ganglios basales (35-45%), sustancia blanca subcortical (25%), tálamo (20%), cerebelo (15%), y puente (5%). En 10% a 30% de los pacientes no se encuentra asociada la hipertensión. Las hemorragias de origen no hipertensivo ocurren en cualquier área del cerebro, pero frecuentemente están localizadas en la sustancia blanca subcortical lobar, y se asocian a aneurismas, malformaciones arteriovenosas, tumores, angiopatía amiloide, alteraciones de la coagulación, drogas simpáticomiméticas, y arteritis entre otros.

Enfermedad Cerebro Vascular Hemorrágica Intraparenquimatosa

Se define como hemorragia intracerebral no traumática la aparición de un coágulo en el parénquima cerebral en ausencia de cirugía o de un trauma. La hemorragia intracerebral se puede clasificar como primaria o secundaria dependiendo de las causas que la hayan ocasionado. Las hemorragias primarias suponen el 70-80% de los casos y se deben a la ruptura de algún pequeño vaso lesionado por la hipertensión o por una angiopatía amiloidea. La hemorragia intracraneal secundaria va asociada a una serie de condiciones congénitas o adquiridas tales como anomalías vasculares, coagulopatías, tumores o tratamientos con fármacos. Los sitios más frecuentes en donde se producen hemorragias intracerebrales son los ganglios basales, el tálamo, la materia blanca subcortical de los lóbulos cerebrales, el cerebelo y el tronco encefálico.

La presentación clásica de la hemorragia intracerebral es el comienzo súbito de un déficit neurológico que progresa en unas horas, acompañado de náuseas, vómitos, estado de la consciencia alterado y presión arterial elevada.

Las hemorragias supratentoriales suelen ir acompañadas de vómitos, náuseas y alteraciones del estado de consciencia, pero son poco frecuentes en el ictus isquémico.

La presión arterial se encuentra elevada en el 90% de los casos, y se observan convulsiones en el 10% de los pacientes.

Macroscópicamente las hemorragias agudas se caracterizan por una extravasación de sangre con compresión del parénquima adyacente. Las hemorragias antiguas presentan una zona de destrucción cavitaria del encéfalo, con un borde que tiene una coloración marrón. Al examen microscópico, la lesión inicial se identifica por un núcleo central de sangre coagulada, rodeado por un margen de tejido cerebral que presenta alteraciones neuronales y gliales anóxicas así como edema. Posteriormente el edema se resuelve, aparecen macrófagos cargados de pigmento y de lípidos y se observa una proliferación de astrocitos reactivos en la periferia, con la misma secuencia temporal que la observada tras un infarto cerebral.

Las alteraciones histológicas subyacentes en los vasos de la enfermedad vascular cerebral hipertensiva afectan fundamentalmente a las arterias penetrantes de la corteza, los ganglios basales y el tronco encefálico que tienen un calibre de 75 a 400 μm . Son similares a las observadas en otros órganos.

Las hemorragias lobulares no presentan una correlación tan clara con la hipertensión. Pueden aparecer en el contexto de una diátesis hemorrágica, neoplasias o una angiopatía amiloidea. En esta última se deposita amiloide dentro de las paredes de las arterias pequeñas de la corteza cerebral y en las leptomeninges, con una cierta predilección por el lóbulo occipital. Habitualmente los vasos de la sustancia blanca y los núcleos profundos no están afectados. El depósito de amiloide es bioquímicamente idéntico al que se observa en la enfermedad de Alzheimer.

Se considera hemorragia intraparenquimatosa espontánea (HIP) a la colección hemática intracerebral en ausencia de antecedente traumático. A su vez, esta puede ser de dos tipos: primaria cuando existe la ruptura espontánea de vasos pequeños, y secundaria cuando existe una patología o lesión

preexistente que la produce, como es el caso de la ruptura de malformaciones vasculares, aneurismas, del sangrado de una neoplasia, o de una condición predisponente como es el caso de una coagulopatía o por efecto farmacológico.

La hemorragia intracerebral primaria constituye alrededor del 15% de todos los ictus y presenta una incidencia aproximada de 15 x 100.000 habitantes. Presenta un particular predominio en afroamericanos y asiáticos. Saposnik y Del Brutto, luego de una revisión sistemática estiman que en Sudamérica ocurre con una incidencia 2 ó 3 veces mayor que en los países desarrollados, ocasionada probablemente a un mal control de la presión arterial, utilización libre y no controlada de fármacos, además de factores dietéticos, sin lograr determinar un factor étnico per se debido al mestizaje y a la multiplicidad de razas en esta parte del continente americano.

La hipertensión arterial sistémica crónica ha sido involucrada como la causa principal de la Hemorragia intraparenquimatosa espontánea en la gran mayoría de los casos. Se ha determinado que su efecto es la degeneración de los vasos perforantes provocando lipohialinosis y necrosis focal.

Desde la descripción de Charcot y Bouchard, se piensa en la formación y ruptura de microaneurismas en las arterias perforantes como causas de la Hemorragia intraparenquimatosa en pacientes con Hipertensión arterial sistémica, sin embargo, la existencia en estado vivo de estas microdilataciones ha sido puesta en duda, atribuyéndose a defectos de la preparación del espécimen para el estudio patológico. La angiopatía amiloidea, que se observa en los pacientes ancianos, es la causa de la Hemorragia intraparenquimatosa primaria en un 30% de los casos, la que generalmente es lobar.

Dentro de los factores de riesgo, la Hipertensión Arterial Sistémica es el más importante, la frecuencia de Hemorragia Intraparenquimatosa es de 3.9 a hasta 13.3 veces mayor en pacientes hipertensos sobre los no hipertensos. La ingesta crónica de alcohol ha sido también involucrada como un factor de riesgo, ya que se asocia también a trastornos de coagulación. El consumo de tabaco y

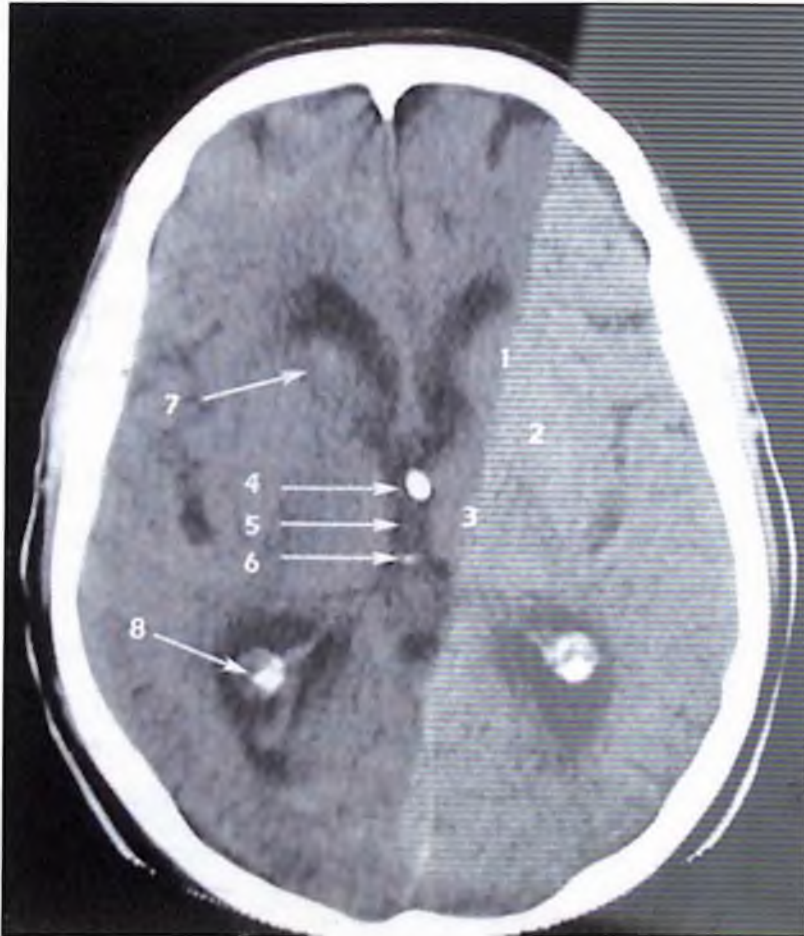la administración crónica de aspirina han mostrado poca y ligera influencia en el desarrollo de la Hemorragia intraparenquimatosa, respectivamente.

Una vez que ocurre el sangrado, el hematoma suele alcanzar su volumen máximo en un lapso de 15 a 20 minutos, a menos de que presente inmediatamente un resangrado, el que es poco frecuente, no obstante se ha determinado mediante Tomografía Computarizada una reexpansión importante del hematoma durante las tres primeras horas del evento en un poco más del 20% de los casos. El hematoma se expande siguiendo un curso hacia zonas de menor resistencia, y se ve limitado básicamente por la resistencia elástica del tejido cerebral y de la presión de perfusión. La hemorragia masiva provoca destrucción importante de la sustancia blanca, invasión al sistema ventricular y un incremento importante de la presión intracraneal. En más del 80% de los casos el Hemorragia Intraparenquimatosa se localiza en hemisferios cerebrales, el 64% se origina de los ganglios de la base, y 25% en el tálamo. En cerca de un 50% de los casos los hematomas se extienden hacia las cavidades ventriculares. En el espacio infratentorial, se localizan en el cerebelo en un 12%, y en el tallo cerebral básicamente se encuentran el puente constituyendo entre un 10 a 12% de los casos.

Posterior al sangrado se puede observar edema perilesional que inicia durante las primeras 24 horas después del ictus y alcanza su período máximo entre 3 a 5 días. Esto ha sido atribuido por muchos autores y desde hace muchas décadas a la zona de penumbra isquémica, constituyendo un daño secundario por hipoperfusión que inicialmente se desencadena por cambios en la presión hidrostática ocasionados por el hematoma. Actualmente se conoce que la disrupción de la barrera hematoencefálica, ocasionada por sustancias inflamatorias provocadas por la lisis del coágulo, son también responsables de este hecho, que finalmente llevarán al daño neuronal y a la muerte celular.

Hemorragia del putamen

El síndrome más frecuente es uno que se debe a hemorragia putaminal, por lo general con extensión hacia la capsula interna adyacente. Los síntomas y signos neurológicos varían en cierto grado según el sitio preciso y el tamaño de la extravasación, pero la hemiplejía por interrupción de capsula interna adyacente es una característica constante de los coágulos medianos y grande.



Representan el 35% de todas las hemorragias intraparenquimatosas y se manifiestan de la siguiente manera:

- Hemiplejía
- Defecto hemisensitivo
- Hemianopsia homónima
- Desviación de la mirada hacia lado lesión
- Afasia global transitoria (en lesiones izquierdas)

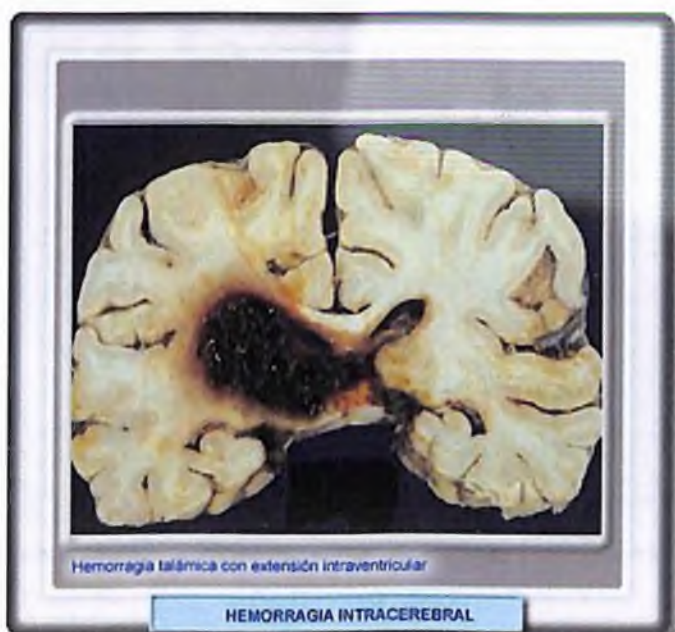
Hemiparesia de inicio lento que puede evolucionar hasta pérdida de la sensibilidad, hemianopsia y afasia. A menudo acompañada de mirada desviada, puede progresar hasta el coma y la muerte.

Hemorragia tálamo

Este representa el 20% de todas las hemorragias intraparenquimatosas y se manifiestan de la siguiente manera:

- Defecto hemisensitivo.
- hemiparesia.
- Parálisis mirada hacia arriba.
- Afasia fluente (en lesiones izquierdas).
- Compromiso de conciencia.

La pérdida hemisensorial inicial evoluciona a hemiparesis, al aumentar de tamaño puede haber parálisis, nistagmo, pérdida de la convergencia, ptosis, miosis, anisocoria o pupilas no reactivas. Si el hematoma es muy grande puede presentarse coma desde el principio, la compresión del Líquido Cefalorraquídeo puede producir un hidroencefalo.

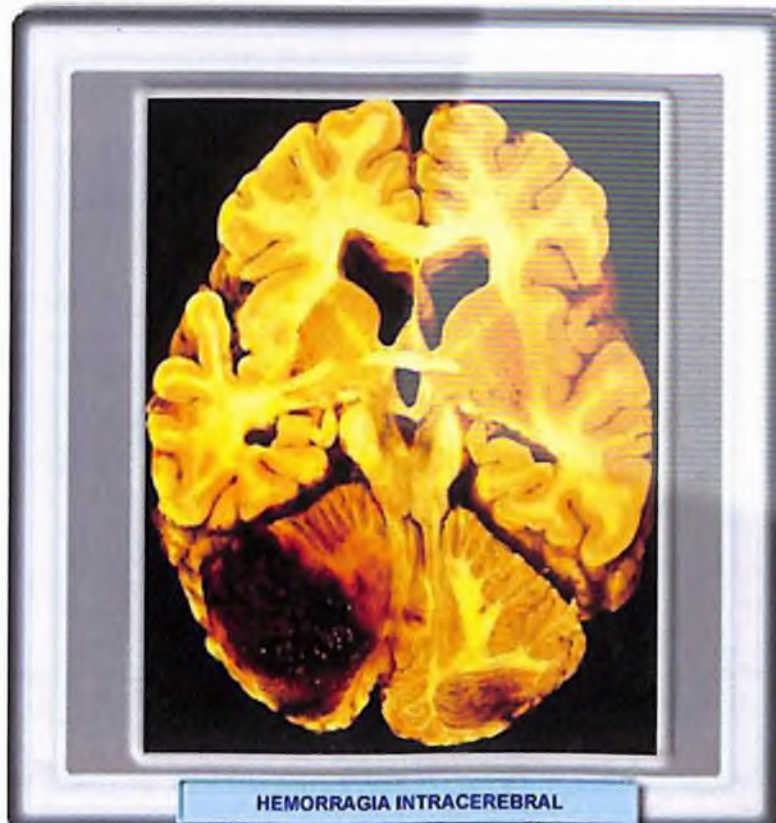


Hemorragia cerebelosa

Representan el 15% de todas las hemorragias intraparenquimatosas y se manifiestan de la siguiente manera:

- Cefalea, vómitos, ataxia.
- Pupilas pequeñas, nistagmus.
- V y VII Par ipsilateral.
- Compromiso de conciencia

Nausea repentina acompañada de vómitos e incapacidad para caminar también se presenta cefalea, mareos, alteraciones de la conciencia, ataxia apendicular, parálisis facial y parálisis de la mirada ipsilateral.

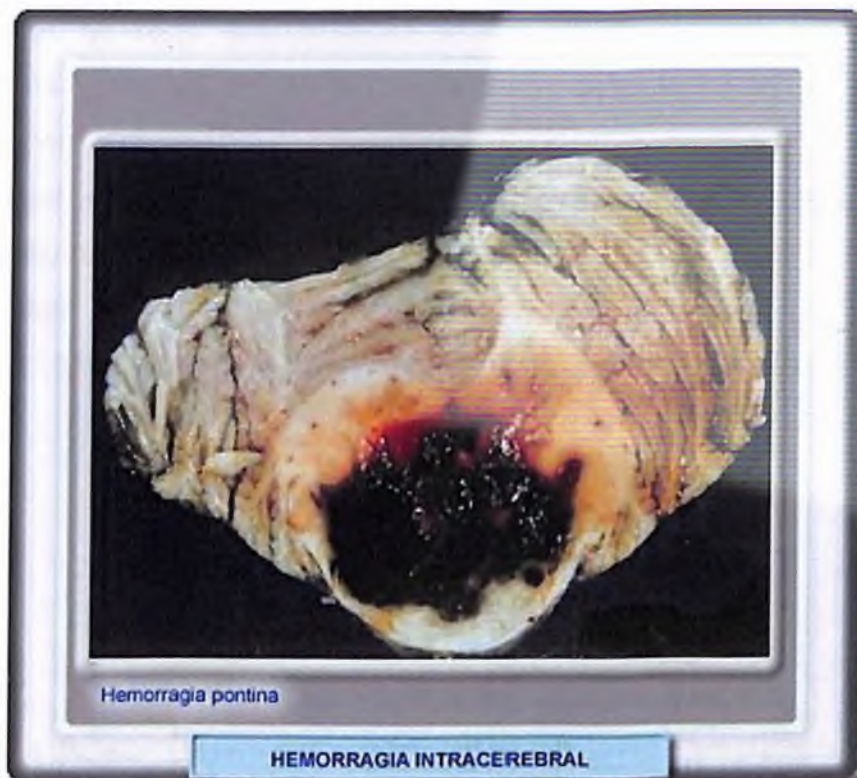

Hemorragia Pontina

Representa el 5% de todas las hemorragias intraparenquimatosas y se manifiesta de la siguiente manera:

- Coma
- Pupilas puntiformes.
- Ausencia de reflejos oculocefálicos y oculovestibulares
- Tetraplejia
- Postura de descerebración

Rápido establecimiento de cuadraplejía, postura de descerebración, pupilas puntiformes, alteración de la visión, fiebre y coma.



1

Hemorragia protuberancial

No es tan frecuente como las anteriores pero se manifiesta de la siguiente manera:

- Coma súbito
- Pupilas puntiformes reactivas
- Desviación oblicua de los ojos y paresia de la mirada
- Descerebración o flacidez

Hemorragia lobular

- Occipital: Hemianopsia y dolor alrededor de los ojos
- Temporal: Afasia posterior, dolor en la región anterior del oído y defecto parcial de campo
- Frontal: se inicia con debilidad severa en los brazos, debilidad en las piernas y en los músculos de la cara, cefalea frontal. A menudo se observan cambios en el comportamiento incluyendo abulia
- Parietal: cefalea temporal anterior, déficit hemisensorial; anomalías cognitivas del comportamiento, también puede haber alteraciones visuales.

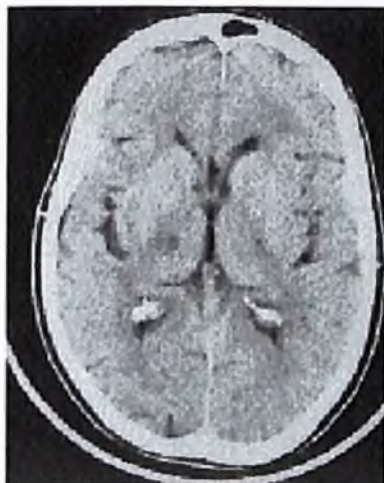


Figura 4. TC craneal. Lesión hipodensa talámica derecha en un paciente con un síndrome sensitivo puro.

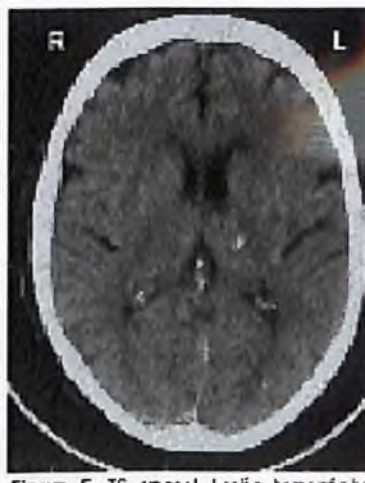
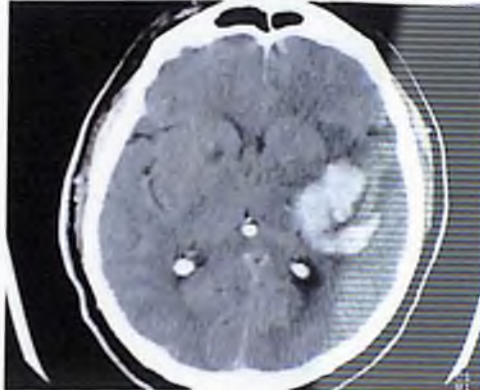


Figura 5. TC craneal. Lesión hemorrágica de pequeño tamaño tálamo capsular izquierda, manifestada como un síndrome sensitivo motor.

Hemorragia del núcleo caudado

Se manifiesta de la manera siguiente:

- Cefalea
- Vómitos
- Estado de alerta disminuido
- Rigidez de cuello debida a una frecuente extensión intraventricular.



Hemorragia de ganglios basales

Se manifiesta de la siguiente manera:

- Hemiparesia contralateral
- Déficit sensitivo
- Hemianopsia homónima
- Afasia del hemisferio dominante
- Desviación conjugada de la mirada hacia abajo o hacia el lado del hematoma
- Obnubilación, estupor o coma

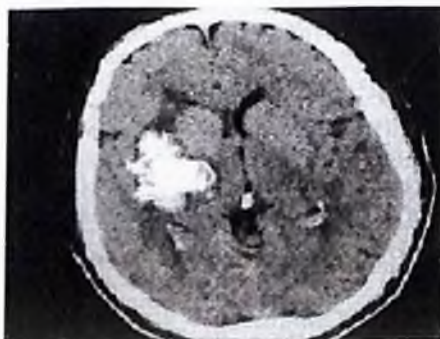
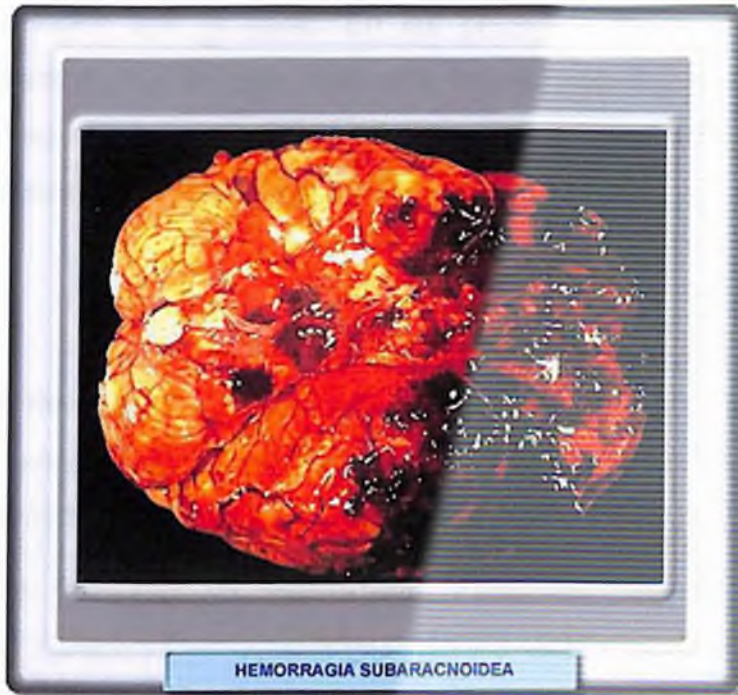
Fig 4. TAC craneal con HIP en Región núcleos basales

Hemorragia Subaracnoidea

La Hemorragia Subaracnoidea es el cuarto trastorno vascular cerebral mas frecuente después de la aterotrombosis, la embolia y la Hemorragia intraparenquimatosa.



Definición

La Hemorragia Subaracnoidea se entiende por la salida de sangre al espacio subaracnoideo sea por ruptura de una arteria, de una vena o de un lecho capilar. A pesar de que el término de Hemorragia Subaracnoidea sugiere que la sangre queda confinada a ese espacio anatómico, la realidad es que en la mayor parte de los pacientes la sangre pasa también a los ventrículos y al parénquima cerebral.

Epidemiología

La Hemorragia Subaracnoidea es relativamente rara en relación a los otros tipos de ictus pues solo representa el 1-2 por ciento del total, a pesar de ello, su importancia practica es muy alta por la gran morbimortalidad que produce y por

la posibilidad real de que medidas eficaces de diagnóstico y tratamiento precoz puedan modificar su terrible historia natural.

La incidencia de hemorragia subaracnoidea varia, según la mayoría de los estudios de 6 a 20 casos por 100,000 habitantes cada año, con un incremento progresivo en relación con la edad. En las personas de edad avanzada la Hemorragia Subaracnoidea es mas frecuente en mujeres. El consumo excesivo de alcohol, el tabaquismo y la hipertensión se correlacionan positivamente con el riesgo de sufrir Hemorragia Subaracnoidea. ¹

Etiología

La causa más frecuente de Hemorragia Subaracnoidea es el trauma encéfalo craneal, su relevancia en la fisiopatología y complicaciones del Trauma cráneo encefálico es debatido.

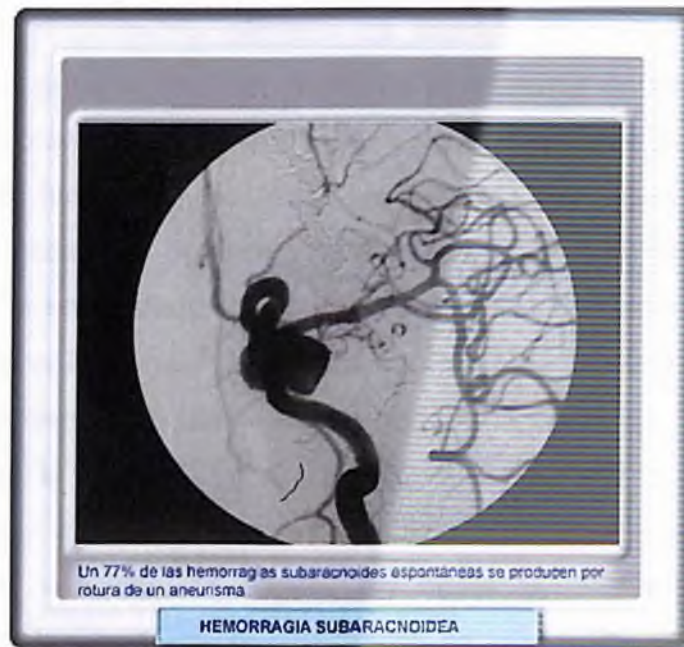
La causa más frecuente de Hemorragia Subaracnoidea no traumática o espontánea es la ruptura de un aneurisma (más del 80 por ciento de los casos) o la extensión al espacio subaracnoideo de una Hemorragia intraparenquimatosa. Otras causas son las malformaciones vasculares (malformaciones arteriovenosas, cavernomas y fistulas arteriovenosas).

El aneurisma sacular es el más común, se denomina también en cereza, por que toma la forma de pequeñas ampollas de paredes delgadas que hacen protrución desde las arterias del círculo arterial de *willis* o sus ramas mayores.

Son varios los tipos de aneurismas además de los saculares, por ejemplo: micóticos, fusiformes, difusos y globulares. El aneurisma micótico se debe a embolia séptica que debilita la pared del vaso en el que se alberga; los otros reciben sus nombres por sus características morfológicas predominantes y consisten en aumento de tamaño o dilatación de toda la circunferencia de los vasos afectados.

¹ Karol's RW, Tyagi AK, Ross SA, van Hille PT, Marks PV. *Management of spontaneous cerebellar hematomas. A prospective treatment protocol Neurosurgery* 2001; 1378-1387

Estos aneurismas se ubican en su gran mayoría en la bifurcación de las arterias. El 85 por ciento se encuentra en el territorio anterior (dependiente de las arterias carótidas) y el 15 por ciento en territorio vertebro-basilar. Los más frecuentes son los ubicados en las arterias comunicante anterior, comunicante posterior, carótida intracavernosa, bifurcación de la arteria cerebral media y del tope de la arteria basilar. En un 20 por ciento de los casos los aneurismas son múltiples.¹



Se puede considerar como factores que aumentan el riesgo de sufrir una Hemorragia Subaracnoidea: las drogas de abuso como la cocaína, el crack y la marihuana las cuales pueden interactuar con otros factores de riesgo, tales como la hipertensión y el consumo de cigarrillos, ocasionando niveles de presión de sangre rápidamente fluctuantes, lo que ocasiona daño en los vasos sanguíneos. Otras drogas objeto de abuso, tales como las anfetaminas, la heroína y los esteroides anabólicos (e incluso algunas drogas legales y comunes, tales como la cafeína y la L-asparaginasa y la pseudoefedrina que se encuentran en descongestionantes vendidos sin receta), se ha sospechado que aumentan el riesgo de una persona de sufrir una Hemorragia Subaracnoidea, ya

¹Bargiela, Carlos Antonio; Bargiela, María del mar. Revista de la sociedad de medicina interna de buenos aires. Accidente cerebro vascular. 2003.

Disponible en: <http://www.neurocirugia.com/diagnostico/hemcerebelo/Hemorragia%20cerebelosa.htm>

que, muchas de estas drogas son vasoconstrictoras, lo que significa que pueden hacer que los vasos sanguíneos se estrechen y aumente la presión de la sangre.

El consumo de cigarrillos es considerado como un factor de riesgo modificable, este aumenta el riesgo de una persona padecer una Hemorragia Subaracnoidea hasta en un 3.5 por ciento; debilitando la *pared endotelial* del sistema cerebro vascular. ¹

Por otro lado, el consumo elevado de alcohol es otro factor de riesgo modificable. Por lo general, un incremento en el consumo de alcohol conduce a un aumento en la presión sanguínea. Si bien los científicos están de acuerdo en que el consumo fuerte de bebidas alcohólicas constituye un riesgo de hemorragia y de accidente cerebro vascular isquémico, en varios estudios de investigación se ha encontrado que el consumo diario de cantidades pequeñas de alcohol tiene una influencia protectora contra el accidente cerebro vascular isquémico, quizás debido a que el alcohol reduce la capacidad de coagulación de las *plaquetas* en la sangre. El consumo moderado de alcohol puede actuar de la misma forma que la aspirina en reducir la coagulación de la sangre y evitar el accidente cerebro vascular isquémico. No obstante, el fuerte consumo de alcohol, puede agotar gravemente el número de plaquetas y comprometer la coagulación y la viscosidad de la sangre conduciendo a hemorragias.

El tratamiento con anticoagulantes y fibrinolíticos también aumenta el riesgo de sufrir Hemorragia Subaracnoidea.

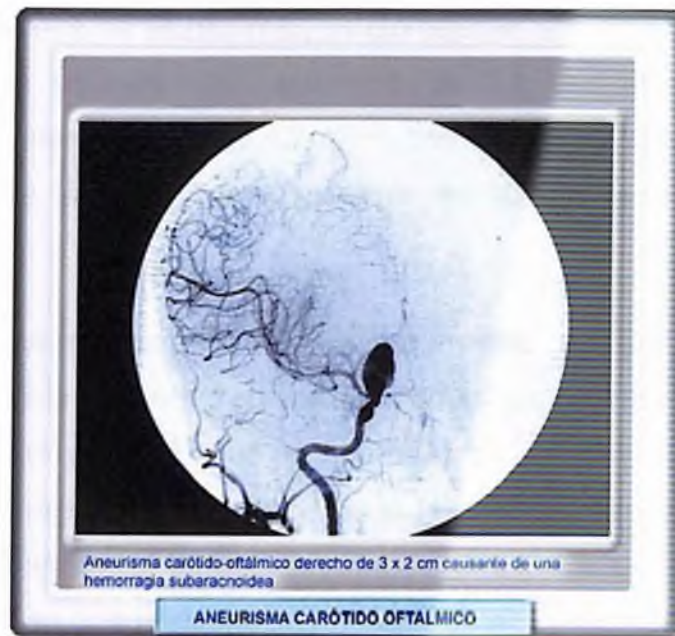Aneurisma sacular roto

Los aneurismas saculares, se supone que son resultados de defectos del desarrollo de las tunicas medias y elásticas. Una teoría alternativa sostiene que el proceso aneurismático inicia con destrucción focal de la membrana elástica interna, fenómeno producido por las fuerzas hemodinámicas en los vértices e las bifurcaciones. Como resultado de la debilidad local, la intima se abomba hacia el

1. ¹ Chitra R. Uppaluri. Enciclopedia médica en español. Accidente cerebrovascular. *Review provided by verimed health care network.*

Disponible en: <http://www.rjbiobank.org/adam/spanishsurgeryandprocedures/34/100218.html>

exterior, cubierta solo por adventicia; el saco aumenta en forma gradual de tamaño y por ultimo puede romperse. Los aneurismas saculares varían en tamaño desde 2 milímetros a 2 ó 3 centímetros de diámetro, con un promedio de 7.5 milímetros. Los que se rompen suelen tener un diámetro de 10 milímetros o más (según la angiografía), pero también lo hacen los de menor tamaño.



Aneurisma carótido-oftálmico derecho de 3 x 2 cm causando de una hemorragia subaracnoidea

ANEURISMA CARÓTIDO OFTÁLMICO

La forma de esta lesión varia mucho. Algunos aneurismas son redondeados y se conectan con la arteria originaria mediante un pedículo estrecho, otros tienen una base amplia sin pedículo y algunos son cilindros estrechos. La ruptura suele ocurrir en la cúpula del aneurisma que suele mostrar una o más saculaciones secundarias.

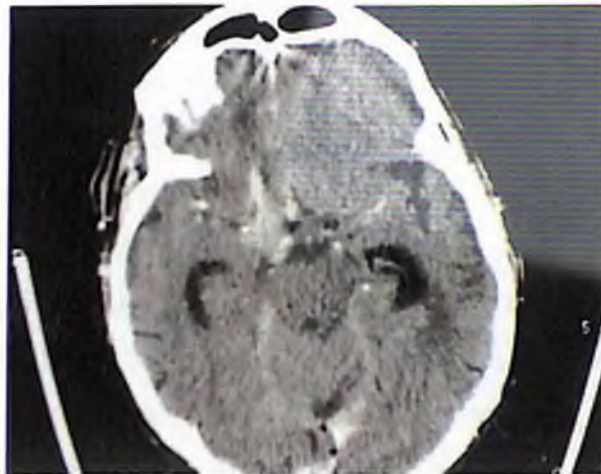
Hay tres enfermedades que incrementan el riesgo de padecer aneurismas cerebrales hasta el 40 por ciento, la displasia fibromuscular, la coartación de aorta y el riñón poliquístico.

En los estudios de autopsias se ha calculado que hasta un 3 ó 4 por ciento de la población general tiene aneurismas. La incidencia de hemorragia es de solo 25,000 a 30,000 casos por año (en Estados Unidos). El índice de mortalidad de los pacientes que llegan vivos al hospital es de un 50 por ciento, aproximadamente, durante el primer mes. De los pacientes que sobreviven, más de mitad presentan déficit neurológico importante debido a la hemorragia inicial,

a un infarto por vasoespasmio cerebral o la hidrocefalia. Si el paciente sobrevive pero el aneurisma no se ha obliterado, el índice de resangrado anual es del 3 por ciento. Basándose en estas alarmantes cifras, el principal objetivo terapéutico debe ser la prevención de las predecibles complicaciones precoces de la ruptura.¹

Los aneurismas que no se han roto, asintomáticos, son menos peligrosos que un aneurisma que se halla roto recientemente. La tasa anual de riesgo de ruptura de un aneurisma menor de 10 milímetros es de aproximadamente un 0.1 por ciento, y la de los aneurismas mayores de 10 milímetros es de 0.5 por ciento.

La ruptura de aneurismas saculares es rara durante la infancia; más allá de la infancia la frecuencia aumenta en forma gradual para llegar a su incidencia máxima entre los 35 y los 65 años de edad. Por tanto no pueden considerarse como anomalías congénitas totalmente formadas, sino que se desarrollan con el paso de los años según el defecto arterial de desarrollo o adquirido. Muchos informes documentan una presentación familiar de aneurismas saculares, lo que apoya la idea de que los factores genéticos participan en su desarrollo.



¹ Czubaj, Fabiola. Redacción de La Nación. Revelan que cuatro copas diarias de vino pueden causar ataque cerebral. (sociedad neurología de argentina, Dr. Sposato Luciano. Registro nacional de accidentes cerebro vasculares –RENECER-) Disponible en: <http://www.noticias.com/articulo/20-11-2006/emil-domec/revelan-que-cuatro-copas-diarias-vino-puede-causar-ataque-cerebral-57am.html>

Angiopatia amiloide

La angiopatía amiloide es una causa infrecuente de una hemorragia intracraneal espontánea masiva no hipertensiva en personas mayores. Entre sujetos mayores o de unos 70 años, más del 40% de los tejidos cerebrales observados en una serie de autopsias demostró la presencia de amiloide en los vasos sanguíneos parenquimatosos cerebrales.

Estos pacientes comúnmente tiene demencia, y anatomopatológicamente se encuentran placas de alzheimer en asociación con lesiones vasculares. La angiopatía, sin embargo, esta a menudo presente si cambios de Alzheimer o demencia clínica. Probablemente, el cambio amiloide no es debido a una enfermedad especifica, sino a un cambio de los vasos por la edad. La hemorragia asociada con angiopatía amiloide afecta primariamente el cortex, con bordes irregulares, edema circundante y frecuente extensión a la porción adyacente cerebral, como se esperaría por su origen superficial, se asocia comúnmente a una hemorragia subaracnoidea a la hemorragia por vasculopatía amiloide.

Hemorragia en neonatos prematuros

La hemorragia intracerebral se desarrolla en un 40 a 70% de los neonatos que pesan menos de 1,500 gramos (Brustein, 1979; Lee, 1979). La hemorragia es moderad en aproximadamente un 25% de los casos. Se desarrolla hemorragia intraventricular de grado variable en el 75% de estos casos (Albright, 1981). La hemorragia no se sospecha clínicamente en la mayoría de estos niños. Brustein (1979) publico que el 68% de los niños prematuros que sobrevivían tenían una hemorragia en la Tomografía Computarizada no sospechada. Estas hemorragias neonatales se originan en la matriz germinal, una perdida de la trama de tejido altamente vascular con pequeña cantidad de estroma que lo soporta, que contienen células nerviosas primitivas y se localiza bajo el epéndimo delineando la pared lateral. La matriz germinal es más grande en la región de la cabeza del núcleo caudado, su tamaño es mayor entre la 24ª y 32ª semanas de gestación, después de las cuales tiene lugar una involución.

Esta es la ruta por la que las células nerviosas migran a la superficie del cortex durante el desarrollo fetal (Friede, 1976). La causa exacta de la hemorragia de la matriz germinal es desconocida, pero se cree que la predispone a esta hemorragia la hipoxia cerebral que ocurre en el distres respiratorio neonatal, que se asocia frecuentemente con inestabilidad cardiaca vasomotora (Lou, 1980). Estas hemorragias pueden ser moderadas a muy severa. Se localizan en una o varias regiones de la matriz germinal. La cabeza del núcleo caudado adyacente al cuerno frontal es el sitio mas frecuentemente afectado, en las hemorragias, que se pueden también originar en la región del cuerpo y trigono del ventrículo lateral (Lee, 1979).

Las hemorragias intraparenquimatosas frecuentemente conducen a una dilatación ventricular poroencefalica. La hemorragia intraventricular resulta en hidrocefalia en un tercio de las veces. En esas series, la hidrocefalia solamente se correlacionaba con el tamaño ventricular en el tiempo de la hemorragia inicial; cuanto mayor fuera el tamaño inicial de los ventrículos, mayor seria la probabilidad de desarrollo de hidrocefalia progresiva que requeriria derivación. La hidrocefalia sintomática normalmente se hace evidente durante la primera a la tercera semanas después del nacimiento.

Leucomalacia periventricular

Una hipodensidad periventricular mayor que la que podría ser esperada solo en la prematuridad (Robinson, 1966) se ha observado en el 95% de los neonatos prematuros con hemorragia intracerebral (Alblight, 1981). TC seriados en estos niños han mostrado un empeoramiento de la hipodensidad ventricular en un 45% de los Tomografía Computarizada obtenido durante la semana siguiente. Las áreas de hipodensidad de la sustancia blanca se vuelven mayores, con un progresivo valor de atenuación mas bajo; subsecuentemente, se desarrolla una atrofia con una dilatación de los surcos y ventricular de moderada a severa, dependiendo del máximo de severidad de la hipodensidad periventricular (Volpe, 1976). La hipodensidad del parénquima se hace menos evidente con el agrandamiento de los ventrículos, aunque pueda haber alguna persistencia de hipodensidad en la sustancia blanca. La hipodensidad afecta la

sustancia blanca frontal aisladamente en un 45% y la sustancia blanca frontal y parietooccipital aisladamente en un 8% y la sustancia blanca se afecta difusamente en un 15% de los casos (Albright, 1981). La distribución bilateral en la sustancia blanca es frecuentemente asimétrica. Debe tenerse precaución cuando se habla de hipodensidad periventricular anormal durante la primera y segunda semanas posparto en prematuros, en los cuales la sustancia blanca es normalmente menos densa que en los recién nacidos a término, debido a una mielinización menos desarrollada (Estrada, 1980). Para una precisa evaluación de estos niños con una posible leucomalacia periventricular, deben realizarse Tomografía Computarizada de seguimiento durante cuatro a seis semanas. El pronóstico de estos prematuros supervivientes, tanto si tiene como si no hemorragia intracerebral, parece estar más íntimamente relacionado con el grado y la resistencia de la hipodensidad periventricular y su consecuente atrofia subsiguiente.

Diagnostico Por Imágenes

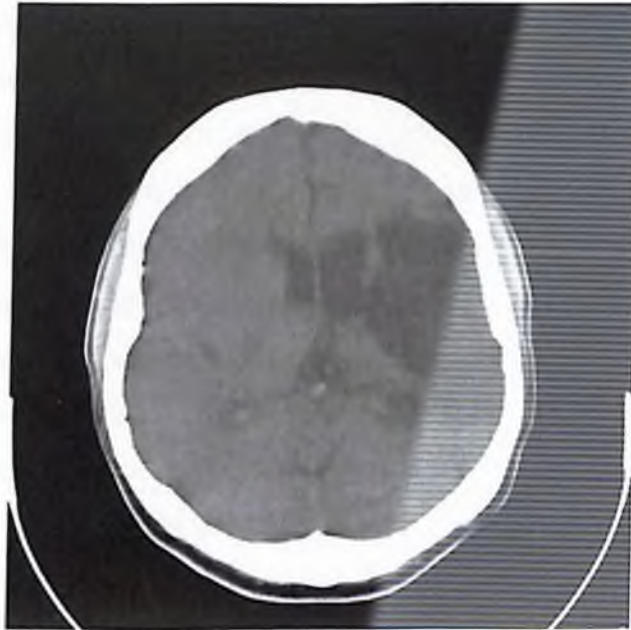
La mayor indicación para realizar un examen de imágenes de cerebro en pacientes con Accidentes Cerebro Vascular agudo es para evaluar la existencia de una hemorragia cerebral, que el Tomografía Computarizada puede detectar con gran sensibilidad y especificidad. Con la Resonancia Magnética, mientras que la hemorragia aguda puede ser fácilmente demostrada con imágenes T2, el empleo de la Resonancia Magnética en la evaluación inicial de los pacientes con Accidentes Cerebro Vascular es frecuentemente limitado. En algunas situaciones, en las que las características clínicas del paciente no pueden ser plenamente explicadas por el Tomografía Computarizada la Resonancia Magnética puede ser de gran valor. La Resonancia Magnética puede detectar más fácilmente pequeños focos de hemorragia petequial y es más definitiva en la evaluación y detección de la oclusión de los senos venosos. La Resonancia Magnética es también más sensible y adecuada en la detección de infartos en el tallo cerebral y cerebelo. La alta capacidad de resolución espacial y de contraste de ambos métodos, permite la identificación y localización adecuada del infarto cerebral en sus fases aguda y crónica. El infarto isquémico, el hemorrágico y la hemorragia intracerebral son normalmente fáciles de distinguir. La Resonancia Magnética, sin embargo, tiene una mayor sensibilidad para detectar el edema cerebral del infarto isquémico. Así como la presencia de pequeños acúmulos de productos de sangre asociados con infarto hemorrágico y hematoma cerebral, y pueden determinar más fácilmente que el Tomografía Computarizada en tiempo relativo de estos. En la evaluación del Accidente Cerebro Vascular, información adicional y frecuentemente valiosa puede ser obtenida cuando los cortes de Tomografía Computarizada son realizados primero sin y después con contraste. El realce con contraste ayuda mucho en el reconocimiento de otros tipos de lesiones cerebrales que pueden presentarse clínicamente como un Accidente Cerebro Vascular.

El infarto podría estar relacionado con la oclusión de un gran vaso intracerebral, un embolo a una arteria cerebral principal o a un déficit de perfusión en una región limítrofe del cerebro por una causa hemodinámica

transitoria o por la enfermedad oclusiva de las pequeñas arterias perforantes. Para diferenciar estas causas, el seguimiento de Scans sin y con contrastes son frecuentemente valiosos durante la primera dos o tres semanas, debido a las diferencias que pueden mostrar en su evolución temporal. Además de diagnosticar la arteriosclerosis o la enfermedad oclusiva embólica en las grandes arterias, el Tomografía Computarizada y la Resonancia Magnética pueden revelar alteraciones que sugieren la afectación de arterias más pequeñas y otras etiologías para el Accidente Cerebro Vascular. La enfermedad vascular hipertensiva, la cual afecta primariamente a las pequeñas arterias perforantes (Arterioloesclerosis), normalmente muestra cambios isquémicos en la sustancia gris profunda y en la sustancia blanca periventricular.

Aunque los hematomas intracerebrales parecen todos relativamente similares, independientemente de su etiología, sus variadas causas pueden ser sugeridas por la localización de la hemorragias y los cambios asociados que pueden ser revelados en los Scans pre y post contraste. Esto frecuentemente permite la diferenciación de hematomas causados por: Hipertensión, Trauma, Tumor, Trombosis venosa, Malformaciones arteriovenosas y Aneurismas. El Accidente Cerebro Vascular puede ser clasificado según su causa sea disminución de la circulación al cerebro (Infarto) o por hemorragia intracerebral. La primera produce un daño en el cerebro de necrosis isquémica, mientras que la segunda causa un daño en el cerebro por necrosis compresiva y rotura vascular.

Infarto cerebral



La Tomografía Computarizada puede ser tenuemente positiva tan pronto como a las tres primeras horas del comienzo de los síntomas, pero normalmente la disminución de la densidad se hace evidente a las 18-24 horas (Inoue 1980). El sitio y localización del infarto, junto con el grado de movilidad del paciente, influencia significativamente el tiempo en que la lesión será detectada por primera vez. Pequeñas lesiones que normalmente no se asocian a edema significativo pueden no ser evidentes hasta bastante tarde, cuando la absorción del tejido necrótico ha producido una bien delimitada lesión quística hipodensa. Los infartos de tallo cerebral se identifican raramente porque con frecuencia son pequeños y por la normal existencia de artefactos prominentes en esta región producida por la densidad de los peñascos. La evaluación precoz ante la sospecha de infarto cerebral es clínicamente importante, no solo para establecer un diagnóstico específico sino también para excluir hemorragia, neoplasias, y otras entidades patológicas significativas.

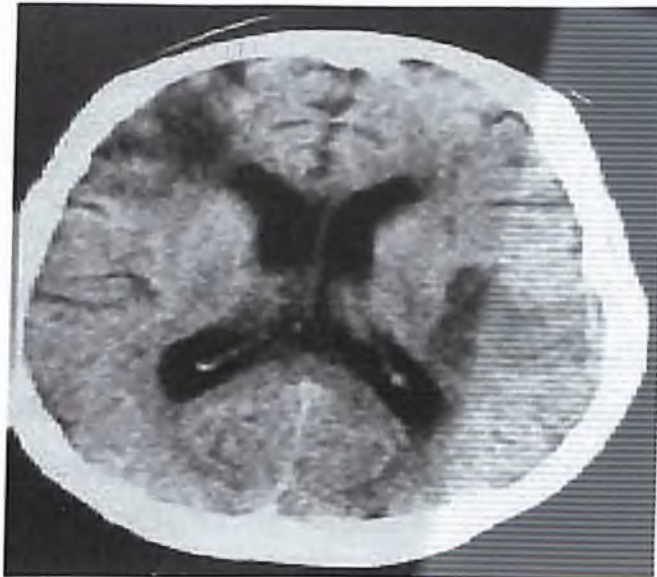Las alteraciones que se desarrollan y evolucionan con el tiempo en la Tomografía Computarizada en un infarto isquémico reflejan los cambios patológicos que ocurren en el tejido cerebral (Brierly, 1976). En las primeras horas tras la oclusión de la arteria cerebral principal, el daño amplio tisular puede

ser reconocido microscópicamente, afectando a la sustancia gris y blanca. En las regiones centrales del infarto puede desarrollarse necrosis coagulativa en todos los elementos tisulares. En la periferia del infarto, donde el daño es más severo, hay desintegración de las células nerviosas, de las vainas de mielina y en la oligodendroglías, junto con un menor daño de los astrocitos; la microglia y los vasos sanguíneos están preservados. Los pequeños vasos sanguíneos y tejidos son infiltrados con leucocitos polimorfonucleares, que alcanzan su máxima concentración a los tres días y que luego empiezan a disminuir. Son reemplazados por células fagocíticas mononucleares que empiezan a ser evidentes al quinto día las cuales continúan aumentando durante la cuarta semana fagocitando los productos de la digestión enzimática de la desintegración de las neuronas y la mielina.

Infarto trombótico de arterias grandes

Oclusión arteriosclerótica

Entre las 8-24 horas después del comienzo de los síntomas isquémicos, la Tomografía Computarizada sin contraste frecuentemente revela una tenue pérdida de la diferenciación de sustancias gris y blanca en el área del infarto, mostrando una hipodensidad media afectando principalmente a la sustancia gris profunda y al córtex y en menor grado a la sustancia blanca adyacente a la superficie ventricular. Esta hipodensidad se distingue mejor después de unos días y adopta una forma triangular con la base en la superficie del cerebro la hipodensidad se confirma en el territorio vascular de la arteria ocluida. Cuando el segmento proximal de la arteria cerebral media se ocluye, la hipodensidad puede afectar a los ganglios basales y a la región de la capsula interna con o sin afectación de la región de la convexidad.



La Tomografía Computarizada revela una compresión focal del sistema ventricular de la línea media en los infartos grandes los signos precoces de hinchazón tisular pueden ser evidentes antes de 24 horas. En este tiempo puede existir obliteración y borramiento de los surcos de la superficie y de la fisura del Silvio en el lado del infarto, y el ventrículo ipsilateral puede ser ligeramente más pequeño y estar comprimido en los grandes infartos hemisféricos el hinchazón cerebral puede ser considerable como un importante desplazamiento de la línea media. Lo cual puede provocar una oclusión de la arteria cerebral posterior por herniación transtentorial con infarto del lóbulo occipital. En los infartos pequeños pueden no haber efecto masa y existir solo una ligera distorsión focal ventricular.

En la Tomografía Computarizada, la hipodensidad del infarto permanece estrictamente confinada a la distribución del territorio afectado. Resonancia Magnética en T2 revela hiperintensidad en una distribución similar. Esta localización precisa es debida a necrosis celular y edema, que es principalmente intracelular (Citotóxico), en contraste con la forma vasogénica de edema que es extracelular que se expande a lo largo de los tractos de sustancia blanca, y que esta comúnmente asociada con tumor cerebral y enfermedad inflamatoria.

El patrón de hipodensidad en Tomografía Computarizada e hiperintensidad en Resonancia Magnética potenciada en T2 asociado con un infarto puede normalmente ser diferenciado del que se ve en los tumores y

enfermedades inflamatorias. En el infarto la región de cambios normalmente afecta tanto a sustancia gris y blanca, mientras que en el tumor y la inflamación se sitúa principalmente en la sustancia blanca, aunque puede extenderse al córtex.

La Tomografía Computarizada con contraste ha sido de gran valor en el diagnóstico y caracterización de los infartos. Un porcentaje significativo de estos revelan captación de contraste, que normalmente que aparece tras la segunda semana tras la aparición de los síntomas. Estudios precoces mostraron realce con contraste en solo el 60% de los infartos cerebrales (Wing, 1976). Estudios recientes han demostrado realce en hasta un 82-88% de los infartos evaluados entre la segunda y cuarta semanas (Pullicino, 1980; Lee, 1978).

El mecanismo de la captación de contraste de la Tomografía Computarizada parece ser idéntico al que produce una captación retardada en los Scans cerebrales de radionúclidos y esta relacionado con las anomalías de la barrera hematoencefálica. Dependiendo de la dosis del contraste dado en algunos periodos de tiempo la relación con el flujo cerebral puede estar por debajo de la concentración tisular que puede ser detectada en el Tomografía Computarizada.

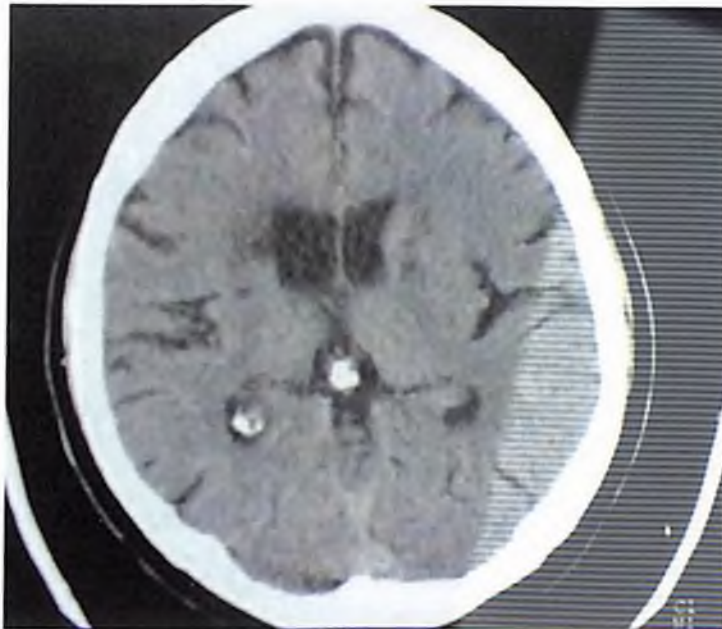
La Resonancia Magnética es capaz de detectar pequeños focos de escape de contraste a través de la barrera hematoencefálica dañada que el Tomografía Computarizada con agentes de contraste iodado. Una mayor dosis de contraste y el uso de imágenes retardadas (De 20-40min después de la inyección) facilita la visualización de las más diminutas regiones de la barrera hematoencefálica que ocurren en los infartos. La captación de contraste de los infartos isquémicos puede visualizarse tan pronto como a las cuatro o seis horas en la Resonancia Magnética. La captación se ve como T1 como una fina banda hiperintensa en la región de los pliegues corticales, con frecuencia en la profundidad de un surco. Algunas de las hiperintensidades corticales vistas después de la administración del Gadolinio pueden estar relacionadas con el estancamiento del flujo sanguíneo en las pequeñas arterias y Venas piales en la

región del infarto la Tomografía Computarizada retardada puede demostrar la captación extendiéndose hasta la sustancia blanca subyacente. Esto puede ser causado tanto por la difusión del material de contraste que se escapa de los capilares corticales más numerosos como por el edema más bajo relacionado con un flujo sanguíneo menor en la sustancia blanca.

Infarto embólico

Es más frecuente que el que se determina en la clínica. Adams (1953) indicó que es responsable del 50% de los infartos. En los infartos embólicos la evolución temporal de los cambios de la Tomografía Computarizada y la Resonancia Magnética tempranos es diferente de los cambios vistos con los infartos tromboticos ateroscleroticos. Mientras la oclusión aterosclerótica normalmente provoca una obstrucción arterial relativamente permanente, una oclusión embólica suele fragmentarse y desarrollar una lisis entre el primer y quinto día, resultando un restablecimiento de la circulación anterograda normal. Esto expone al tejido cerebral infartado a una presión de perfusión mucho mayor a la que estaba presente antes de la lisis del coágulo, cuando la circulación dependía de colaterales adecuadas. Las consecuencias hemodinámicas de la lisis del coágulo son responsables de las diferentes alteraciones en Tomografía Computarizada y Resonancia Magnética que acompaña a un infarto embólico.

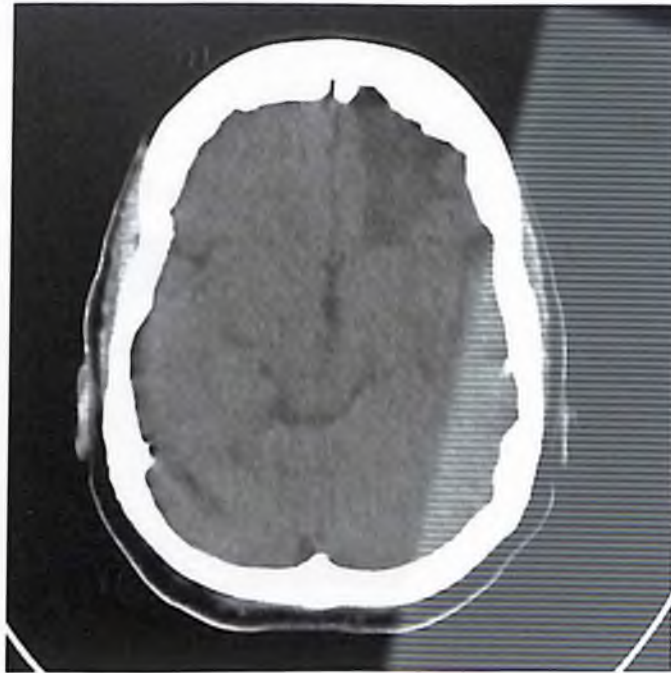
La Tomografía Computarizada Sin Contraste puede tener una apariencia normal pero la sustancia blanca subyacente normalmente permanece hipotensa. Después de la lisis del embolo se desarrolla una captación prominente, que suele aparecer como un patrón grial cortical con frecuencia afecta los ganglios basales. La alta presión de perfusión potencia la difusión de la captación hacia la sustancia blanca adyacente. La captación aparece la mayoría de los casos al quinto día y con frecuencia se desarrolla más pronto dependiendo del tiempo que tarda en ocurrir la lisis del coágulo. La captación es debida a una alteración en la barrera hematoencefalica y en menor medida por hiperemia.



La hinchazón suele estar presente cuando se produce la captación en los infartos embólicos. Esto ocurre porque la captación se hace evidente entre el segundo y quinto día, periodo en que la hinchazón cerebral es máxima. Esto está en contraste de la ausencia de efecto masa en el momento en que la captación aparece en los infartos trombóticos ateroscleróticos hacia el décimo o catorceavo día. La hinchazón del cerebro por los infartos embólicos puede aumentar después de la captación, ya que la presión de perfusión aumentada que resulta de la lisis del coágulo potencia la formación del edema vasogénico.

Infartos Lacunares

La enfermedad vascular arterioesclerótica, asociada a pacientes hipertensivos crónicos, frecuentemente produce pequeños infartos lacunares, más comúnmente en el territorio de los ganglios basales-Capsula interna. Estos infartos están en los territorios de las 6-12 arterias penetrantes lenticuloestriadas que provienen de la porción proximal de las arterias cerebrales anteriores y media. Un déficit neurológico severo puede tener lugar por la oclusión o estenosis significativa de uno cualquiera de estos pequeños vasos penetrantes.



Los infartos lacunares toman una configuración cilíndrica o crónica y se extienden a través de una porción de los ganglios basales y capsula interna, terminando frecuentemente en la sustancia blanca periventricular.

Los infartos lacunares del tallo se observan con frecuencia en anatomía patológica, pero puede escapar a la detección de la Tomografía Computarizada especialmente en los pequeños infartos tempranos. Sin embargo, son rápidamente detectados en Resonancia Magnética como regiones lineales y parcheadas en hiperintensidad en T2. Se puede identificar lesiones mayores en Tomografía Computarizada. La Resonancia Magnética detecta claramente detalles anatómicos en la región de los ganglios y el tallo.

Infarto hemodinámico

En la Tomografía Computarizada y Resonancia Magnética el patrón de perfusión cortical de lujo en el infarto hemodinámico es similar al que se ve en el infarto embólico después de la lisis del coágulo, pero ocurre más pronto y con una distribución diferente. La Tomografía Computarizada Sin Contraste y Resonancia Magnética aparecerán normales la mayoría de las veces pueden mostrar una ligera disminución de la densidad de la sustancia blanca en la

Tomografía Computarizada y una hiperintensidad en T2 en Resonancia Magnética.

Infarto del cerebral y Cerebeloso

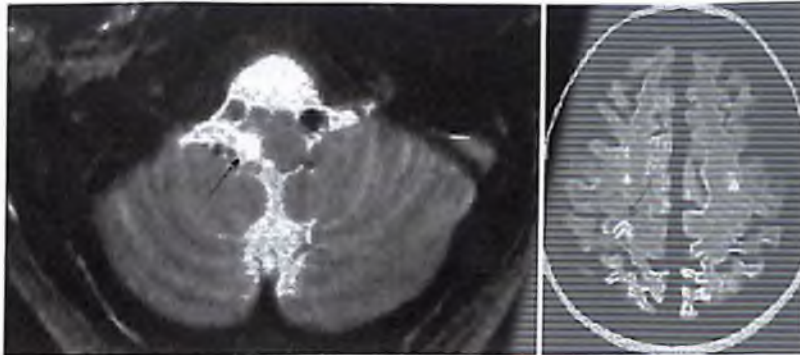


Figura 4. Infartos isquémicos con TC negativa. Izquierda: RM axial ponderada en T2. Infarto bulbar postero lateral derecho (flecha), en un paciente con disección de la arteria vertebral derecha (flecha hueca). Derecha: Imagen de RM ponderada en densidad protónica, que demuestra un pequeño infarto isquémico redondo, en la región de la circunvolución de la mano izquierda (flecha).

Un menor número de infartos se detectan con la Tomografía Computarizada en la fosa posterior según (Cambell, 1978), en parte por los artefactos propios del ordenador en esta región causados por los peñascos y cresta ósea occipital que degradan las imágenes. Estas pequeñas lesiones están frecuentemente por debajo de la capacidad de resolución de Tomografía Computarizada, especialmente durante la fase aguda del infarto. La Resonancia Magnética puede ser de ayuda en esta situación. Con la Resonancia Magnética no hay artefactos de hueso que obstaculicen la visualización del tallo y el cerebelo. Pequeñas lesiones isquémicas se ven normalmente definidas a lo largo de las distribuciones anatómicas de las ramas centrales penetrantes y circunflejas de la arteria basilar.

Encefalopatía anóxica isquémica y envenenamiento por monóxido de carbono

Los individuos que sufren insuficiencia respiratoria aguda, como puede ocurrir en la relación alérgica, fallo respiratorio central primario o en la sobre dosis por drogas depresoras del sistema respiratoria, como el alcohol, narcóticos o barbitúricos, pueden desarrollar daño cerebral agudo o retardado. La

intoxicación por monóxido de carbono puede causar similares manifestaciones clínicas y alteraciones anatomopatológicas en el cerebro. La anoxia o prolongada hipoxia normalmente provoca hipotensión y fallo cardíaco, añadiendo un daño cerebral isquémico como el que se ve en las víctimas por ahogamiento (Murria, 1978).

La Tomografía Computarizada en los pacientes con déficit neurológico de 24-48 horas demuestran regiones de hipodensidad que pueden estar situadas en los ganglios basales, el cortex límite y en la sustancia blanca o en la sustancia blanca periventricular. La Resonancia Magnética muestra mayor sensibilidad que el TC, en T2 hiperintensidad en estas mismas regiones. La sustancia gris afectada puede estar isodensa durante la fase aguda, la que la hiperemia de reperfusión durante este periodo puede contrabalancear los cambios básicos de disminución de la densidad en la isquemia hipoxica. En Tomografía Computarizada Con Contraste puede aparecer captación difusa en el cortex límite probablemente indicando hiperemia con anormalidad de la barrera hematoenceflica. Si el paciente sobrevive la fase aguda se desarrollará una marcada dilatación del sistema de los ventrículos laterales y agrandamiento de los surcos durante las últimas semanas, y las regiones que previamente eran hipodensas se tornan isodensas.

Aunque los hallazgos de la Tomografía Computarizada pueden indicar fuertemente ausencia de la circulación cerebral, la angiografía es todavía necesaria para la confirmación. En pacientes que manifiestan la respuesta clínica bifásica al insulto isquémico hipóxico con un retraso en los síntomas del deterioro neurológico secundario, la Tomografía Computarizada obtenida durante la 1ra y la 2da semanas puede ser totalmente normal.

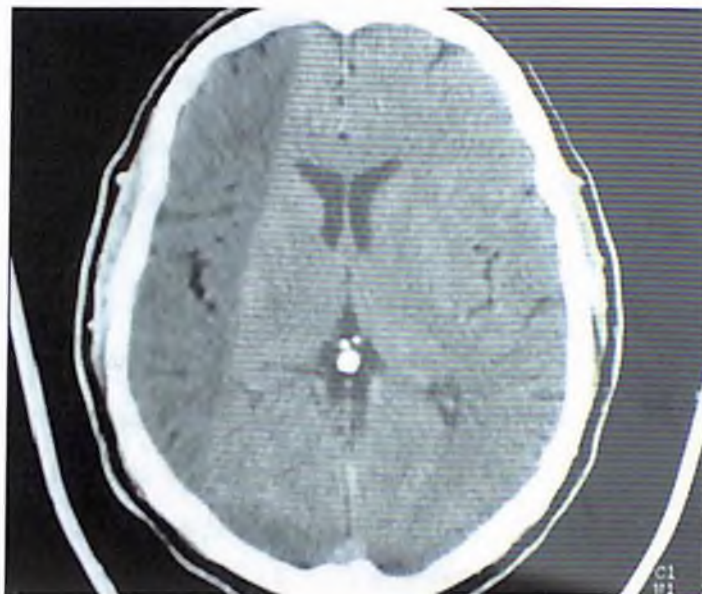
La hipodensidad es más severa en las regiones de la sustancia blanca profunda, pero se extiende a modo de pseudopólipo hacia fuera en los tractos de la sustancia blanca entre las circunvalaciones corticales afectadas.

La Resonancia Magnética demuestra con mayor sensibilidad en T2 una hiperintensidad que se desarrolla en los globos pálidos y en la sustancia blanca central. Las alteraciones en los globos pálidos pueden aparecer antes y

entonces desaparecer los cambios de la sustancia blanca se desarrollaran mas lentamente persistiendo.

Encefalopatía hipertensiva

Las personas particularmente individuos normotensos, los cuales experimentan una rápida y sustancial elevación de la presión sanguínea, pueden desarrollar una encefalopatía hipertensiva (Ziegler, 1965). Esta se manifiesta por una cefalea severa, vómitos, convulsiones, signos focales neurológicos y somnolencia o coma. Anatomopatológicamente, el cerebro muestra un edema generalizado, hemorragias petequiales y necrosis parcheada de las paredes de los vasos. Estos cambios se cree que ocurren debido a que los límites normales de la vasoconstricción autorregulatoria han sido excedidos. (Lassen, 1972).



Esta ruptura en la limitación autorregulatoria conduce a un aumento del flujo sanguíneo cerebral y de a presión de perfusión capilar y estas alteraciones hemodinámicas provocan las anomalías patológicas.

Las imágenes en Tomografía Computarizada y Resonancia Magnética reflejan el cambio patológico cerebral: el edema difuso. Una hipodensidad simétrica bien delimitada y generalizada esta presenta en la sustancia blanca cerebral (Kendall, 1977; Gibby, 1989), la cual puede ser más marcada en las

regiones más superiores y posteriores de los hemisferios cerebrales (Rail, 1989), y también se observan los espacios subaracnoideos. Los scans de seguimiento demuestran una resolución de la hipodensidad después de que la presión sanguínea ha estado disminuida durante un periodo de tiempo.

Trombosis venosa cerebral

La trombosis venosa en el cerebro puede afectar los senos venosos profundos o varias de éstas simultáneamente.

Las causas de la trombosis venosa cerebral entran en dos grandes categorías: sépticas y asépticas. La oclusión de los senos venosos séptica resulta de vasculitis inflamatoria, que puede ser causada por afectación directa de las venas cerebrales a partir de infecciones intracraneales, como meningitis encefalitis y empiemas epidural y subdural, o a partir de la extensión intracraneal de las infecciones paracraneales a través de venas emisarias y comunicantes por afectación inflamatoria en cara y cuero cabelludo (Rao, 1981;Eick, 1981).

Las causas asépticas de la trombosis de los senos venosos son numerosas (Buonanno, 1978). Incluyen el embarazo en los periodos pre y postrato, el uso de anticonceptivos orales, deshidratación, diuresis rápida, policitemia vera, anemia de células falciformes, leucemia, trombocitopenia, coagulación intravascular diseminada, criofibrinogenemia, desnutrición, enfermedades adquiridas y congénitas del corazón, trauma craneal, diabetes mellitus, enfermedades vasculares del colágeno, oclusión arterial cerebral, malformaciones arteriovenosas cerebrales y dúrales, fistulas carotidocavernosas, compresión e invasión por tumor intracraneal y efectos indirectos de las neoplasias extracraneales, así como enfermedades inflamatorias crónicas (Merritt, 1979).

Las manifestaciones clínicas no son específicas, incluyen: dolor de cabeza, depresión intracraneal, Accidente Cerebro Vascular, convulsiones, cambios de personalidad, alucinaciones, depresión de la función mental, diplopía, visión borrosa y coma (merrit, 1979).

La Tomografía Computarizada y Resonancia Magnética muestran un amplio espectro de anomalías, que pueden variar en el curso de la enfermedad. Algunas de las anomalías de la Tomografía Computarizada y la Resonancia Magnética son diagnósticas de la oclusión senovenosa, mientras que otras pueden ser o bien muy sugestivas o no específicas.

Si se hacen Tomografía Computarizada subsecuentes, se pueden encontrar anomalías adicionales. En algunas ocasiones no se observan anomalías en la Tomografía Computarizada.

Una anomalía de la Tomografía Computarizada diagnóstica que puede estar presente durante las primeras dos semanas a partir de la oclusión del seno venoso es el aumento de la densidad en la Tomografía Computarizada Sin Contraste en la región de un seno dural o en una vena superficial o profunda (Wendling, 1978; Buonanno, 1978; Eick, 1981). Esta hiperdensidad en el Tomografía Computarizada es debida a un coágulo sanguíneo reciente en la vena y mide entre 50-95 UH. Un trombo fresco en la región del seno recto puede normalmente ser apreciado con rapidez, ya que está suficientemente separado de la tabla ósea craneal.

Otra anomalía de la Tomografía Computarizada diagnóstica de una oclusión de senos venosos puede aparecer en el Tomografía Computarizada Con Contraste, normalmente no se hace evidente durante, al menos, una semana o más tarde del desarrollo de la trombosis del seno, ya que esto se sigue de la ruptura de las moléculas de la hemoglobina en la sangre coagulada del seno, que se hace isodenso. El seno sagital superior, que normalmente es demostrable en Tomografía Computarizada Con Contraste, como una región homogénea de densidad aumentada, muestra solo captación de su margen triangular más externo; su área luminal central permanece relativamente hipodensa (el signo del triángulo vacío o delta) Buonanno, 1978.

Otro hallazgo patognomónico muy probable de la trombosis venosa en el Tomografía Computarizada Con Contraste es la visualización de hiperdensidades punteadas y en banda en la profundidad de la sustancia blanca del cerebro (Banna, 1979). Estas hiperdensidades se ha postulado que representan ingurgitación y dilatación de las venas medulares transcerebrales,

las cuales sirven como canales colaterales entre la cortical y los senos venosos profundos.

Los infartos venosos con anomalías en la Tomografía Computarizada similares a los del infarto arterial se desarrollan frecuentemente en la oclusión de los senos venosos, pero con normalidad tienen características que las distinguen del infarto arterial.

La Tomografía Computarizada puede demostrar una ausencia de llenado de un segmento variable de los senos sagitales superiores, recto, transverso o sigmoideo y /o obstrucción de las venas profundas y superficiales de la convexidad. Los trombos pueden identificarse en los senos venosos o en las venas profundas parcialmente obstruidas u ocluidas.

La Resonancia Magnética ha sido extremadamente sensible en la detención de trombos venosos y de las alteraciones del parénquima subyacente según la experiencia de los autores. En la fase aguda, generalmente hasta los 7 días, el T1 muestra una señal isointensa en el seno venoso en vez de la señal del flujo normal. T2 en campos magnéticos de alta fuerza demuestra en este momento una marcada señal hipointensa en el seno venoso que simula la del flujo normal. Las imágenes del flujo en eco-gradiente no logran demostrar una señal del flujo, que es una alta intensidad en la región del seno. Después de 7 días T1 y T2 generalmente muestran una señal hiperintensa del coágulo sanguíneo en el seno venoso y venas cerebrales adyacentes trombosadas (Macchi, 1986).

La habilidad de la Resonancia Magnética para obtener imágenes rápidamente en varios planos facilita la visualización óptima de varios senos venosos. Infartos venosos hemorrágicos y no hemorrágicos en ambas fases agudas y subagudas se ven muy bien en Resonancia Magnética. Pueden observarse canales venosos colaterales similarmente como señales de flujo en el parénquima cerebral o en su superficie.

Enfermedad de Moyamoya

El Tomografía Computarizada y Resonancia Magnética pueden mostrar anomalías no específicas relacionadas con isquemia focal y difusa, tales como

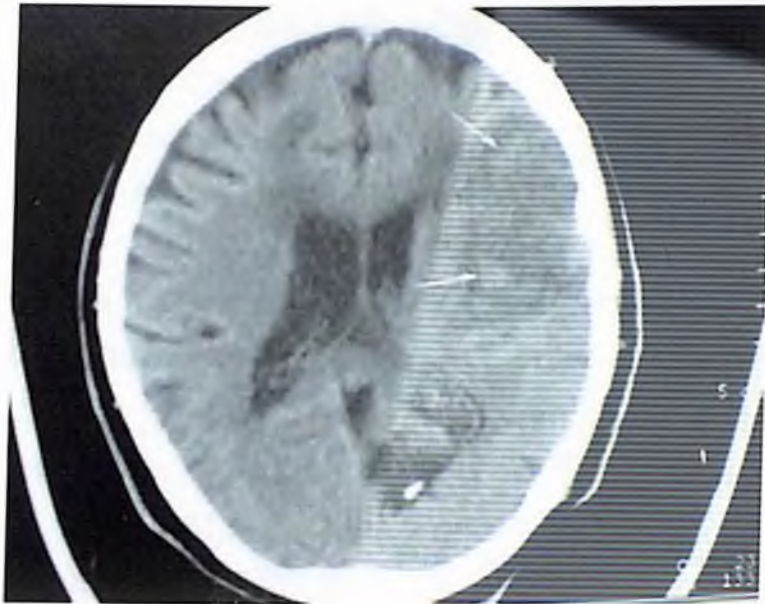
pequeñas áreas múltiples de hipodensidad parenquimatosas en la Tomografía Computarizada y de hiperintensidad en las imágenes en Resonancia Magnética potenciadas en T2, junto con la evidencia de atrofia cerebral consistente en la dilatación de los surcos, fisura de Silvio e interhemisférica y ventrículos.

Enfermedad de Binswanger (Encefalopatía Arteriosclerótica Subcortical.)

En la Tomografía Computarizada la enfermedad de Binswanger muestra tanto áreas difusas como parcheadas de bajas densidades en la sustancia blanca del centro y en las regiones frontal y occipital con prominente afectación del área periventricular. La Resonancia Magnética muestra extensas áreas parcheadas y confluyentes de alta intensidad de la sustancia blanca profunda en T2. Las alteraciones en Resonancia Magnética son normalmente más extensas que las que se revelan en Tomografía Computarizada.

Infarto hemorrágico

En la mayoría de los casos, es una secuela adversa del infarto en embólico debida efectos de la alta presión de reperfusión en el cerebro severamente isquémico. La angiografía en combinación con la Tomografía Computarizada a confirmado la relación entre la fragmentación y la lisis del embolo en el infarto hemorrágico (Davis, 1995-1997). Pequeñas áreas de hemorragia petequial son identificadas patológicamente por otro lado, en la periferia de muchos infartos leves, pero en los infartos hemorrágicos la hemorragia petequial es mas marcada y se extiende difusamente a todas partes, aunque predominantemente en la corteza y núcleos grises profundos (adams,1968). Puede afectar solo áreas de la corteza localizadas en la profundidad de los surcos. En ocasiones un área de franca hemorragia se desarrolla por una fuga de sangre fuera de pequeñas arterias y capilares hacia los espacios perivasculares.

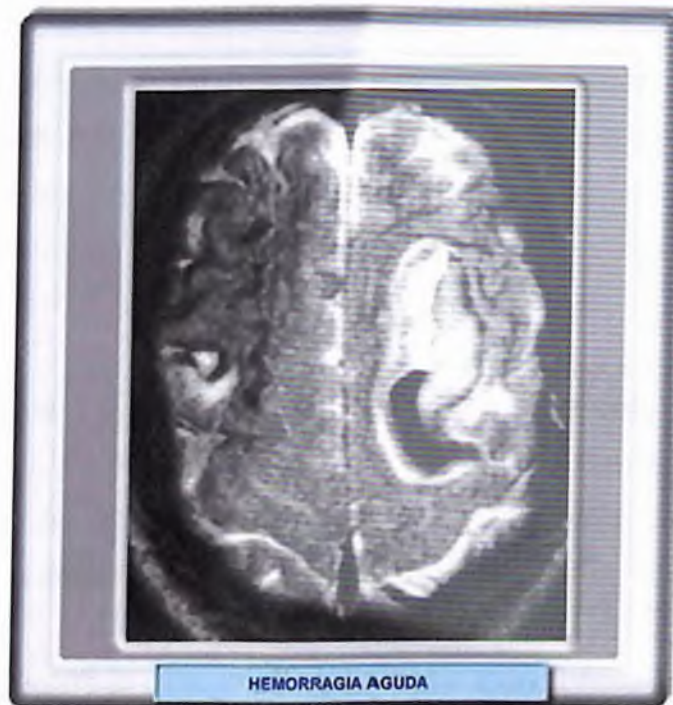


Un infarto hemorrágico mostrara en la mayoría de los casos una apariencia característica en Tomografía Computarizada y Resonancia Magnética que puede ser rápidamente diferenciado de la de un hematoma intracerebral (Davis, 1975). La hemorragia afecta primariamente solo la corteza como petequias confluyentes o como una extensión a la sustancia blanca. Puede afectar a la sustancia gris profunda si el embolo inicialmente proviene de la arteria cerebral media o en los orígenes de las arterias lenticulo estriadas. La hemorragia cortical aparece como un pliegue o una banda de leve o moderada densidad aumentada en la Tomografía Computarizada. La sustancia blanca que lo rodea es hipodensa y su afectación se limita a la misma distribución vascular que la región de hemorragia. Un hematoma intracerebral es normalmente de densidad homogénea con configuración redondeada u oval y bordes bien definidos mientras que la de un infarto hemorrágico es de forma triangular o cuadrada y no suele ser de densidad homogénea.

Hemorragia Intraparenquimatosa

La Tomografía Computarizada es un adecuado y altamente preciso método para el diagnostico de un hematoma intracerebral agudo. La verdadera incidencia de este diagnostico ha aumentado desde el advenimiento de la Tomografía Computarizada. La densidad de los coágulos frescos en la

Tomografía Computarizada (55-90 UH) es significativamente mayor que el del tejido cerebral, permitiendo una rápida identificación de muy pequeños hematomas intracerebrales. Hemorragias mayores de 5mm de diámetro pueden normalmente diagnosticarse si se obtienen scans de buena técnica. Los hematomas intracerebrales pueden extenderse a la superficie cerebral resultando de una hemorragia subaracnoidea secundaria o en rotura intraventricular. La Resonancia Magnética tiene capacidad para detectar no solo la hemorragia aguda, sino también los productos sanguíneos subagudos y crónicos en el cerebro (Gomor, 1987). La Tomografía Computarizada normalmente no puede detectar ninguna característica específica que indique la presencia de hemorragia subaguda y crónica.



Además del trauma craneal, la causa principal de hematoma intracerebral es la enfermedad vascular hipertensiva. La ruptura de un aneurisma y de una malformación arteriovenosa son otras causas menos frecuentes. Otras etiologías incluyen trombosis venosa, angiopatías amiloide en pacientes de unos 70 años, enfermedades vasculares del colágeno, terapia anticoagulante, tumores cerebrales primarios y metastáticos en neonatos prematuros. Aunque los hematomas de las distintas causas pueden mostrar similar apariencia en Tomografía Computarizada, la etiología correcta es normalmente sugerida al

considerar la edad del paciente, la historia clínica y la localización del hematoma.

Hematoma Hipertensivo

Los hematomas intracerebrales causados por enfermedades vasculares tienden a ocurrir en pacientes mayores, normalmente hacia la séptima década. Estos hematomas están situados comúnmente en los ganglios basales y la región de la capsula interna. Afectan predominantemente la porción lateral del putamen, pero también ocurren en la cabeza del núcleo caudado, en el tálamo, en el tallo y en el cerebelo. Ocasionalmente se desarrolla en la sustancia blanca cerebral profunda en el área parietal y occipital temporal posterior (Colé , 1967).

Con el auge de la Tomografía Computarizada se ha reconocido que es mucho más común la ruptura intraventricular de lo que previamente se creía. Pequeñas cantidades de sangrado intraventricular no aumentan la mortalidad significativamente. En las grandes rupturas intraventriculares, el pronóstico se hace muy grave (Weinsberg, 1979).

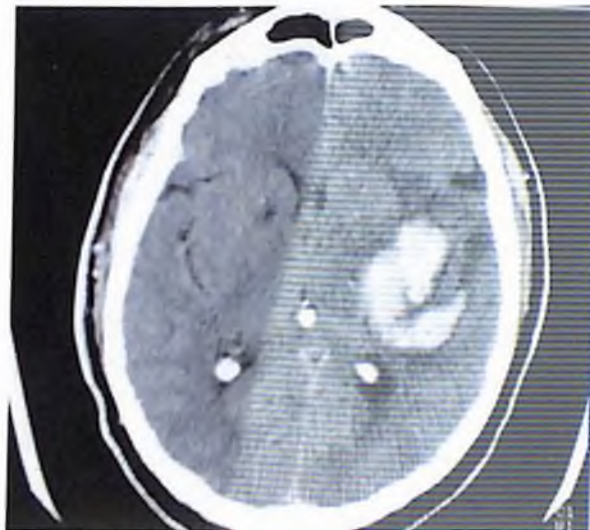
El hematoma hipertensivo se cree que es causado por la rotura de microneurismas en las arterias penetrantes. Estos aneurismas fueron descritos por primera vez por Charcot-Bouchard (1868) y son a menudo llamados aneurismas Charcot-Bouchard.

Un hematoma fresco en el Tomografía Computarizada Sin Contraste aparece como una lesión de densidad homogénea (55-70 UH), bien definida con una configuración redondeada u oval. La hemorragia separa tejido cerebral más que entremezclarse con él. Una zona fina bien definida de baja densidad rodeando el hematoma puede ser observada a las pocas horas de la hemorragia.

Una hemorragia fresca en Resonancia Magnética se muestra de iso a ligeramente hipointensa. Esta apariencia es debida a la conversión de la oxihemoglobina de las células rojas a deoxihemoglobina durante las primeras 3

a 5 horas después de la hemorragia. Después de 3 a 4 días, aparece una adicional disminución de la densidad en Tomografía Computarizada y un aumento de la señal en imágenes de Resonancia Magnética potenciadas en T2 rodeando el hematoma, difundiéndose periféricamente en la sustancia blanca.

Los hematomas producen compresión ventricular y, cuando son grandes, un considerable desplazamiento de la línea media y herniación cerebral. El efecto masa puede aumentar durante el tercer al séptimo día del desarrollo del edema.



Un hematoma que no es homogéneamente denso debería conducir al clínico a considerar que la hemorragia esta ocurriendo en un tumor, inflamación o infartos arteriales o venosos. En estas situaciones las hemorragias normalmente se desarrollan en el tejido normal y necrótico y, dependiendo de la etiología, pueden aparecer como una región parcheada y probablemente delimitada de aumento de densidad, una región homogénea de hiperdensidad localizada centralmente en una área de hipodensidad o un anillo irregular completo o incompleto de aumento de densidad alrededor de un centro de baja densidad o isodenso con edema circundante. La Tomografía Computarizada Con Contraste y la Resonancia Magnética frecuentemente muestran una captación anormal en las hemorragias y alrededor de ellas, ayudando a diferenciarlos de la enfermedad vascular hemorrágica.

La densidad decreciente es debida a la lisis de la célula roja de la sangre. Los hematomas pierden su densidad de la periferia al centro y entonces muestran una progresiva disminución del tamaño de la Tomografía Computarizada.

En Resonancia Magnética, a la vez que en la Tomografía Computarizada la densidad del coagulo se pierde, en T1 el coagulo empieza a volver hiperintenso en regiones que se hicieron evidentes primero del 5to al 7mo día después de la hemorragia. Los cambios de intensidad de Resonancia Magnética, al igual que la evolución de los cambios de densidad en el Tomografía Computarizada comienzan en la periferia del hematoma y progresan centralmente.

En Resonancia Magnética, después de la conversión a metahemoglobina y el comienzo de la lisis de las células sanguíneas rojas coaguladas, se desarrolla un anillo marcado hipointenso alrededor de la periferia del hematoma en T2 en los campos alta fuerza y en las imágenes potenciadas en eco de gradiente. Esto ocurre como resultado de que los macrófagos cerebrales cambian y convierte la metahemoglobina a hemosiderina. La hemosiderina latente en los macrófagos permanece atrapada dentro del parénquima cerebral de los alrededores como resultado de la presencia de una barrera hematoencefalica intacta, la cual ellos no son capaces de penetrar. Este cambio no es evidente en T1 ya que la hemosiderina no tiene efecto en el acortamiento de T1. En los siguientes 3 a 6 meses o mas toda la hematohemoglobina desaparece del coagulo y permanece en la región sólida residual colapsada marcadamente hipointensa de forma redondeada u oval en el sitio del hematoma en T2 y las imágenes de eco gradiente.

La captación de contraste en la Tomografía Computarizada aparece como una densidad en anillo próxima al margen interno de la zona de baja intensidad de alrededor, separada de la densidad del hematoma por una zona fina hipodensa o isodensa (Dolinskas, 1977b; Laster, 1978). En el momento en que el hematoma esta isodenso. La Tomografía Computarizada Sin Contraste puede mostrar pocas anomalías, excepto por un posible y ligero efecto masa residual. Sin embargo, el anillo de captación de contraste en el Tomografía

Computarizada Con Contraste persiste en el periodo isodenso y hacia los primeros meses del estadio hipodenso. El edema de los alrededores se aclara durante l 3ra a 4ta semanas y el anillo de captación entonces aparece rodeando un centro iso o hipodenso, con un tejido cerebral normal en los alrededores y sin efecto masa (Zimmeman, 1977). La captación de la capsula se hace mas intensa y gruesa en las siguientes cuatro a seis semanas antes de comenzar a esparcirse.

La apariencia en la Tomografía Computarizada del anillo de captaron puede ser fácilmente confundido con el de un tumor o un absceso. La perdida de la captación de la región centrar cuando el hematomas isodenso y la perdida del edema de los alrededores y del efecto masa, particularmente durante la fase hipodensa, tiende a sugerir fuertemente el diagnostico de un hematoma resuelto. Además, en los tumores hemorrágicos, el anillo de la captación esta normalmente presente en lo Tomografía Computarizada iniciales durante el primer día, y es mas grueso e irregular en su forma (Gildersleve, 1977).

HIPOTESIS

La Enfermedad Cerebro Vascular en la Republica Dominicana es mas frecuente en el sexo femenino.

La distribución del componente hemorrágico en la Enfermedad Cerebro Vascular es mas frecuente en el sexo masculino.

VARIABLES

- 1) Edad
- 2) Sexo
- 3) Enfermedades Cerebro Vasculares
- 4) Hallazgos Tomograficos

OPERALIZACION DE LAS VARIABLES

| VARIABLES | DEFINICIÓN | INDICADOR | ESCALA |
|---|--|--|-----------------------|
| EDAD | Tiempo transcurrido desde el momento del nacimiento al momento del estudio | >40 40-49 50-59 60-69 70-79 80-89 | INTERVALO |
| SEXO | Estado fenotípico y genotípico condicionado genéticamente que determina el género del individuo | Genotipo | Femenino Masculino |
| ENFERMEDADES CEREBRO VASCULARES | Déficit neurológico focal agudo o subagudo atribuibles A uno o varios territorios cerebrales que interrumpe el flujo sanguíneo ya sea por la ruptura de un vaso o por la oclusión del lumen vascular | Isquemico Hemorrágico | NOMINAL |
| HALLAZGOS IMAGENOLOGICOS ENCONTRADOS | Imagen encontrada en los estudios radiológicos que nos dicen que tipo de evento esta ocurriendo obteniéndose así un diagnóstico más preciso | <ul style="list-style-type: none"> • Hiperdenso heterogéneo • Hiperdenso irregular • Hipodenso heterogéneo • Hipodenso irregular | NOMINAL |

DISEÑO METODOLÓGICO

Tipo de Estudio:

Se realiza un estudio descriptivo, de fuentes de datos retrospectivas, de corte transversal, mediante la aplicación de un cuestionario a los expedientes y reportes de los pacientes que asistieron al Centro de Amistad Dominico Japonesa con síntomas presuntivos de Accidente Cerebro Vascular o con diagnósticos definidos como Accidentes Cerebro Vascular ya sea hemorrágico o isquémico que se realizasen estudio Tomografico en dicho centro en el periodo septiembre-noviembre 2012.

Demarcación geográfica:

Centro de Amistad Dominico Japonesa

c/ Federico Velazquez #1, Ciudad de la Salud

Urb. Maria Auxiliadora

Santo Domingo, Republica Dominicana

(En este centro Hospitalario se reciben pacientes de todo el pais por lo este estudio no se limita al distrito nacional).

Tiempo de realización:

El estudio se realiza en el periodo septiembre-noviembre 2012

Población

La población estuvo constituida por los pacientes de Centro de Amistad Dominico Japonesa. que se realizaron estudios Tomograficos de Cráneo representado por 2,300 pacientes.

Muestra

La muestra estuvo constituida por los pacientes los pacientes que asistieron al Centro de Amistad Dominico Japonesa con síntomas presuntivos de Accidente Cerebro Vascular o con diagnósticos definidos como Accidentes Cerebro Vascular ya sea hemorrágico o isquémico que se realizasen estudio tomografico en dicho centro en el periodo septiembre-noviembre 2012 estando representada por 1,640 pacientes.

Forma de selección de los sujetos observados:

Criterios de inclusión:

- 1) Pacientes que se realizaron estudios tomográficos que como hallazgos imagenológicos positivos se observase un accidente cerebro vascular tipo isquemico u hemorrágico en el periodo septiembre-noviembre 2012.
- 2) Pacientes que se realizaron estudio de tomografia control con Accidente Cerebro Vascular en este periodo.
- 3) Pacientes que se le pudieran llenar el cuestionario

Criterios de exclusión:

- 1) Pacientes que se realizaron estudios tomográficos que como hallazgos imagenológicos positivos no se observase un accidente cerebro vascular tipo isquemico u hemorrágico ni tuviesen sintomatología sugestiva de este.
- 2) Pacientes que asistiesen en otro periodo fuera del especificado.
- 3) Los pacientes con diagnóstico de hemorragia cerebral de origen traumático (trauma craneoencefálico).

Recolección de datos:

Los datos serán recolectados a través de un cuestionario diseñado con el fin de recolectar los datos más importantes de morbilidad para el paciente así como todos los hallazgos que este pudiese tener, las variables incluidas son las siguientes: edad, sexo, signos y Síntomas, tipo de enfermedad cerebrovascular encontrada y hallazgos tomográficos.

Procesamiento y análisis de los datos

Los datos obtenidos serán revisados y organizados para su procesamiento por medio manual y su análisis por medio electrónico, utilizando el programa Microsoft Excel.

Luego de su procesamiento se realizará un análisis estadístico de los datos, calculándose frecuencias simples y relativas. Posteriormente los datos se presentan en un informe escrito, con tablas y gráficos de los datos más relevantes.

Aspectos éticos

La investigación se realizará con todos los permisos de lugar y con supervisión del personal del Centro de Amistad Dominico Japonesa.

Los Cuestionarios serán completados respetando el derecho de privacidad de las pacientes, tomando las informaciones de los mismos y del reporte imagenológico sin alterar los datos encontrados.

Aparatos y equipos

Los equipos utilizados para la realización de los estudios imagenológicos son los siguientes:

- Tomógrafo Toshiba Aquilion

El cual realiza 16 cortes seriados en modo helicoidal por disparos con scanner multidetector.

Medicamentos

Los medicamentos utilizados son soluciones inyectables de medio de contraste las cuales son:

- Iopamiron (Iopamidol): sustancia que es un medio de contraste de rayos X triyodado, no iónico e hidrosoluble utilizado en tomografía axial computarizada con contraste en este centro.

RESULTADOS

Luego de analizar los datos obtenidos mediante el cuestionario aplicado a los pacientes con Accidente Cerebro Vascular en el entro de **Amistad Dominico Japonesa** fueron tabuladas y graficadas y presentadas más adelante.

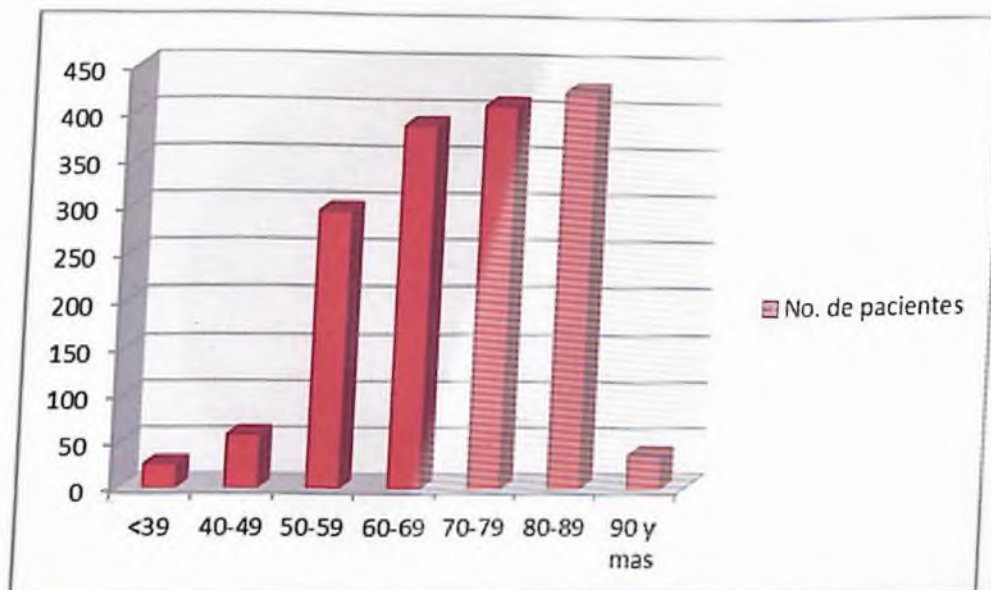
Distribucion de pacientes con Accidente Cerebro Vascular en el Centro de Amistad Dominico Japonesa Septiembre-Noviembre 2012 según la Edad.

Tabla No.1

| rango de edades | No. de pacientes | % afectado |
|-----------------|------------------|------------|
| <39 | 26 | 1.58 |
| 40-49 | 58 | 3.53 |
| 50-59 | 296 | 19 |
| 60-69 | 388 | 23.65 |
| 70-79 | 410 | 25.15 |
| 80-89 | 426 | 25.9 |
| 90 y mas | 36 | 1.19 |

Con relación a la edad se observó que la mayoría de los pacientes tenían entre 80 y 89 años, con 426 casos, para un 25.9 por ciento; seguida en orden de frecuencia del grupo entre 70-79 años con 410 casos, para un 25.2 por ciento; de 60-69 con 388 casos para un 23.65 por ciento y de 50-59 años con 296 casos para un 19.0 por ciento. Con menor frecuencia se observó hemorragia cerebral en otros grupos etáreos.

Grafica No. 1



Distribucion de pacientes con Accidente Cerebro Vascular en el Centro de Amistad Dominico Japonesa Septiembre-Noviembre 2012 según el Sexo.

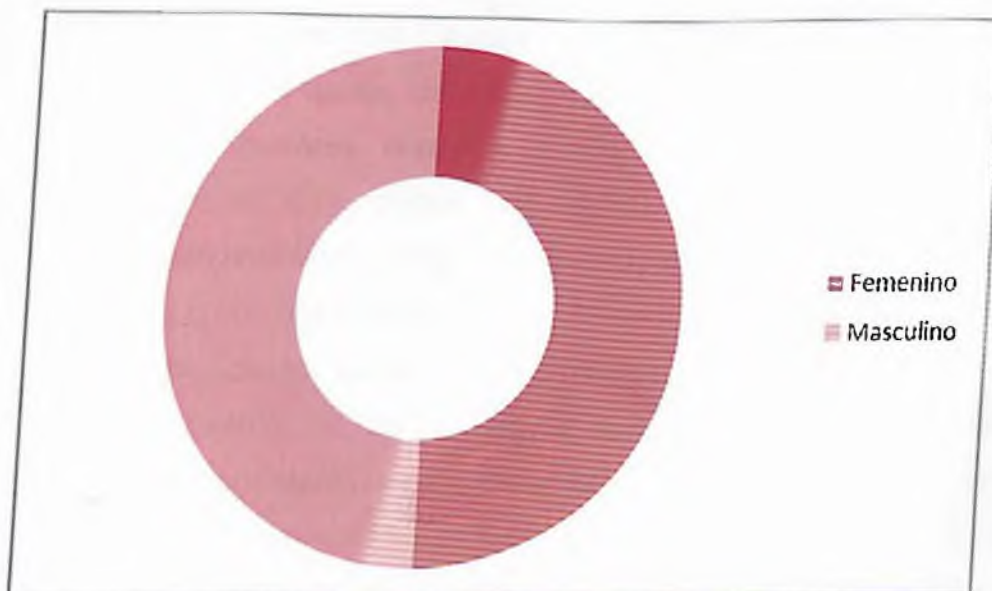
Tabla No. 2

| Sexo | No. de pacientes | % afectado |
|-----------|------------------|------------|
| Femenino | 818 | 49.87 |
| Masculino | 822 | 50.12 |

El numero de paciente según el sexo en este caso no hubo un rango amplio de desigualdad siendo este de 818 casos para el sexo femenino correspondiendo a un 49.87 por ciento, y de 822 casos para el sexo masculino correspondiente a un 50.12 por ciento.

Estos resultados arrojan una distribución similar en ambos sexos, lo que desestima la hipótesis inicial que intentaba demostrar que era más frecuente en el sexo femenino.

Grafica No. 2



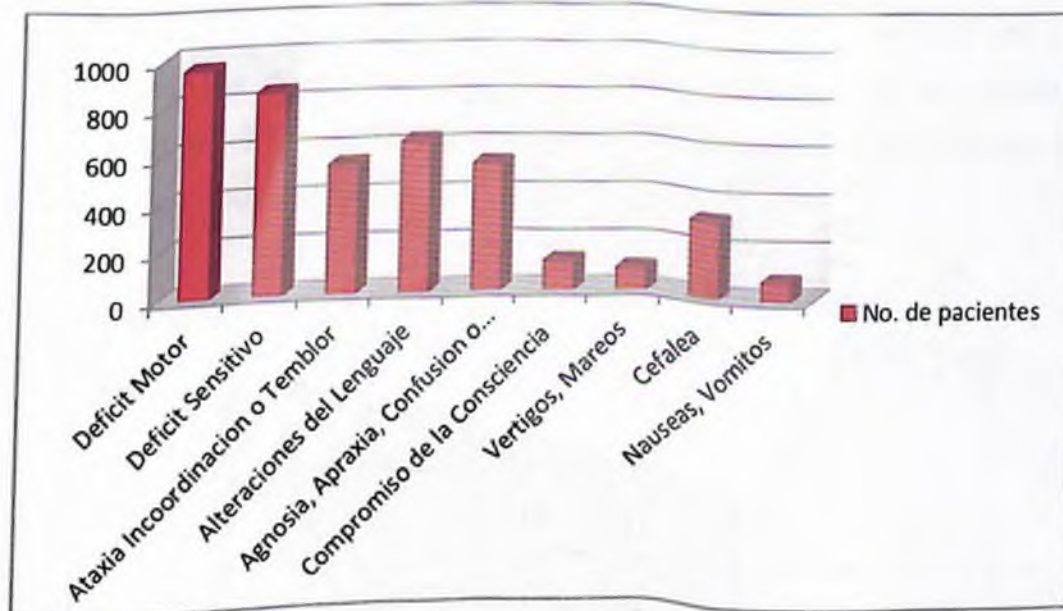
Distribucion de pacientes con Accidente Cerebro Vascular en el Centro de Amistad Dominico Japonesa Septiembre-Noviembre 2012 según los Signos y Sintomas del paciente.

Tabla No.3

| Signos y Sintomas | No. de pacientes | % afectado |
|--|-------------------------|-------------------|
| Deficit Motor | 956 | 58.29 |
| Deficit Sensitivo | 852 | 51.95 |
| Ataxia Incoordinacion o Temblor | 544 | 33.17 |
| Alteraciones del Lenguaje | 632 | 38.53 |
| Agnosia, Apraxia, Confusion o Demencia | 536 | 32.68 |
| Compromiso de la Consciencia | 126 | 7.68 |
| Vertigos, Mareos | 96 | 5.85 |
| Cefalea | 326 | 19.87 |
| Nauseas, Vomitos | 82 | 5 |

En cuanto a los signos y síntomas presentados por los pacientes, el rango mas alto correspondio al déficit motor con 956 casos para un 58.29 por ciento, el déficit sensitivo con 852 casos para un 51.95 por ciento, siguiéndole a este la alteración del lenguaje con 632 casos para un 38.53 por ciento y otras alteraciones motoras como la ataxia la incoordinación o el temblor se presentaron en 544 casos para un 33.17 por ciento, al igual que otras disfunciones corticales como la agnosia, apraxia, la confusión o la demencia con 536 casos correspondientes a un 32.68 por ciento, la cefalea con 326 caso para un 19.87 por ciento, los vértigos y/o mareos se presentaron en 96 casoss para un 5.85 por ciento, el compromiso de la consciencia se presento en 126 casos para un 7.68 por ciento, y por ultimo nauseas y/o vomitos con 82 casos para un 5 por ciento, con menor frecuencia se presentaron otros signos y síntomas como son signos meníngeos, crisis epilepticas entre otros.

Grafica No. 3



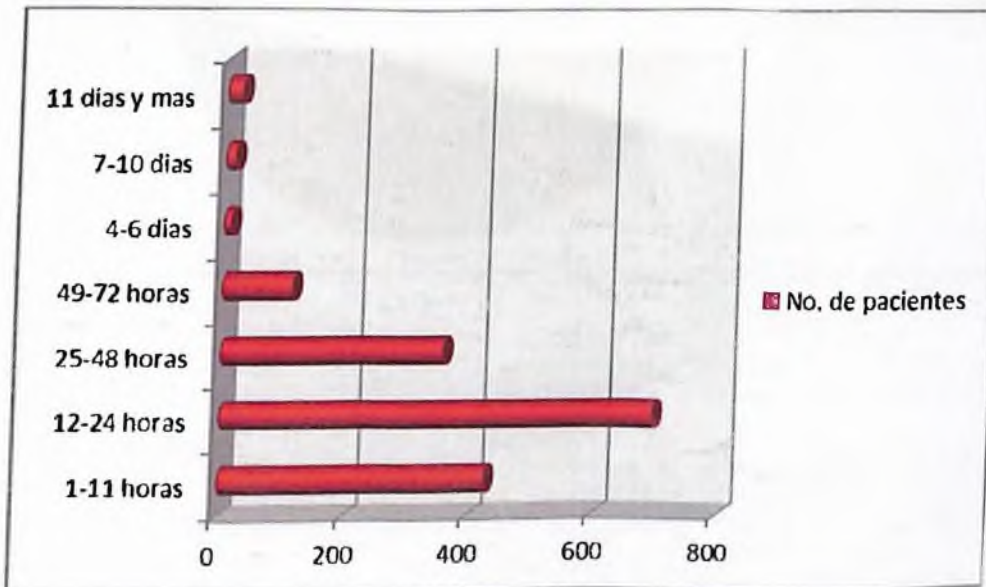
Distribucion de pacientes con Accidente Cerebro Vascular en el Centro de Amistad Dominico Japonesa Septiembre-Noviembre 2012 según el tiempo de inicio de los Signos y Sintomas al momento del estudio.

Tabla No. 4

| Tiempo Transcurrido | No. de pacientes | % afectado |
|---------------------|------------------|------------|
| 1-11 horas | 426 | 25.97 |
| 12-24 horas | 693 | 42.25 |
| 25-48 horas | 356 | 21.7 |
| 49-72 horas | 112 | 6.82 |
| 4-6 días | 12 | 0.73 |
| 7-10 días | 16 | 0.97 |
| 11 días y mas | 25 | 1.52 |

La mayoría de los pacientes se realizaron el estudio de tomografía dentro de las primeras 24 horas correspondiendo de 1-11 horas de inicio de síntomas a 426 estudios tomograficos para un 25.97 por ciento, de 12-24 horas 693 casos para un 42.25 por ciento, seguido por el rango de 25-48 horas con 356 casos para un 21.7 por ciento, y el 49-72 horas con 112 casos para un 6.82 por ciento, el rango después de los 11 días con 25 casos para un 1.52 por ciento, siendo menos de 4-6 días con 12 casos para un 0.73 por ciento y de 7-10 con 16 casos para un 0.97 por ciento.

Grafica No. 4




Distribucion de pacientes con Accidente Cerebro Vascular en el Centro de Amistad Dominico Japonesa Septiembre-Noviembre 2012 según con el tipo de lesion.

Tabla No. 5

| Tipo de Lesion | No. de pacientes | % afectado |
|----------------|------------------|------------|
| Isquemico | 1214 | 74 |
| Hemorragico | 426 | 26 |

El accidente cerebro vascular tipo isquémico fue el mas predominante con un total de 1214 casos para un 74 por ciento, por otra parte el accidente cerebro vascular tipo hemorrágico con 426 casos para un 26 por ciento.

Grafica No. 5



Distribucion de pacientes con Accidente Cerebro Vascular en el Centro de Amistad Dominico Japonesa Septiembre-Noviembre 2012 según el área topografica afectada correlacionada con el tipo de enfermedad y sexo.

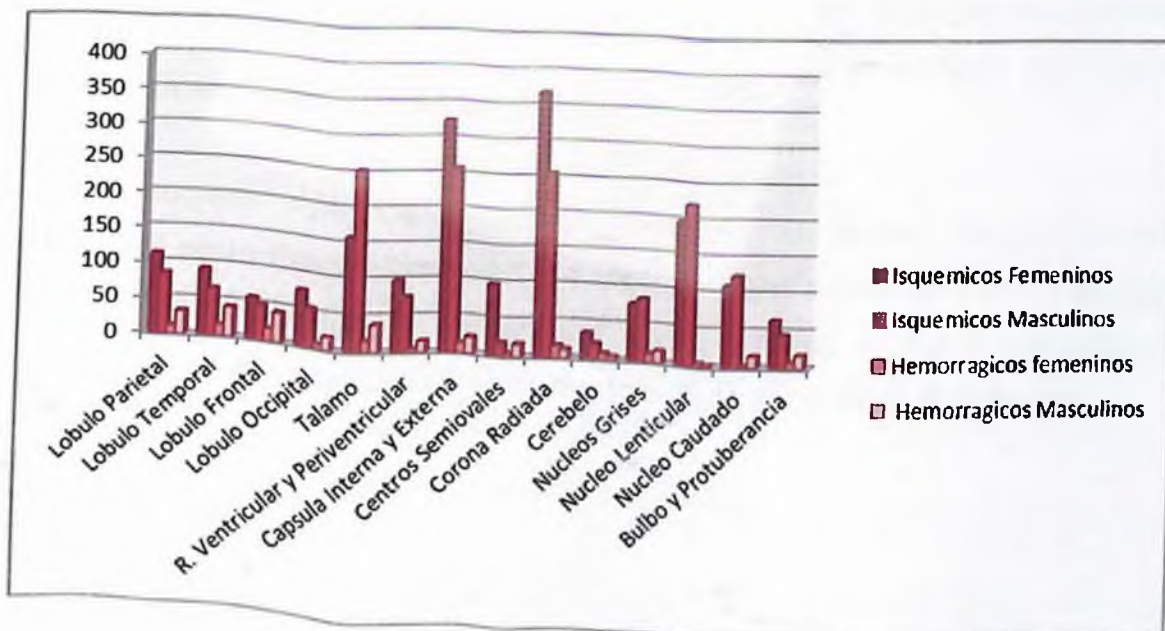
Tabla No. 6

| Ubicacion Topografica | Isquemicos Femeninos | Isquemicos Masculinos | Hemorragicos femeninos | Hemorragicos Masculinos |
|----------------------------------|-----------------------------|------------------------------|-------------------------------|--------------------------------|
| Lobulo Parietal | 112 | 85 | 12 | 33 |
| Lobulo Temporal | 93 | 66 | 16 | 42 |
| Lobulo Frontal | 58 | 49 | 18 | 42 |
| Lobulo Occipital | 78 | 55 | 7 | 19 |
| Talamo | 159 | 254 | 16 | 38 |
| R. Ventricular y Periventricular | 99 | 76 | 5 | 16 |
| Capsula Interna y Externa | 325 | 258 | 14 | 23 |
| Centros Semiovais | 98 | 19 | 5 | 18 |
| Corona Radiada | 369 | 256 | 17 | 12 |
| Cerebelo | 36 | 22 | 9 | 5 |
| Nucleos Grises | 78 | 85 | 11 | 16 |
| Nucleo Lenticular | 198 | 222 | 5 | 3 |
| Nucleo Caudado | 111 | 125 | 2 | 16 |
| Bulbo y Protuberancia | 65 | 45 | 8 | 18 |

Esta tabla afirma la hipótesis número 2 donde se relaciona el sexo, encontrando predominio en el sexo masculino para los hemorrágicos.

Con relación a la ubicación tenemos en el lóbulo parietal isquémicos 112 casos femeninos y 85 casos masculinos y hemorrágicos 12 casos femeninos y 33 casos masculinos; en el lóbulo temporal tenemos isquémicos femeninos 93 casos y masculinos 66 casos, hemorrágicos 16 femeninos y 42 casos masculinos; en el lóbulo frontal, isquémicos tenemos 58 casos femeninos y 49 casos masculinos, hemorrágicos femeninos 18 casos y masculinos 22; en el lóbulo occipital isquémicos tenemos 78 casos femeninos y 55 masculinos y hemorrágicos femeninos 7 casos y 19 casos masculinos; en la región Talamica tenemos isquémicos femeninos 159 casos, masculinos 254 casos y hemorrágicos tenemos 16 casos femeninos y 38 casos masculinos; en la región

ventricular y periventricular en la isquemia tenemos 99 casos femeninos y 76 casos masculinos, en los hemorrágicos presentaron femeninos 5 casos y masculinos 16; para la capsula interna y externa tenemos en la isquemia femeninos 325 casos para el masculino 258 casos, en la hemorragia 14 casos femeninos y 23 casos masculinos; en los centros semiovaes tenemos en la isquemia 98 casos femeninos y 19 masculinos, por la hemorragia 5 casos femeninos y 18 casos masculinos, en la corona radiada tenemos 369 casos femeninos y 256 casos masculinos en las hemorragias tenemos 17 casos femeninos tenemos 17 caoss femeninos y 12 casos masculinos; en la región cerebelosa 36 casos isquémicos femeninos y 22 casos masculinos para la hemorragia 9 casos femeninos y 5 masculinos; en los nucleos grises en la isquemia hay 78 casos femeninos y 85 masculinos asi como en la hemorragia 11 casos femeninos y 16 casos masculinos; en el nucleo lenticular en la isquemia hay 198 casos femeninos y 222 masculinos para la hemorragia 5 casos femeninos y 3 masculinos; en el nucleo caudado hay 111 casos femeninos para la isquemia y 125 masculino, para la hemorragia 2 femeninos y 16 masculinos en el bulbo y la protuberancia se encontró en la isquemia 65 casos femeninos y 45 masculinos y hemorrágicos 8 casos femeninos y 18 casos masculinos.



DISCUSION

Similar a otros estudios, en la presente investigación el porcentaje de accidente cerebro vascular isquémico con 74 por ciento supero el porcentaje de accidente cerebro vascular hemorrágico con un 26 por ciento. En comparación con un estudio realizado en el Hospital Clínico Universidad de Chile 2010 donde los accidentes cerebro vasculares tipo isquémicos contaron con un 83.81 por ciento y los hemorrágicos con un 16.19 por ciento, aunque hay un ligero incremento en la proporción de accidente cerebro vascular hemorrágico.

Dentro de los mas afectados se demuestra un predominio de los accidentes cerebro vasculares isquémicos en mujeres sobre los hombres y de hemorrágicos en los hombres que en las mujeres. Poniéndose el predominio de estas variables una vez mas de manifiesto, como se demuestra en otros estudios internacionales, uno de ellos es el realizado en el antiguo Hospital Civil de Guadalajara- Mexico, "Fray Antonio Alcalde", publicado en el año 2008, el cual reporto similares características.

La manifestación clínica mas frecuente encontrada en el estudio fue el déficit motor con un 58.29 por ciento, similar a otros estudios como el del Hospital Clínico Universidad de Chile en el 2010.

La Tomografía Axial Computarizada constituye el recurso diagnostico mas utilizado, como medio diagnostico de elección de el accidente cerebro vascular con una especificidad de un 100 por ciento frente a un ojo especializado además de que su costo es factible frente a otros estudios de neuroimagen.

CONCLUSIONES

Luego de analizar los resultados de nuestro estudio sobre los Hallazgos Tomograficos mas Frecuentes en accidentes cerebro vasculares llegamos a las siguientes conclusiones:

- La enfermedad cerebro vascular mas frecuente es la isquémica
- Los signos y síntomas mas frecuentes son el déficit motor, alteraciones en el lenguaje y el déficit sensitivo.
- El sexo mas afectado por la Enfermedad Cerebro Vascular Isquemica es el femenino y de la Enfermedad Cerebro Vascular hemorrágica el masculino.
- Las edades mas afectada fue entre 70-89 años.
- Las áreas topográficas mas afectadas son las capulas interna y externa, las coronas radiadas y el nucleo lenticular.
- La tomografía es la técnica idónea para diferenciar tempranamente entre un infarto cerebral y una hemorragia y permite excluir otras causas de disfunción neurológica cerebral focal, además de que permite detectar una hemorragia en casi un 100 por ciento de los casos.

RECOMENDACIONES

A raíz del presente estudio investigativo recomendamos lo siguiente:

- A toda persona mayor de 50 años que llegue a un centro de salud con alguna deficiencia motora, sensitiva o alteración del lenguaje recomendamos hacerle una tomografía, ya que así se pueden diagnosticar precozmente cualquier evento cerebro vascular.
- A toda persona que padezca de hipertensión, diabetes, sea de edad avanzada, o que sea obesa recomendamos visitar a su cardiólogo regularmente por lo menos cada 4 meses.
- A la clase medica, un diagnostico preciso y oportuno de un accidente cerebro vascular puede salvarle la vida al paciente o dejarlo con menos secuelas, así que no titubemos en mandar a realizar un estudio de imagen ante cualquier sospecha de un Accidente Cerebro Vascular.

BIBLIOGRAFIA

Libros y Revistas Impresas

1. Dra. Anne G. Osborn, Susan I. Blazer. Serie Radiología Clínica, los 100 diagnósticos principales en Cerebro. Elsevier, España. 2004
2. Ferreras, Valentín; Rozman, C. Medicina interna. 15va edición. ELSEVIER. 2004. volumen II Págs.1444-1449
3. *Braunwald, Eugene et al.* Principios de medicina interna. 16.ª edición. México. 2001. MC graw - Hill interamericana. Pág. 2,792
4. Herbert I. Goldbert, S. Howard Lee, diagnóstico por imágenes. MC graw - Hill interamericana. 2003. capítulo 15
5. Cesar Pedrosa, R. Casanova. Diagnóstico por imágenes compendio de radiología clínica. Editorial MC graw - Hill interamericana. 1era edición. 1992.
6. Gómez M, Franklin. Investigación biomédica. Rep. Dom. Editora Búho. 2006.
7. Feliz Feliz, Luis E. Metodología de la investigación en salud, curso básico. Rep. Dom. Editora alfa y omega. 1998
8. Beers, Mark. Manual merck de información médico, edad y salud, *merck sharp & dohme*. España. MMV-editorial Océano. 2004.
9. *skenazi, Jaime*. Enfermedad cerebro vascular en el adulto mayor. Revista diagnóstico, volumen 42, número3, mayo-junio 2003
10. *Braunwald, Eugene et al.* Principios de medicina interna. 15.ª edición. México. 2001. MC graw - Hill interamericana. Pág. 2791
11. Uribe Uribe, Carlos Santiago; Arana Chacón, Abraham; Lorenzana Pombo, Pablo. Neurología. Sexta edición. Medellín, Colombia. 2002 Corporación para investigaciones biológicas. Pág. 355.

12.Accidente Cerebro vascular: Esperanza en la Investigación", NINDS. Diciembre 2000. Publicación de NIH 01-2222s. Preparado por: *Office of Communications and Public Liaison, National Institute of Neurological Disorders and Stroke National Institutes of Health Bethesda, MD 20892*

13. Paliza, José M.; Navarro, Ana M, La tomografía axial computarizada y los accidentes vasculares cerebrales en la República Dominicana: a propósito de 327 casos, *Acta médica dominicana*: 7 (3) : 89-93, mayo-jun., 1985.

Paginas de Internet y Revista Virtuales

14. Valencia-Calderón, Carlos. Diagnóstico por Imagen de la Enfermedad Cerebro Vascular Volumen 13, número 1-2, 2004. Ciudad Sanitaria y Universitaria de Bellvitge. Hospital Príncipes de España. Barcelona – España. Centro Internacional de Medicina.

Disponible en: http://www.medicosecuador.com/revecuatneuro/vol13_n1-2004/neuro_diagnostico.htm

15.Matera, Raúl. El accidente cerebro vascular. Ataque cerebral cuando el tiempo es la clave.

Disponible en: <http://www.latinsalud.com/articulos/00853.asp>

16.Klaassen P, Gonzalo. Enfermedad cerebro vascular. Departamento Neurología. Facultad de Medicina. Universidad de Concepción.

Disponible en: <http://www2.udec.cl/~ofem/remedica/VOL2NUM1/cerebro.htm>

17.Feigin VL, Anderson N, Rinkel GJE, Algra A, van Gijn J, Bennett DA. Corticosteroides para la hemorragia subaracnoidea por aneurisma y la hemorragia intracerebral primaria.

Disponible en: <http://www.update-software.com/abstractsES/AB004583-ES.htm>

18. Epidemiología de la Enfermedad Cerebro vascular en Latinoamérica. Volumen 13, número 1-2, 2004.

Disponible en:

http://www.medicosecuador.com/revecuatneurol/vol13_n1-2_2004/editorial.htm

19. El consumo de anfetaminas o cocaína multiplica el riesgo de infarto cerebral.

Disponible en:

<http://www.elmundo.es/elmundosalud/2007/04/02/neurociencia/1175537868.html>

20. El abuso de drogas aumenta el riesgo de hemorragia cerebral.

Disponible en: <http://www.ops.org.bo/servicios/?DB=B&S11=9194&SE=SN>

21. Chicharro, Ada; Tapia, Jorge. Complicaciones neurológicas de la cocaína. Departamento de neurología, escuela de medicina, Pontificia Universidad Católica de Chile. Vol. XXV, 2001.

Disponible en: <http://escuela.med.puc.cl/publ/cuadernos/2001/01.html>

22. Centanaro, Gabriel A. Manejo agudo de la enfermedad cerebro vascular en la sala de urgencias.

Disponible en: <http://www.infodoctor.org/bandolera/b108s-5.html>

23. Castro, Rodolfo; Porcayo Liborio Sandra. Factores de mal pronóstico en hemorragia subaracnoidea aneurismática en la unidad de terapia intensiva. Unidad de Terapia Intensiva. Instituto Nacional de Neurología y Neurocirugía. Archivos de neurociencias (México, D.F.).

Disponible en: http://scielo.unam.mx/scielo.php?script=sci_abstract&pid=S0187-47052005000400004&lng=pt&nrm=iso

24. Brito Mesa, Adelmis; Artilles León, Nancy; García Hernández, Ramón. Revista de Ciencias Médicas La Habana 2006; 12(2). Hospital general docente "Leopoldito Martínez". San José de las Lajas. Unidad de cuidados intensivos de adultos morbilidad por enfermedades cerebro vasculares en la unidad de atención al adulto grave.

Disponible en: http://www.cpicmha.sld.cu/hab/vol12_2_06/hab07206.htm

25. Alsina, Adolfo Eduardo; Racca Velásquez, Fernando; Mandirola, Humberto Fernán; Campos, Oscar Luis. Revista de la Sociedad de Medicina Interna de Buenos Aires Hemorragia intracerebral espontánea (HIC): Edad y scores de Glasgow, Ramsay y SAPS I como factores pronósticos de mortalidad.

Disponible en: http://www.smiba.org.ar/med_interna/vol_04/04_03.htm

26. Accidente cerebro vascular Enciclopedia médica en español. Versión en inglés revisada por: Chitra R. Uppaluri, M.D., *Clinical Assistant Professor of Medicine, Saint Louis University, St. Louis, MO. Review provided by VeriMed Healthcare Network.* Traducción y localización realizada por: DrTango, Inc.

Disponible en: <http://www.nlm.nih.gov/medlineplus/spanish/ency/article/000726.htm>

a. Czubaj, Fabiola. Redacción de La Nación. Revelan que cuatro copas diarias de vino pueden causar ataque cerebral. (Sociedad Neurología de Argentina, Dr. Sposato Luciano. Registro nacional de accidentes cerebro vasculares – RENEKER-)

Disponible en: <http://www.noticias.com/articulo/20-11-2006/emil-domec/revelan-que-cuatro-copas-diarias-vino-puede-causar-ataque-cerebral-57am.html>

27. Bargiela, Carlos Antonio; Bargiela, María del mar. Revista de la sociedad de medicina interna de buenos aires. Accidente cerebro vascular. 2003.

Disponible en:

<http://www.neurocirugia.com/diagnostico/hemcerebelo/Hemorragia%20cerebelosa.htm>

28. Chitra R. Uppaluri. Enciclopedia médica en español. Accidente cerebro vascular. *Review provided by verimed health care network.*

Disponible en:

<http://www.ribiobank.org/adam/spanishsurgervandprocedures/34/100218.html>

29. Servicio de Neurología del Hospital del Mar. El ictus es menos frecuente, pero más grave, mientras dormimos. Características del ictus durante las horas del sueño 2003 - 2005. *Journal of Neurology*. Intramed. 30 de marzo de 2007.

Disponible en: http://www.intramed.net/actualidad/not_1.asp?idNoticia=45844

30. Mellado T, Patricio. Pontificia Universidad Católica de Chile. Facultad de Medicina. Programa de Medicina Intensiva. Apuntes de Medicina Intensiva. Enfermedad Cerebro-Vascular

Disponible en:

<http://www.neurologia.com/sec/resumen.php?or=web&i=e&id=2001246>

31. universidad nacional de México. Enfermedad Vascular Cerebral. ¿Cómo reconocer los signos de EVC?

Disponible en:

<http://www.facmed.unam.mx/deptos/salud/periodico/evc/como.html>

32. Programa anual 2001-2002 de formación continuada acreditada para médicos de atención primaria. Enfermedad vascular cerebral. Copyright ©2005 Merck Sharp & Dohme de España, S.A. Madrid, España

Disponible en: <http://www.medynet.com/elmedico/aula2001/tema8/vascular8.htm>

33. Santos-Ditto, Roberto; Santos-Franco, Jorge Arturo. Manejo quirúrgico de la hemorragia intraparenquimatosa espontánea. 2005

Disponible en:

http://www.medicosecuador.com/espanol/articulos_medicos/118.htm

34. Trastornos del cerebro y del sistema nervioso. Enfermedad vascular cerebral y trastornos afines. Copyright ©2005 Merck Sharp & Dohme de España, S.A. Madrid, España.

Disponible en:

http://www.msd.es/publicaciones/mmerck_hogar/seccion_06/seccion_06_074.html

35. http://bus.sld.cu/revistas/res/vol13_4_4_00/res02400.htm

36. <http://remi.uninet.edu/2007/03/REMI1088.htm>

37. [http://remi.uninet.edu/2007/03/REMI2004;4\(5\):740](http://remi.uninet.edu/2007/03/REMI2004;4(5):740)

38. http://www.compumedicina.com/neurologia/new_010305.htm

39. <http://www.fda.gov/medwatch/safety/2000/safety00.htm#Phenyl>

Cuestionario

Título del estudio: Hallazgos Tomográficos más frecuentes en pacientes con enfermedad cerebro vascular en el Centro de Amistad Dominico Japonesa septiembre-noviembre 2012

Fecha _____

Edad _____

Sexo Femenino Masculino

Signos y síntomas

Déficit motor. _____

Déficit sensitivo. _____

Déficit motor y sensitivo. _____

Otras alteraciones motoras (ataxia, incoordinación, temblor). _____

Alteraciones del lenguaje. _____

Otras disfunciones corticales (amnesia, agnosia, apraxia, confusión, demencia).

Vértigo, mareos. _____

Crisis epilépticas. _____

Compromiso de conciencia. _____

Cefalea. _____

Náuseas y vómitos. _____

Signos meníngeos. _____

Otros: Babinski, signos de descerebración o decorticación. _____


Enfermedad cerebro vascular identificada

Hemorrágico _____

Isquémico _____

EVALUACION

Sustentante



Dra. Georgina Amalia Viyella Calzada

Asesores




Dr. Antonic López Vargas



Dra. Claridania Rodríguez

Jurado





Autoridades



Jefe Del Departamento de Imagenología



Coordinador de la Residencia



Jefe de Enseñanza



Director de la Escuela de Medicina

UNIVERSIDAD NACIONAL PEDRO HENRÍQUEZ UREÑA
MEDICINA



Decano de la Facultad de Ciencia de La Salud

Fecha de la presentación: 10/6/13

Calificación: 90